PRESENTED

BY

E. F. Trevelyan M.D. F.R.C.P.

Sept 1899

The University Library
Leeds

Medical and Dental
Library

30106 004089263

Stack
Ref.
Area

UNIVERSITE DE LEIDE.

RECUEIL DE TRAVAUX
ANATOMO-PATHOLOGIQUES
DU
LABORATOIRE BOERHAAVE.

UNIVERSITÉ DE LEIDE.

RECUEIL DE TRAVAUX
ANATOMO-PATHOLOGIQUES

DU

LABORATOIRE BOERHAAVE

1888—1898

PUBLIÉ PAR

D. E. SIEGENBEEK VAN HEUKELOM
Docteur en médecine, Professeur à l'Université

TOME SECOND

LIBRAIRIE ET IMPRIMERIE
CI-DEVANT
E. J. BRILL
LEIDE — 1899

UNIVERSITY OF LEEDS
MEDICAL LIBRARY.

IMPRIMERIE ci-devant E. J. BRILL — LEYDE

604364

TABLE DES MATIERES.

Pages.

SIEGENBEEK VAN HEUKELOM, Etiologie et pathogénie des affections des annexes de l'utérus. . . . . 1.

N. J. F. POMPE VAN MEERDERVOORT, La muqueuse utérine à l'état normal et pendant la menstruation, *avec planche XXI* . . . . . 13.

Introduction . . . . . 13.

La muqueuse utérine normale . . . . . 14.

De la façon dont se comportent la muqueuse utérine, le col et les trompes pendant la menstruation . . . . . 18.

Origine des préparations . . . . . 25.

Description des préparations . . . . . 27.

Observation I. . . . . 27.

" II. . . . . 30.

" III. . . . . 32.

" IV. . . . . 35.

" V. . . . . 37.

" VI. . . . . 38.

" VII. . . . . 39.

Résultats . . . . . 42.

La muqueuse du col et des trompes pendant la menstruation . 46.

Observation I. . . . . 46.

" II. . . . . 47.

" III. . . . . 48.

" IV. . . . . 48.

" V. . . . . 49.

Conclusion . . . . . 51.

Bibliographie. . . . . . 53.

Explication des figures de la planche . . . . . 53.

R. DE JOSSELIN DE JONG, La cirrhose du foie, *avec planches XXII—XXVI* . . . . . 54.

Aperçu historique . . . . . 54.

Recherches faites sur des foies humains . . . . . 64.

Matériel. . . . . 64.

Recherche histologique de l'origine des canalicules biliaires néoformés. . . . . 65.

Conclusions . . . . . 86.

Considérations générales sur la cirrhose du foie . . . . . 88.

Distinction entre la cirrhose atrophique et la cirrhose hypertrophique. . . . . 88.

Pages.
La „cirrhose hypertrophique avec ictère chronique de Hanot". 91.
L'origine du tissu conjonctif néoformé . . . . . 96.
Phénomènes de stase dans la cirrhose du foie . . . . 99.
La péritonite dans la cirrhose du foie . . . . . 102.
L'hypersplénic . . . . . 106.
L'étiologie et la nature du processus. . . . . 108.
Recherches expérimentales . . . . . 114.
Aperçu des résultats obtenus par l'administration de l'arsenic. 118.
Traitement par le phosphore . . . . . 122.
Résultats obtenus à la suite de la ligature d'une petite branche du canal hépatique ou du canal hépatique tout entier ou du canal cholédoque . . . . . 122.
Résultats obtenus en administrant de l'acide butyrique . . . 132.
Conclusions . . . . . 144.
Tableau . . . . . 146.
Bibliographie. . . . . . 150.
Traités, Dissertations, Monographies etc. . . . . 150.
Périodiques . . . . . 150.
Explication des planches . . . . . 153.
D. Mac Gillavry, Etiologie et pathogénie des malformations congénitales du coeur . . . . . 156.
Introduction . . . . . 156.
Chapitre I . . . . . 157.
Description du cas . . . . . 157.
Chapitre II . . . . . 160.
Aperçu du développement du coeur . . . . . 160.
Chapitre III. . . . . . 171.
Chapitre IV. . . . . . 178.
Considérations personnelles sur l'origine des malformations congénitales du coeur . . . . . 178.
A. Conséquences d'une compression s'exerçant à un stade reculé du développement . . . . . 192.
B. Conséquences d'une pression exercée sur le coeur à une période un peu plus avancée du développement . . . . . 195.
Chapitre V . . . . . 205.
Application de ma théorie de l'étiologie des malformations congénitales du coeur au cas décrit dans le chapitre premier. 205.
Siegenbeek van Heukelom, L'adéno-carcinome du foie avec cirrhose, *avec planches XXVII—XXVIII* . . . 211.
Tableau des cas. . . . . . 218.
Cas I (32) . . . . . 220.
„ II (33) . . . . . 233.
„ III (34) . . . . . 245.
Explication des planches . . . . . 259.
P. B. van Loo, Atrésie pathologique du follicule de de Graaf, *avec planche XXIX.* . . . . . 260.
Introduction . . . . . 260.
Involution du follicule ovarien atrésique . . . . . 261.
Histoire de la maladie . . . . . 282.
Description macroscopique . . . . . 284.
Examen microscopique . . . . . 286.
Conclusions . . . . . 305.
Bibliographie. . . . . . 307.
Explication de la planche . . . . . 309.
A. J. W. Heintz, La mort tardive par le chloroforme, *avec planche XXX* . . . . . 310.
Introduction . . . . . 310.

Pages.

I. *Observations cliniques et résultats des autopsies* . . . . . 312.
Observation I. . . . . 313.
„ II. . . . . 314.
„ III. . . . . 315.
„ IV. . . . . 316.
„ V. . . . . 317.
„ VI. . . . . 318.
„ VII. . . . . 319.
„ VIII. . . . . 320.
II. *Anatomie pathologique de l'intoxication tardive par le chloroforme.* 322.
Recherches microscopiques . . . . . 322.
A. Coeur . . . . . 323.
B. Foie . . . . . 327.
C. Reins . . . . . 331.
III. *Expériences sur les animaux* . . . . . 333.
IV. *Anatomie pathologique de l'intoxication chloroformique chez le lapin.* 348.
Examen microscopique. . . . . 348.
A. Coeur . . . . . 348.
B. Foie . . . . . 350.
C. Reins . . . . . 351.
V. *Considérations générales.* . . . . . 352.
VI. *Symptomes et marche clinique* . . . . . 357.
VII. *Considérations finales* . . . . . 360.
VIII. *Conclusions* . . . . . 362.
IX. *Explication des figures de la planche* . . . . . 363.

SIEGENBEEK VAN HEUKELOM, Sur l'encéphalocèle, *avec planche XXXI* . . . . . 364.
Cas I. . . . . 368.
„ II. . . . . 376.
„ III. . . . . 379.
Explication des schémas de la planche. . . . . . 396.

SIEGENBEEK VAN HEUKELOM, La cirrhose expérimentale du foie . . . . . 397.
Index bibliographique . . . . . 422.

J. L. GOEMANS, La capsule de BOWMAN dans les inflammations chroniques des reins, *avec planche XXXII* . 424.
Introduction . . . . . 424.
Bibliographie . . . . . 425.
Recherches microscopiques . . . . . 425.
Epaississement fibrillaire . . . . . 427.
Epaississement extra-capsulaire . . . . . 428.
Prolifération fibrillaire intra-capsulaire . . . . . 430.
Epaississement cellulaire . . . . . 432.
Epaississement hyalin . . . . . 444.
Les transformations de la capsule dans leurs rapports avec les altérations des glomérules . . . . . 451.
Physiologie pathologique . . . . . 461.
Conclusions . . . . . 464.
Tableau . . . . . 466.
Annexe . . . . . 468.
Explication de la planche . . . . . 470.

SIEGENBEEK VAN HEUKELOM, Sur la placentation chez l'homme, *avec planches XXXIII—XXXIV* . . . . 472.
1. Musculature de l'utérus . . . . . 478.
2. Caduque vraie spongieuse . . . . . 479.
3. Caduque vraie compacte . . . . . 480.

Pages.

4. Caduque sérotine (basale) spongieuse. . . . . 480.
5 et 6. Caduque sérotine compacte et caduque réfléchie . . 481.
7. Vésicule blastodermique . . . . . 485.
8. Villosités et espace intervilleux . . . . . 487.
9. Mode d'union des tissus maternel et foetal . . . . . 491.
10. Vaisseaux sanguins maternels et espace intervilleux. . . 493.
11. Syncytium . . . . . 496.
12. Aire embryonnaire . . . . . 498.
Conclusions et hypothèses . . . . . 500.
Post-scriptum . . . . . 506.
Explication des planches . . . . . 507.

SIEGENBEEK VAN HEUKELOM, Sur l'hermaphroditisme tubulaire et glandulaire chez l'homme. . . . . 509.
Post-scriptum . . . . . 525.

R. DE JOSSELIN DE JONG, La fragmentation du myocarde, *avec planche XXXV* . . . . . 526.
Explication des figures . . . . . 534.
Bibliographie. . . . . . 534.

D. MAC GILLAVRY, Sur la structure et le développement de l'ulcère rongeant et d'autres tumeurs de même nature, *avec planches XXXVI—XXXVIII* . . . . 535.
Explication des figures de la planche . . . . . 560.

XXI.

ETIOLOGIE ET PATHOGÉNIE DES AFFECTIONS DES ANNEXES DE L'UTÉRUS

PAR

DR. SIEGENBEEK VAN HEUKELOM.

(Conférence faite à la 3ème Section du 5ème Congrès d'histoire naturelle et de médecine, le samedi 20 avril 1895).

MESSIEURS,

Seul un clinicien peut résumer l'état de nos connaissances sur les relations qui existent entre les maladies des annexes de l'utérus. L'anatomo-pathologiste ne dispose que des matériaux opératoires, qui ne lui montrent qu'un stade généralement avancé du processus morbide.

Il y a un grand nombre de processus inflammatoires qu'il n'a pour ainsi dire jamais l'occasion d'observer. Tandis que le gynécologue rencontre, parfois plus souvent qu'il ne le désire, des exsudats paramétritiques ou périmétritiques, l'anatomo-pathologiste a rarement l'occasion de les étudier. Les autopsies lui fournissent un certain nombre de cas de paramétrite ancienne et le plus souvent restée latente; il trouve fréquemment, en effet, des adhérences plus ou moins fortes des trompes et des ovaires; mais il ne viendra à la pensée de personne de croire que ces matériaux puissent lui permettre une étude de la périmétrite, affection qui lui échappe presque entièrement. Le cadavre peut lui apprendre seulement combien fréquemment les organes génitaux de la femme sont exposés à des influences nocives. WINKEL [1]) trouva à Dresde et à Münich, dans 33 % des cadavres de femmes qu'il observa, des affections des annexes de l'utérus. Je ne puis

---

1) Verhandlungen der Deutsche Gesellschaft für Gynaekologie 1893. p. 261.

personnellement fournir une statistique à cet égard, parce que seul un examen institué expressément dans cette intention peut démontrer l'existence des affections très légères; mais mon impression est que, chez nous aussi, on trouverait un chiffre très élevé, quoique inférieur cependant à celui que cite WINKEL.

C'est à ces circonstances qu'il faut attribuer ce fait que les travaux relatifs à cette question, même ceux qui concernent l'Anatomie pathologique, sont publiés dans les ouvrages de gynécologie et que le plus souvent ils sont l'oeuvre de gynécologues ou de leurs assistants.

Si, à la demande du Comité de notre Section, je me permets de vous exposer ce que l'on connait sur l'étiologie et la pathogénie des affections des annexes, je vous prie de bien vouloir songer que l'examen critique des recherches faites par d'autres doit combler les grandes lacunes qui existent sur ce point dans mon expérience personnelle.

Parmi les affections des annexes, les plus fréquentes sont les légères inflammations du ligament large et de la face postérieure de l'utérus. C'est ce que prouvent les faits constatés sur les cadavres. Bien qu'il soit difficile d'émettre une opinion certaine sur la pathogenèse de ces processus arrivés au terme de leur développement, on admet qu'ils sont presque toujours secondaires. Quelquefois ils sont la conséquence d'affections de l'intestin ou des os pelviens, ou encore qu'ils ne représentent qu'une partie d'une affection péritonéale générale. Mais le plus souvent ils se manifestent à la suite de processus qui se sont accomplis dans les organes génitaux.

On peut en dire autant des affections paramétritiques plus ou moins intenses.

Mais quelle que soit l'importance de ces processus, pour le gynécologue les affections principales des annexes siègent ailleurs. Les maladies des trompes et des ovaires qui nécessitent l'intervention chirurgicale montrent, ce qui pour le gynécologue est la chose essentielle, que la paramétrite n'est le plus souvent qu'une chose accessoire.

Si l'on se borne aux états inflammatoires, le plus important est l'inflammation de la trompe, ne fût-ce que parce que cette affection est beaucoup plus fréquente que l'inflammation primaire de l'ovaire.

La première question dont il importe de s'occuper en ce qui concerne la salpingite, est celle-ci: quelle est la cause pathogénique de ce processus? Comme nous voyons partout ailleurs se développer de l'inflammation après une infection ou une nécrose des tissus, nous pouvons, jusqu'à preuve du contraire, admettre qu'il en est de même pour la trompe utérine.

Pratiquement il n'y a nécrose sans inflammation dans la trompe que dans le cas de grossesse tubaire avortée. Et cependant alors

nous constatons réellement, dans la paroi du sac rompu ou non, de légers symptômes d'inflammation. Mais en tant qu'inflammation, ce processus n'a pas d'importance; car c'est l'affection primaire qui de beaucoup prédomine et si son cours ne se complique pas, c'est-à-dire s'il s'accomplit sans infection, l'inflammation reste minime et disparait.

Par contre, lorsqu'il y a infection, c'est alors l'inflammation qui joue le rôle principal et, abstraction faite de l'exception que nous venons d'indiquer, on peut dire que toutes les salpingites naissent par infection.

Trois germes spécifiques de nature micro-parasitaire ont ici une importance capitale: le germe de la tuberculose, celui de la gonorrhée et l'infection septique par le streptocoque.

On a signalé, en outre, l'infection par le typhus abdominal, par la scarlatine et la variole [1]); le staphylocoque [1]), le diplocoque [2]), le pneumocoque [3]), le coccus encapsulé de FRIEDLÄNDER [4]), le colibacille [5]) et d'autres bactéries, que l'on n'a pas exactement déterminées, ont aussi parfois été trouvés.

On n'a pas établi dans quelle mesure tous ces germes, en partie réellement pathogènes, ont occasionné les inflammations tubaires.

Nous n'avons de certitude à cet égard que pour le bacille de la tuberculose, le gonocoque et le streptocoque.

Dans les trompes tuberculeuses, l'aspect que présentent au microscope les tubercules cellulaires et les tubercules en dégénérescence caséeuse qui existent dans la paroi est si net et particulier, que même le résultat négatif d'une recherche du bacille ne peut nous faire douter de la nature de l'affection. Nous ignorons pourquoi les bacilles de la tuberculose sont si difficiles à constater dans les trompes utérines. On peut les trouver, mais c'est difficile. Un examen minutieux de 12 cas m'a fourni 6 fois un résultat positif.

De même que dans d'autres organes, la tuberculose apparait dans l'oviducte sous diverses formes, depuis la forme indurée jusqu'à la forme fortement caséeuse. Les tubercules siègent dans les plis épaissis de la muqueuse et dans les couches plus profondes. Ce sont surtout les formes caséeuses qui donnent lieu à des pertes de substance et à des ulcérations.

La salpingite tuberculeuse est relativement fréquente. D'après

---

1) Dr. JACOBS. Des salpingites tuberculeuses. *Archives de Tocologie et de Gyn.* 1892. p. 376.

2) Dr. LANDAU, Les salpingites. *Arch. de Tocol. et de Gyn.* 1892, 1893.

3) E. WERTHEIM, Ueber die Durchführbarkeit und den Werth der mikroskopischen Untersuchung des Eiters entzündlicher Adnexen-tumoren während der Laparotomie. VOLKMANN's *Sammlung.* Neue Folge n⁰ 100. 1894.

4) A. MARTIN, *Zeitschr. für Geburtshülfe und Gynaekologie.* Bd. XXIV 1893. p. 152.

5) GILBERT et LION, De la colibacillose. *Semaine médicale* 1895 n⁰ I. p. 3.

EDEBOHL [1]) on trouve de la tuberculose dans 4 % des laparotomies; MARTIN indique la proportion de 3 %, tandis que PETERSON a constaté de la tuberculose dans 12 % des annexes malades; il regrette que tous les cas n'aient pas été soumis à l'examen microscopique. En cela il a raison, car je sais par expérience que l'on trouve souvent de la tuberculose, alors que l'on ne s'y attend pas, dans la paroi d'un pyo-salpinx.

Dans mon Laboratoire, où sont étudiés au microscope tous les cas opérés à la clinique gynécologique de Leide, j'ai trouvé, parmi les 46 dernières pièces de salpingite et de pyo-salpinx, 12 fois de la tuberculose et parmi ces 12 cas il en était plusieurs qui, ni avant ni pendant l'opération, n'avaient été considérés comme tels. Ce chiffre est certainement remarquable.

Les voies par les quelles les bacilles de la tuberculose arrivent dans la trompe utérine primitivement atteinte, on peut bien se les représenter par hypothèse, mais on ne les connait pas avec certitude. On trouve bien, dans la bibliographie, des opinions émises, mais pas de faits démontrés. La rareté de l'endométrite tuberculeuse comparativement à la fréquence de la salpingite tuberculeuse mérite d'être remarquée. En admettant même que mon collègue et ami, TREUB, ait raison quand il dit dans son Traité [2]) que, dans les cas de tuberculose de la trompe, plus d'une fois la tuberculose de l'endometrium passe inaperçue, cependant, si je m'en réfère à mon expérience personnelle, cette dernière affection est toujours rare comparativement à la première. Depuis les dernières années mon attention a été spécialement fixé sur ce point.

Il en résulte que l'on reste dans le domaine de l'hypothèse. Le coït pratiqué avec un homme tuberculeux peut amener dans les organes génitaux de la femme des bacilles de la tuberculose et il est possible que la muqueuse tubaire soit douée d'une plus grande réceptivité que la muqueuse utérine. Je n'ai trouvé, dans la bibliographie, aucunes preuves de cette manière de voir, ni de données anamnestiques, bien que je ne puisse pas prétendre qu'elles ne s'y trouvent pas.

Ainsi nous en sommes réduits, en ce qui concerne la tuberculose primaire de la trompe utérine, aux mêmes hypothèses que pour les tuberculoses primaires d'autres organes internes.

Une tuberculose intestinale et une péritonite tuberculeuse peuvent secondairement envahir la trompe par l'orifice abdominal; de même qu'une tuberculose hématogène peut aussi se propager à la trompe.

Tandis que par ses caractères microscopiques l'infection tuberculeuse de la trompe peut se distinguer nettement des autres infections de cet organe, le microscope ne permet pas de dia-

1) REUBEN PETERSON, Tubal and peritoneal tuberculosis. American Journal of Obstetrics etc. 1893. Vol. XXVIII, p. 44.

2) TREUB, Leerboek der Gynaecologie p. 446.

gnostiquer ces dernières les unes des autres. Si l'on fait abstraction des infections très légères, que l'on pourrait appeler catarrhales et dont l'étude anatomique ne peut se faire que rarement, la salpingite et le pyo-salpinx non tuberculeux ne nous montrent, en ce qui concerne leur structure, qu'une forte augmentation du stroma des plis de la muqueuse, accompagnée d'infiltrations plus ou moins nombreuses, parfois locales.

L'épithélium est en grande partie conservé; mais là où l'infiltration est très intense, il est parfois disparu. Dans les pyosalpinx même les plus étendus et les plus anciens, on peut encore trouver toujours des restes de la muqueuse. Dans les cas que j'ai examinés, toute la paroi de la portion ampullaire de la trompe était toujours comprise dans l'inflammation, ce qui s'explique par cette circonstance que l'opération a en lieu lorsque l'affection était arrivée à un stade très avancé.

Les cils vibratiles se comportent d'une façon très variable; parfois ils sont encore parfaitement intacts alors que le processus inflammatoire est intensif; parfois, au contraire, on les distingue à peine alors que l'inflammation n'est que modérée. Actuellement il est impossible de trouver une relation entre ces dispositions anatomo-pathologiques et le degré d'activité qu'ont conservé les cils vibratiles. On ne peut non plus trouver là des données permettant de résoudre la question, si intéressante au point de vue clinique, de savoir combien de temps une trompe utérine enflammée permet encore le passage de l'oeuf ou, en d'autres termes, à quel moment une salpingite rend la femme stérile.

L'affection est presque toujours bilatérale; mais parfois ce fait ne peut être démontré que par des recherches microscopiques.

L'étude histologique des salpingites non tuberculeuses ne permettant pas jusqu'ici de les différencier étiologiquement, on peut, pour y arriver, utiliser les données anamnestiques et cliniques, l'examen bactériologique du pus et du tissu et les expériences de culture faites avec ces derniers.

En 1872, NOEGGERATH [1]), pour la première fois, a vivement insisté sur la gonorrhée de la femme en s'appuyant sur l'anamnèse et l'observation clinique. Son opinion a peu à peu été admise par les gynécologues; mais elle n'était qu'hypothétique et n'avait que la valeur d'une conviction. C'est seulement après la découverte du gonocoque par NEISSER et quand BUMM eût ensuite fourni pour la première fois la preuve que ce microbe est réellement la cause de la gonorrhée, que l'hypothèse devint une certitude.

La certitude qu'il existe des pyo-salpinx gonorrhéiques, WERTHEIM [2]) l'a établie en 1892, en cultivant des gonocoques

1) EMIL NOEGGERATH, *Die latente Gonorrhoe im weiblichen Geschlecht.* Bonn 1872.
2) E. WERTHEIM, Die ascendirende Gonorrhoe beim Weibe. *Archiv für Gynaekologie.* Bd. 42, p. 1 à 87.

du pus provenant de pyo-salpinx et en déterminant à l'aide de ces microbes des gonorrhées uréthrales typiques.

On ne peut indiquer avec certitude le degré de fréquence de la salpingite gonorrhéique. Parmi les cas qui ont une marche aiguë, il en est évidemment où l'anamnèse et les données cliniques établissent leur nature gonorrhéique; tout gynécologue les connaît. Cependant dans beaucoup de cas, et surtout dans les cas plus chroniques qui finissent par nécessiter l'intervention chirurgicale, les données anamnestiques ne fournissent que des indices. Ce n'est pas étonnant d'ailleurs, attendu que, par ignorance, la femme ne peut donner que des renseignements incomplets.

L'examen bactériologique du pus peut-il nous apprendre quelques chose au sujet de cette fréquence? WERTHEIM, qui donne à ce sujet les chiffres les plus élevés, a trouvé dans 206 cas d'inflammation de la trompe utérine, 56 fois des gonocoques, tandis que dans 112 cas le pus fut stérile.

A l'aide de cultures, WERTHEIM, d'après LUTHER [1]), aurait trouvé 17 fois sur 24 cas étudiés, des gonocoques dans le pus de la trompe.

Il est probable qu'en raison des perfectionnements apportés en ces derniers temps aux milieux de cultures propres aux gonocoques, ces chiffres augmenteront plutôt qu'ils ne diminueront. Il en résulte que la gonorrhée est la cause d'une très grande partie des salpingites non tuberculeuses.

Pour ce qui regarde la fréquence de la salpingite proportionnellement à l'infection gonorrhéique de la femme en général, elle serait, d'après BUMM [2]), de 3,7 %.

La voie, suivant laquelle se propage l'infection est toujours le canal génital. Comme les corpuscules du pus qui renferment les gonocoques ne sont certainement pas amenés avec le sperme plus profondément qu'au niveau du col de l'utérus, il doit exister un mécanisme, par lequel ils sont amenés dans la trompe. Ce mécanisme n'est pas connu. Tandis que pour d'autres bactéries l'orifice interne de l'utérus forme une barrière presque infranchissable, les gonocoques semblent remonter facilement plus haut. Cette particularité, SÄNGER, FRITSCH, BUMM et LUTHER [3]) ont bien essayé de l'élucider, mais même le dernier de ces auteurs, qui critique, à bon droit, les hypothèses émises par les autres, n'arrive qu'à cette vague déclaration que „die den

---

1) LUTHER, Ueber die Gonorrhoe beim Weibe. VOLKMANN'S *Sammlung*, 1893, N⁰. 82—83.

Je n'ai pu trouver ces chiffres que cite LUTHER à l'endroit du travail de WERTHEIM où il indique qu'ils sont cités.

2) BUMM, Ueber die Bedeutung der gonorrhoischen Infection für die Enstehung schwerer Genitalaffectionen bei der Frau. *Verhandlungen der Deutschen Gesellschaft für Gynaekologie* 1892, p. 361. La statistique porte seulement sur 53 cas, mais ces cas ont été longtemps observés à partir de leur début.

3) Voir E. LUTHER, p. 787.

Gonococcen selbst innewohnenden Eigenschaften" en sont la cause.

Le fait que les gonocoques se rencontrent de préférence dans les leucocytes qui se meuvent activement jouerait-il un certain rôle dans cette particularité? Des observations cliniques démontrent que le coït, la menstruation et des mouvements brusques favorisent l'ascension des gonocoques.

Il est très probable que le transport se fait toujours par le canal génital. Bien que l'on ne puisse réfuter positivement la possibilité que les leucocytes chargés de gonocoques atteignent les trompes par les voies lymphatiques du ligament large, cependant les données cliniques et les recherches de POIRIER [1]) sur les lymphatiques du ligament large plaident contre cette hypothèse. Un examen que j'ai fait, mais qui ne peut servir que d'indication, m'a appris que, dans 27 cas de salpingite non tuberculeuse que j'ai étudiés, la muqueuse de l'isthme de la trompe était toujours enflammée des deux côtés. Il convient cependant de dire que généralement, mais pas toujours, les autres couches de tissu étaient aussi enflammées.

Quoiqu'il en soit, les gonocoques arrivent dans les trompes et y provoquent une inflammation. Passent-ils aussi plus loin? Nous n'avons pas ici à nous occuper de la question de savoir comment naissent les inflammations gonorrhéiques éloignées, par exemple celle des articulations, mais nous devons nous demander si les gonocoques peuvent passer de la trompe dans le péritoine et y déterminer une inflammation. L'inflammation adhésive du péritoine dans le pyo-salpinx gonorrhéique provient-elle d'une infection mixte et doit-on refuser au gonocoque toute espèce d'action sur le péritoine, ou bien est-il, au contraire, le seul agent de cette infection?

Le seul auteur qui n'ait pas répondu à cette question par de simples hypothèses et des considérations théoriques, mais bien par des recherches, est WERTHEIM.

Il est parvenu, à l'aide de cultures pures de gonocoques, à provoquer chez des animaux une péritonite réelle, mais à la condition d'introduire en même temps comme irritant, dans l'organisme, une petite parcelle du terrain de culture même. Cette péritonite provoquée expérimentalement reste toujours localisée.

Il a pu constater, en outre, la présence de corpuscules du pus chargés de gonocoques, dans la profondeur de la paroi des pyo-salpinx et dans le pus situé entre les adhérences péritonéales.

Une étude que j'ai entreprise, par la méthode de WERTHEIM, sur des matériaux anciens, m'a fourni des résultats négatifs. Je n'ai rien observé de semblable à ce qu'il a décrit, mais mes résultats peuvent s'expliquer par cette remarque qu'a faite WERTHEIM, qu'il n'a trouvé les gonocoques que dans des adhé-

---

1) Dr. PAUL POIRIER, *Les lymphatiques des organes génitaux de la femme.* Paris 1890.

rences molles, où existait du pus et non pas dans des cas chroniques, quand la paroi de la trompe est aussi infiltrée. J'ai bien vu, dans les préparations colorées d'après sa méthode, dans la paroi de la trompe une grande quantité de cellules pourvues de granulations régulières, colorées en violet foncé, mais c'étaient des Mastzellen d'EHRLICH, les clasmatocytes de RANVIER, comme il en existe dans les trompes utérines normales.

D'après WERTHEIM, le gonocoque provoque donc et de la salpingite et de la péritonite; mais cette dernière reste toujours localisée. La cause de ce dernier fait, qu'il a démontré expérimentalement et qui est important au point de vue clinique, n'est pas encore connue. LUTHER [1]) donne à ce sujet cette explication hypothétique, que les gonocoques, qui pénètrent activement dans les leucocytes, les tuent; ces éléments morts et désagrégés fourniraient la fibrine qui encapsule le foyer. Abstraction faite de toutes les objections que l'on peut faire à cette théorie de l'encapsulement, il n'existe, à mon avis, aucune trace de cette désagrégation des leucocytes; en effet, si elle s'effectuait, on devrait trouver d'innombrables gonocoques libres, tandis que, au contraire, de tous les microbes, les gonocoques sont précisément ceux que l'on rencontre le plus à l'intérieur des cellules.

WERTHEIM a également pu trouver les gonocoques dans le pus d'abcès ovariques, ce qui a été considéré comme une exception par TERRILLON et THIBAULT [2]) et rapporté par eux à une infection mixte.

Si les observations de WERTHEIM se confirment, le domaine de l'infection mixte sera sensiblement réduit. Néanmoins on ne peut nier l'existence de l'infection double et de ses conséquences. Lorsque l'on trouve, comme cela arrive, à la fois des gonocoques et des streptocoques dans le pus, on a affaire à une infection mixte.

Mais quelle est le rôle pathogénique qui revient à chacun des assaillants, c'est ce qu'il faudra établir plus tard. En attendant il est probable que la péritonite généralisée doit être attribuée aux streptocoques [3]).

Cette question présente des difficultés spéciales, en raison des résultats contradictoires fournis par les recherches bactériologiques.

Je ne citerai comme exemple que ce fait que PROCHOWNIK [4]), dans 52 cas de pyo-salpinx a trouvé 26 fois des staphylocoques et des streptocoques, et 2 fois des gonocoques, tandis que WERTHEIM, sur 205 cas observés, a trouvé 56 fois des gono-

---

1) E. LUTHER, l. c.
2) Dr. H. THIBAULT, *Sur la salpingite blennorrhagique*, Paris 1890.
3) WERTHEIM, l. c.
4) Zeitschrift für Geburtshülfte und Gynaekologie, Bd. XXV

coques et 22 fois des coccus du pus. D'autres ont signalé une flore beaucoup plus étendue.

En dépit de toutes ces divergences, deux faits semblent établis avec certitude. Les gonocoques et les coccus du pus sont les seuls qui aient de l'importance an point de vue pratique; en second lieu, dans la moitié des cas environ (38 à 46 %), le pus est stérile.

De tout ceci il résulte, à mon avis, qu'il n'est pas encore possible d'émettre un jugement sérieux sur la question de l'infection mixte. Peut-être ce pus, qui nous paraît actuellement stérile, nous réserve-t-il pour l'avenir quelque surprise. Deux faits plaident en faveur de cette manière de voir. D'abord cette circonstance que le pus qui, lors de la rupture d'un pyo-salpinx, pendant l'opération s'écoule dans la cavité abdominal, est parfois inoffensif et parfois provoque de la péritonite, tandis que la rupture d'un pyo-salpinx non opéré, pour autant que je le sache, détermine toujours de la péritonite [1]).

En second lieu, BOINET a montré que du pus de salpingite, dans lequel se trouvaient des streptocoques, n'a pas provoqué d'accident dans des infections intra-péritonéales expérimentales immédiates, tandis que les cultures obtenues à l'aide de ce pus donnèrent une péritonite suraiguë [2]).

La cause étiologique principale de la salpingite, le streptocoque, vient, dans l'immense majorité des cas, des parties du canal génital situées plus bas. Abstraction faite des affections puerpérales aiguës, dans lesquelles la salpingite reste toujours à l'arrière-plan, l'avortement joue ici le rôle principal, avec les infections consécutives de la période des couches et les conséquences de la malpropreté.

Il faut ajouter à celà les cas où l'infection peut se produire par l'orifice abdominal de la trompe.

LANDAU [3]) pense même que cette voie existe fréquemment. Dans 47 salpingites, il trouva 7 fois des streptocoques, et 5 fois ils provenaient probablement de l'intestin.

Il est difficile d'acquérir une certitude sur ce fait. Deux fois j'ai trouvé, sur le cadavre, l'orifice abdominal de la trompe ouvert largement dans une cavité remplie d'un contenu fétide et dont la paroi était en partie constituée par la paroi intestinale malade. Il est très probable qu'ici la salpingite était secondaire; mais il est impossible d'en faire la preuve exacte.

Que les microbes septiques, contrairement aux gonocoques,

---

1) Voir entre autres H. J. BOLDT, *The treatment of suppurative disease of the uterine appendages.* New York 1889.

2) BOINET (de Marseille). Recherches sur la virulence du pus dans les salpingites. *Semaine Médicale*, 1894, N⁰. 6.

3) Dr. LANDAU l. c.

ont une tendance à pénétrer dans les tissus par les voies lymphatiques, c'est ce qu'explique le fait que, lors de leur invasion, les inflammations paramétritiques sont beaucoup plus fréquentes que les inflammations localisées dans la trompe. Mais pourquoi l'inflammation reste-t-elle parfois localisée dans les trompes, c'est ce que nous ignorons. Il est probable que l'intensité et le lieu de l'infection, de même que l'état de la muqueuse utérine exercent ici une action décisive.

La formation du pyo-salpinx doit être considérée comme un cas particulier du développement de la salpingite. Pour qu'il se forme un pyo-salpinx, il est nécessaire qu'une partie de l'oviducte soit obstruée à ses deux extrémités. Il n'est pas nécessaire que cette occlusion soit anatomique, et d'ailleurs elle ne l'est pas toujours. On peut constater en certains cas à l'extrémité centrale une occlusion fonctionnelle par étranglement ou par formation d'un bouchon.

Deux fois j'ai pu introduire une sonde dans le sac, par l'extrémité interne de la trompe. A son extrémité externe l'occlusion est le plus souvent produite par des adhérences péritonéales et par des épaississements qui, ou bien englobent complètement les franges, ou bien les rattachent à l'ovaire; cependant, sous l'influence des fortes adhérences, la trompe peut aussi être étranglée. Parfois on trouve les franges fortement gonflées et proéminant librement dans la cavité pelvienne.

L'hydrosalpinx peut prendre naissance par rétention, mais aussi à la suite d'une ancienne salpingite. Le plus souvent on constate, dans la paroi d'un hydrosalpinx, de légers phénomènes inflammatoires. Dans les deux cas l'occlusion de la trompe est nécessaire; lors d'une occlusion fonctionelle il peut se former un hydrosalpinx remittent, du moins d'après les données cliniques; selon BLAND-SUTTON [1]) il n'y a pas de preuve pathologique certaine concernant le fait que le contenu s'écoule alors par le canal génital. Mais il ne faut pas oublier que ces occlusions ne sont que des moyens qui provoquent la formation de l'hydrosalpinx. Quant à la cause déterminante de l'occlusion et, par-là, de l'hydrosalpinx, elle reste parfois obscure, mais dépend, dans la plupart des cas, d'une salpingite actuelle ou ancienne. C'est toujours le cas, lorsque l'occlusion est anatomique. Ce qui plaide en faveur de cette opinion, c'est le fait que l'hydrosalpinx unilatéral est souvent accompagné d'une salpingite de l'autre côté et qu'il est rare qu'il n'existe pas des adhérences.

La pathogenèse de l'hémato-salpinx doit, abstraction faite des gynatrésies, être attribuée à la grossesse tubaire et à l'inflammation hémorrhagique.

---

1) BLAND-SUTTON, *Surgical diseases of the ovaries and the Fallopian tuba*, 1891. p. 258.

Parfois il est déjà possible de distinguer anatomiquement ces deux états. Si l'on trouve dans la trompe un caillot rouge noirâtre, fortement adhérent à la paroi, on a grande chance de trouver, à l'intérieur, des restes de membranes foetales, lorsqu'on l'étudie au microscope.

Si le contenu est plus fluide et que la paroi interne du sac est recouverte partout de petites masses brun-noirâtres, alors on y constate toujours des phénomènes inflammatoires. Je ne puis établir que c'est là une règle absolument fixe, mais cependant il en est généralement ainsi.

BLAND-SUTTON va même si loin qu'il ne réserve le nom d'hémato-salpinx qu'aux cas où l'on trouve un caillot et où, par conséquent, il a existé une grossesse tubaire.

Donc, tandis que pour une partie des hémato-salpinx on peut admettre comme cause directe l'inflammation, on peut se demander si dans la pathogenèse de la grossesse tubaire l'inflammation joue un rôle. C'est la clinique gynécologique qui pourra donner la réponse à cette question. CAMELOT [1]) admet que les inflammations jouent un très grand rôle dans la grossesse tubaire, et mon collègue TREUB est du même avis.

Dans le cas de grossesse tubaire rompue [2]) que j'ai étudié en détail, on constatait des deux côtés de minces adhérences entre la trompe et l'ovaire, comme des restes d'une inflammation ayant suivi son cours et qui avait dû être antérieure à la grossesse, étant donné que l'hémorrhagie avait rapidement entraîné la mort.

En ce qui concerne la fréquence relative de l'hémato-salpingite et de l'hémato-salpinx après une grossesse tubaire, je crois devoir me ranger parmi ceux qui admettent que la dernière est la plus fréquente.

Le temps dont je dispose est trop restreint pour que je puisse parler des inflammations de l'ovaire. Je renonce donc à m'occuper des abcès ovariques; cependant, en rapport avec ce que j'ai dit, je me bornerai à relever qu'il est établi par les gynécologues français et autres [3]) que les salpingites ont une influence sur l'ovaire. Dans la première phase on trouve des altérations interstitielles et folliculaires; plus tard apparait une cirrhose de l'organe.

En résumé, il résulte de tout ceci, qu'abstraction faite des anomalies de développement, la base de la théorie des affections de la trompe utérine réside dans une inflammation consécutive

---

1) E. CAMELOT, Contribution à l'étude de l'hémato-salpingite. *Archives de Tocologie* 1893. p. 188.

2) Een geval van dubbelzijdige tubair-graviditeit. *Ned. Tijdschr. voor Geneeskunde* 1885. p. 757. — *Un cas de grossesse tubaire bilatérale.* (Présent recueil p. 1).

3) Entre autres Dr. D. D. POPOFF, Zur pathologischen Anatomie der Eierstöcke (Salpingo-öophoritis). *Archiv für Gynaekologie* 43, 1893. p. 293.

à une infection. En pratique, on y revient toujours; tuberculose, gonorrhée et infection septique, voilà le sinistre trio.

Toutes trois produisent de l'inflammation des trompes, de la salpingite, et de ce point de départ commun, elles aboutissent par des chemins différents au pyo-salpinx, à l'hydro-salpinx et à l'hémato-salpinx, soit directement, soit indirectement, parfois isolément, parfois de compagnie.

L'hygiène spéciale de la vie sexuelle est bien impuissante contre l'infection de la tuberculose; quant aux deux autres ennemis on peut les combattre, mais dans une faible mesure seulement, par des mesures prophylactiques. L'antisepsie et l'asepsie dans toutes les manipulations chirurgicales, un traitement rationnel des avortements, quand on peut les observer, pourront faire diminuer le nombre des salpingites septiques; quant à la source principale même de ces affections, la gonorrhée, la jeune mariée pourra même parfois en être préservée par un traitement médical sérieux et par un conseil donné au jeune homme gonorrhéique réfléchi et bien intentionné.

(Publié dans le: Ned. Tijdschrift voor Geneeskunde, année 1895.*)*

XXII.

LA MUQUEUSE UTÉRINE A L'ÉTAT NORMAL ET PENDANT LA MENSTRUATION

(Pl. XXI).

PAR

N. J. F. POMPE VAN MEERDERVOORT.

TABLE DES MATIÈRES.

Page.

Introduction 13
La muqueuse utérine normale 14
De la façon dont se comportent la muqueuse utérine, le col et les trompes pendant la menstruation 18
I. Aperçu bibliographique . . . . . .
II. Origine des préparations 25
III. Description des préparations 27
IV. Résultats 42
V. La muqueuse du col et de l'oviducte pendant la menstruation 46
VI. Conclusion 51
VII. Bibliographie 53
VIII. Explication des figures de la Planche XXI . . 53

INTRODUCTION.

En passant en revue les coupes microscopiques de la muqueuse pendant la menstruation, j'ai eu l'occasion de rencontrer des formations particulières, dont je ne trouvai la présence signalée nulle part et qui n'avaient aucun rapport avec la menstruation. Je fus amené par cette circonstance à étudier les muqueuses normales, à les examiner spécialement au point de vue de ces éléments, et c'est pourquoi je me permets de faire précéder mon travail principal, d'une description de la muqueuse normale.

LA MUQUEUSE UTÉRINE NORMALE.

Commençant ma dissertation par la description de la muqueuse utérine normale, il me faut d'abord exposer, en quelques mots seulement, les faits qui sont suffisamment connus et admis comme certain par les auteurs qui s'en sont occupés en ces derniers temps.

La muqueuse utérine a une épaisseur de 0,6 à 1 mm., sauf pendant la menstruation, période pendant laquelle elle augmente d'environ un cinquième de son épaisseur.

Nettement délimitée de la couche musculaire, elle n'en est pas séparée par une couche sous-muqueuse. Constituée par des cellules du stroma et par des glandes, cette muqueuse porte à sa surface une assise unique de cellules épithéliales cylindriques, pourvues de cils vibratiles que l'on trouve parfois jusqu'au fond des glandes. Ces glandes sont des invaginations du revêtement épithélial superficiel et sont par conséquent constituées aussi par une rangée unique de cellules épithéliales cylindriques à noyaux ovalaires, qui siègent, non pas précisément au milieu de la cellule, mais plutôt vers la base de cette dernière.

Sur les préparations durcies par l'alcool et colorées par l'hématoxyline et l'éosine, on voit dans le noyau des cellules épithéliales de petites granulations, tandis que le protoplasme se montre grossièrement granuleux et légèrement teinté en rose.

L'existence d'une membrane limitante, admise par un certain nombre d'auteurs n'a pu être constatée par beaucoup d'autres observateurs. Je n'ai pas pu trouver non plus dans la muqueuse les fibres musculaires lisses, à noyaux en forme de bâtonnets, qui ont été décrites par BOLDT. Par contre, on voit autour des glandes, au lieu des cellules ordinaires du tissu interglandulaire à noyaux ronds ou ovales, des cellules disposées radiairement et pourvues de noyaux plus minces et plus allongés qui n'offrent cependant aucune ressemblance avec ceux des fibres musculaires.

Les cellules du stroma sont réunies les unes aux autres par des prolongements protoplasmiques, qui sont au nombre de deux, et souvent de plusieurs pour chaque cellule.

Bien que je ne puisse me prononcer d'une façon catégorique au sujet de l'existence d'une soi-disant substance intercellulaire,

je dois cependant faire remarquer que, dans les préparations durcies par la liqueur de Müller, j'ai toujours pu distinguer nettement les cellules du stroma anastomosées les unes avec les autres, mais jamais je n'y ai vu trace de substance intercellulaire. Sur les coupes de préparations fixées à l'alcool, il paraissait exister, çà et là, une substance intercellulaire.

Dans ces conditions on pourrait admettre que la substance intercellulaire est un artifice de préparation, provenant de l'action de l'alcool sur les préparations des produits de râclage de la muqueuse, qui sont toujours infiltrées de sang ou de sérum.

Quant à la disposition spéciale des vaisseaux, particulièrement des petits vaisseaux, nous en parlerons plus tard. Ici je me permettrai d'insister sur un autre point: je veux parler de la présence de

Follicules lymphatiques dans la muqueuse.

Lorsque je fis l'examen de mes préparations à un faible grossissement, je crus apercevoir dans une de celles-ci, une infiltration de leucocytes.

Je constatai avec étonnement que, dans la muqueuse, il se trouvait, près de la couche musculaire, quelques cellules colorées un peu plus fortement, ces cellules étant plus distancées les unes des autres que les cellules ordinaires; je constatai en outre que ces éléments se réunissaient par groupes plus ou moins éloignés les uns des autres.

Ces groupes variaient considérablement en nombre, dans les différentes muqueuses utérines que j'examinai. Parfois on n'on voyait que deux, mais souvent il s'en trouvait plusieurs sur une coupe transversale de la muqueuse tout entière.

A part leur grande variabilité de dimension, ils se distinguaient tous par une forme arrondie ou ovalaire, et ils apparaissaient à un fort grossissement comme constitués par des leucocytes, disposés en cercles concentriques dans une charpente extrêmement délicate de tissu adénoïde.

Ces follicules, nettement distincts du tissu environnant, siègent le plus souvent contre la couche musculaire, bien qu'ils en soient parfois séparés par une petite partie de la muqueuse. On en trouve la plupart au fond de l'utérus et ils diminuent en nombre à mesure que l'on se rapproche davantage de l'orifice interne.

La recherche des follicules est parfois très difficile, parce que les éléments, en ce qui concerne leur coloration, leur forme et leurs dimensions, ne se distinguent que très peu des véritables cellules du stroma.

Il y a donc, en résumé, dans la muqueuse utérine des follicules lymphatiques qui sont surtout nombreux au fond de l'utérus.

Lors de l'examen de la muqueuse utérine normale, mon attention fut attirée par le parcours sinueux des petits vaisseaux.

Quelques auteurs, et notamment LEOPOLD et DOLÉRIS, ont signalé cette particularité; mais malheureusement ils l'ont insuffisamment décrite. Ces deux auteurs étant d'opinions toutes différentes, je me vois dans l'obligation d'exposer en peu de mots leur manière de voir. Tandis que LÉOPOLD admet que ces petits vaisseaux sont des artères qui, pénétrant dans la muqueuse, débouchent dans un réseau vasculaire, souvent double et alors formé de deux couches superposées, DOLÉRIS, au contraire, les considère comme des veines, mettant en communication un réseau capillaire, situé immédiatement au dessous de l'épithélium de revêtement, avec un autre réseau capillaire, situé dans la couche profonde de la muqueuse.

En ce qui concerne les vaisseaux, il existe cependant encore un autre point de controverse. LÉOPOLD prétend que le nombre des veines est très réduit et forme un contraste remarquable avec l'abondance des artères et des capillaires. Il croit même trouver dans ce fait une raison qui expliquerait la stase d'une quantité de sang.

Pour pouvoir me prononcer moi-même sur ce point, j'essayai d'injecter les vaisseaux utérins. Naturellement je ne pus pour cela expérimenter que sur des cadavres. Par hasard, ma première tentative fut déjà couronnée de succès, bien que beaucoup d'autres échouèrent dans la suite.

Après avoir retiré du cadavre tous les organes pelviens, je recherchai à droite et à gauche l'artère utérine et l'artère ovarienne; j'introduisis l'aiguille à injection dans le vaisseau, et je la fixai autour de ce dernier à l'aide d'une ligature de soie.

Le tissu environnant, les ligaments larges, le vagin, etc., furent fortement ligaturés au moyen de forts fils de soie, de sorte que le liquide injecté ne pouvait pénétrer que dans les vaisseaux utérins.

Toute la préparation fut alors plongée dans un bain d'eau à 37° où elle séjourna environ 10 minutes. La gélatine servant à l'injection fut chauffée à 40° et introduite dans une seringue de 50 grammes, préalablement chauffée. Dans chaque artère fut injectée lentement et prudemment une masse de 40 grammes. Toute la préparation fut, après ce travail, conservée dans une glacière, pour permettre à la gélatine de se solidifier dans les vaisseaux.

L'utérus fut ensuite entièrement isolé et divisé en trois parties, le col y compris. Après durcissement dans l'alcool et enchassement dans la celloïdine, je fis de l'utérus des coupes en séries, de 20 μ, qui furent colorées par la méthode ordinaire, à l'aide de l'hématoxyline et de l'éosine. On constatait à l'examen microscopique les particularités suivantes:

L'injection avait particulièrement bien réussi; la coloration du tissu, au contraire, était très mauvaise, de sorte que je décrirai principalement les particularités que l'on rencontre dans les préparations non colorées.

La gélatine remplit les nombreux vaisseaux qui se trouvent dans la paroi de l'utérus, ainsi que ceux, plus petits, qui se trouvent partout dans la muqueuse.

Les grands vaisseaux qui parcourent la couche musculaire ne sont que peu sinueux; à mesure qu'ils se rapprochent de la muqueuse, leur trajet devient de plus en plus onduleux. Dans leur parcours, ils émettent continuellement de petites branches assez rapprochées les unes des autres, qui se frayent à travers la couche musculaire une voie affectant le plus souvent une forme en tire-bouchon. Souvent elles reviennent brusquement sur elles-mêmes, suivent sur une certaine étendue une direction inverse de la première, puis se dirigent de nouveau vers la muqueuse, de la façon indiquée précédemment. Arrivés dans la muqueuse, les petits vaisseaux artériels, se résolvent en capillaires qui, anastomosés les uns avec les autres, se dirigent verticalement jusqu'à l'épithélium de revêtement. Çà et là on peut poursuivre un vaisseau sinueux jusqu'à la surface. Les capillaires sont ici très distendus et fortement développés. Dans la muqueuse on les trouve le plus souvent dans le stroma, entre les glandes; en certaines régions ils longent les glandes.

N'ayant malheureusement pu faire aucune injection double, je n'ose me prononcer au sujet du second point de controverse mentionné plus haut.

Les vaisseaux du col ont un parcours inverse de celui des vaisseaux de la muqueuse utérine. En coupe transversale, ils ont à peu près la même dimension et montrent d'ailleurs tous, une paroi remarquablement épaisse. On les observe jusque près de l'épithélium de revêtement, où ils se résolvent dans la couche superficielle en de nombreux petits capillaires.

DE LA FAÇON DONT SE COMPORTENT LA MUQUEUSE UTÉRINE, LE COL ET LES TROMPES PENDANT LA MENSTRUATION.

Avant d'aborder la description des transformations, que, sur mes pièces, j'ai constatées dans la muqueuse utérine, le col et les trompes pendant la menstruation, je tiens à donner d'abord un aperçu bibliographique de la question; je suivrai l'ordre chronologique.

KUNDRAT et ENGELMANN furent les premiers qui en donnèrent une description minutieuse. Ils trouvèrent le stroma riche en cellules et plus lâche, notamment dans le tiers supérieur de la muqueuse. Cette richesse en cellules est due en partie à une augmentation du nombre des cellules rondes, en partie à un accroissement de toutes les cellules.

Les glandes sont très dilatées, rétrécies seulement à leur embouchure. En outre elles se sont allongées, ce qui fait qu'elles décrivent de légères ondulations dans les couches superficielles, des sinuosités plus accentuées dans les couches profondes. Les vaisseaux sanguins apparaissent déjà à l'oeil nu comme gorgés de sang. KUNDRAT n'observa point de néoformation de vaisseaux, mais il pense avoir vu des figures de division dans le stroma. Pendant l'époque de la menstruation et après, jusqu'à ce que la muqueuse soit revenue à l'état de repos, toutes les cellules, quelque soit le tissu auquel elles appartiennent, même les cellules des vaisseaux, sont fortement troubles et pourvues de granulations graisseuses, sans qu'il se produise cependant une dégénérescence graisseuse étendue. Dans la cavité utérine on trouve du mucus secrété, mélangé à une quantité plus ou moins grande de sang, et renfermant en abondance des cellules épithéliales desquamées. De ces faits KUNDRAT croit pouvoir conclure que ce sont les transformations dégénératives qui amènent l'hémorrhagie, et il base son opinion sur les faits suivants:

1. L'extrême hyperémie de la muqueuse pendant la grossesse, sans hémorrhagie.

2. Le fait que physiologiquement, à la fin d'une grossesse normale, il se produit une dégénérescence graisseuse des éléments, accompagnée d'une hémorrhagie.

3. L'apparition de l'hémorrhagie dans les couches superficielles à la même place que la dégénérescence graisseuse.

La dégénérescence graisseuse serait due, d'après KUNDRAT, à une nutrition insuffisante du tissu, parce qu'il ne se produit pas de néoformation vasculaire. Quelle partie subit la dégénérescence? L'épithélium se désquame-t-il en entier ou seulement en partie? Ce sont là des choses qu'il ne décrit point.

En 1875 et 1877 WILLIAMS publia le résultat de ses recherches sur les pièces provenant de 19 autopsies; il admet que toute la muqueuse disparait par dégénérescence graisseuse et se désquame. La dégénérescence commence à l'orifice interne et se propage vers le fond de l'utérus. Par la contraction du paroi musculaire, le sang est comprimé dans l'utérus; il s'ensuit que les vaisseaux ayant subi la dégénérescence graisseuse crèvent et la muqueuse se détruit cellule par cellule. La régéneration commence de même à l'orifice interne et dure au plus une semaine. Il considère la menstruation non pas comme une congestion, mais bien comme une destruction moléculaire avec hémorrhagie consécutive.

Pour pouvoir disposer à ce sujet d'un matériel sûr, inattaquable, LEOPOLD en 1877 employa exclusivement des utérus provenant de femmes mortes subitement ou ayant succombé à des maladies qui n'avaient pas altéré le type de la menstruation. Le parcours des vaisseaux l'intéressa particulièrement. Il trouva, ainsi qu'il a déjà été dit plus haut, les petites artères contournées en spirale. Dans les couches superficielles seulement se trouvent des vaisseaux gorgés, et, autour de ceux-ci des globules sanguins extravasés formant des masses compactes. Les glandes de l'utérus pendant la menstruation sont manifestement différentes de ce qu'elles sont quand on les examine en dehors de cette période. Elles présentent toutes cette particularité de décrire un trajet en forme de tire-bouchon, ce fait étant presque toujours accompagné de la dilatation de leur cavité, dans toute leur longueur, mais principalement dans les couches moyennes. Les cellules épithéliales cylindriques sont en excellent état, certaines d'entre elles sont gonflées et pourvues d'un gros noyau; l'épithélium de la surface libre s'est, en beaucoup de places, manifestement maintenu et reste appliqué sur la muqueuse; en d'autres points, il manque, s'étant détaché par suite de l'hémorrhagie superficielle et on peut encore le retrouver dans le sang qui couvre la surface. Pas de dégénérescence graisseuse.

Indépendamment des petites cellules fusiformes courtes, pourvues d'un noyau volumineux remplissant parfois tout le corps cellulaire, et qui constituent le tissu de la muqueuse, il trouva dans les couches plus profondes de la muqueuse des cellules géantes, pourvues de 8—10 noyaux; ces cellules sont disposées en amas, ou bien elles sont disséminées; d'autres fois encore elles forment des rangées dans le tissu conjonctif intermusculaire. D'autres signes très caractéristiques sont fournis, d'une part par la présence de cellules semblables à des corpuscules lymphatiques, qui envahissent tout le tissu, et d'autre part, par les glo-

bules rouges qui s'amassent autour des vaisseaux sanguins, de préférence au dessous et au dessus de la surface, rarement vers le milieu de la muqueuse. Il constata que le col avait subi peu de transformations et était tapissé par un épithélium cylindrique intact. La part que les trompes prennent au processus menstruel est également très intéressante. Ce qui frappe c'est la replétion de tous les vaisseaux de toutes les couches. La muqueuse est gonflée, les extrémités des plis ont pris la forme de massues par suite de la turgescence des capillaires; l'épithélium s'est maintenu en partie; il s'est desquamé en partie au sommet des plis et s'est mélangé aux globules sanguins.

Les 4 jours suivants, on constate, en réalité, le même aspect. Les deux cas de 8 à 9 jours montrent un revêtement normal de la surface constitué par un épithélium cylindrique qui se continue dans les glandes. Les glandes ne présentent ni forme spiraloïde, ni dilatation. Les vaisseaux sont diminués en nombre et en volume; seuls les capillaires arrivent jusqu'à la surface. Autour d'eux se trouvent de nombreux débris d'hématoïdine, qui ne sont autre chose que les restes de l'extravasation qui s'est produite pendant la menstruation. Quant à l'origine de l'hémorrhagie, il admet qu'elle provient des capillaires. Le trajet particulier des petites artères et le nombre extrêmement restreint des veines lui paraissent être deux circonstances favorisant l'extravasation de la masse sanguine en stase.

Les glandes, après l'hémorrhagie, prennent la forme de tubes spiraloïdes, largement dilatés.

MÖRICKE, en 1882, arriva à de tout autres résultats. Il se servit, pour ses recherches, de lambeaux de la muqueuse utérine qu'il avait enlevés à la curette, sur des sujets vivants. On ne pouvait ainsi lui reprocher qu'il existât dans la muqueuse, des altérations cadavériques, pouvant donner lieu à des conclusions inexactes. Ses préparations furent examinées, les unes sur le frais, les autres après durcissement par l'alcool et il retrouva partout les mêmes particularités. En examinant ses coupes il constata qu'un grand nombre d'entre elles étaient inutilisables parce que la curette avait entièrement détruit la muqueuse pulpeuse, de sorte que, au microscope, on ne voyait qu'un amas confus de masses cellulaires et de noyaux libres. Contrairement aux autres auteurs, MÖRICKE constata que la muqueuse était complètement revêtue d'un épithélium superficiel, qui généralement était manifestement vibratile, et se continuait même jusqu'au fond des glandes. Ni dans les cellules épithéliales, ni dans les cellules du stroma il ne trouva trace de dégénérescence graisseuse, bien que, un peu plus loin, il dise clairement qu'autour des noyaux des cellules épithéliales se trouvaient de petites gouttelettes de graisse.

Dans les couches les plus superficielles de la muqueuse se trouvent les extravasations sanguines, qui diminuent en nombre à mesure qu'on se rapproche de la partie moyenne de la muqueuse.

Généralement ces extravasations siégeaient autour des glandes et sous l'épithélium de revêtement, par conséquent le long du parcours des vaisseaux sanguins.

Le sang ayant coloré le stroma en brun foncé, il n'était guère possible de le distinguer. Les cellules étaient écartées les unes des autres et la substance intercellulaire, finement granuleuse, était devenue beaucoup plus abondante. Les glandes étaient dilatées vers leur fond, mais rétrécies à leur orifice; çà et là elles étaient sinueuses. Les vaisseaux étaient gorgés de sang, et leur structure intacte. En raison de la faible dimension et du peu d'étendue des extravasations, il admet que l'hémorrhagie se produit non pas per rhexin, mais bien par diapédèse ou par anastomose (?). Dans son résumé il se représente les phénomènes de la manière suivante.

1. Pendant la menstruation, la muqueuse ne disparait ni complètement, ni partiellement; de plus elle porte toujours son épithélium cylindrique vibratile.

2. Les cellules interglandulaires n'augmentent ni en nombre, ni en dimensions. Elles ne présentent jamais trace de dégénérescence graisseuse, même à un faible degré.

3. Les vaisseaux se dilatent et sont fortement agrandis. Les extravasations se trouvent toujours dans les couches les plus superficielles de la muqueuse. La substance fondamentale homogène augmente toujours.

Pendant le rude hiver de 1879—80, DE SINÉTY étudia la muqueuse de quelques femmes mortes pendant la période menstruelle, et trouva comme MÖRICKE la muqueuse toujours intacte. Voici ce qu'il dit textuellement: „elle présentait bien tous les „caractères de la muqueuse menstruelle: épaississement considé„rable, infiltration de globules blancs, hyperémie, dilatation des „glandes, mais le revêtement épithélial était complet; sur aucun „point on ne pouvait constater la moindre désquamation."

Pour se faire une opinion certaine, il contrôla ses recherches par l'analyse du liquide cataménial, qu'il retira de la cavité utérine au moyen de l'aspirateur de SIM. Il n'y trouva, dit-il, aucune cellule épithéliale, mais bien des leucocytes, des cellules épithéliales plates, des chromocytes, des filaments de mucus, des cellules embryonnaires qui étaient disposées sous la forme de glandes tubuleuses; ce résultat nous prouve donc, ainsi que le dit VON KAHLDEN, que des parties entières de la muqueuse elle-même, ainsi que l'épithélium de revêtement, se désquament.

Les faits qu'il constata firent admettre à HOTTENIER que le sang s'écoule par les glandes; mais malheureusement il n'a pas dit si les globules rouges se frayent un passage entre les cellules épithéliales ou si une désquamation épithéliale est la cause de l'extravasation.

Après le travail de DE SINÉTY vient celui de WIJDER qui examina des préparations qu'il avait reçues de LEOPOLD et de WILLIAMS, et d'autres préparations qu'il avait faites lui-même; il en arrive aux conclusions suivantes. Pour exposer brièvement

ses résultats je m'en rapporterai aux conclusions, qu'il a formulées à la fin de son travail.

1. Pendant la menstruation, une partie de la couche superficielle de la muqueuse se détruit, tandis que l'autre se maintient. Cette désquamation superficielle de la muqueuse varie dans les différents cas; tantôt elle est totale (WIJDER, LEOPOLD), tantôt très réduite (SPIEGELBERG). Les parties desquamées sont en partie en état de destruction et apparaissent comme des détritus; même, dans certains cas on trouve dans le mucus menstruel, comme dans la dysménorrhée membraneuse, de petits lambeaux de muqueuse qui, en raison de leur petitesse, ne provoquent aucun trouble dysménorrhéique.

2. La désquamation est une conséquence de l'hémorrhagie menstruelle et non d'une dégénérescence graisseuse primaire. Cette dernière est plutôt une conséquence de la désquamation et de la destruction du tissu, suivie elle même de l'hémorrhagie.

3. Les couches superficielles et moyennes de ce qui reste de la muqueuse sont caractérisées, dans leur ensemble, par la présence de petites cellules, qui n'ont aucune ressemblance avec celles de la caduque dans la grossesse; d'autre part, dans les couches profondes, on constate une hyperplasie cellulaire du tissu interglandulaire, qui est destinée manifestement à remplacer les tissus détruits par la menstruation.

4. La régenération de l'épithélium superficiel procède aussi bien de l'épithélium glandulaire que de ces îlots épithéliaux, plus ou moins étendus qui ont persisté à la surface.

Dans le „Festschrift für HEGAR", VON KAHLDEN publia ses observations faites sur 6 utérus, enlevés à l'autopsie. Il fixa ses pièces par la liqueur de MÜLLER et les enchassa ensuite dans la celloïdine.

Je me permettrai de m'étendre quelque peu sur ses résultats parcequ'ils sont encore aujourd'hui considérés comme les plus vraisemblables. Il critique particulièrement MÖRICKE.

Dans aucune de ses préparations, il ne trouva l'épithélium persistant en grande partie; dans deux cas seulement il persistait encore partiellement. S'il prétend voir dans l'inclusion par la celloïdine une méthode améliorée qui lui permet de distinguer si la désquamation de l'épithélium est un processus vital ou bien simplement un phénomène cadavérique, on peut lui opposer l'opinion de CHRIST, qui dit que la manière d'être du contenu n'est pas la même au moment de l'autopsie qu'au moment de la mort. Le fait que l'utérus résiste extraordinairement bien à la putréfaction constitue pour VON KAHLDEN une seconde preuve que, dans ses cas, il ne s'agissait point de modifications cadavériques. En ce qui concerne ce point également nous devons nous rallier à l'opinion de CHRIST qui, dans sa dissertation, a attiré l'attention sur l'inexactitude de cette opinion, en disant que si l'utérus peut offrir une longue résistance à la putréfaction, ce n'est certainement pas le cas pour la muqueuse, et surtout, selon

moi, lorsque cette muqueuse est infiltrée de nombreux produits d'extravasation sanguine. VON KAHLDEN fait remarquer surtout que la façon dont MÖRICKE obtint ses préparations le conduisit à des conclusions erronées, parce qu'il aurait dû tenir compte, pour l'étude du processus, des préparations, soi-disant inutilisables. A mon avis, VON KAHLDEN ne tient pas suffisamment compte de ce fait que là où MÖRICKE constata un épithélium de revêtement, cette couche doit avoir existé aussi dans l'utérus, et que par conséquent ce fait ne peut pas être mis d'accord avec ses propres résultats quand il admet que toute la muqueuse, infiltrée par l'hémorrhagie, se désquame.

Il considère comme une seconde preuve en faveur de sa manière de voir, l'absence de pigment sanguin, qui devrait cependant rester dans la muqueuse après la résorption du sang. Il ne dit pas positivement si l'hémorrhagie se produit per rhexin ou par diapédèse. Il considérait comme remarquable ce fait qu'il ne trouva point de solutions de continuité dans les parois vasculaires, bien que, cependant il n'exclut point la possibilité de leur existence. La présence d'une telle solution de continuité est-elle toujours un indice certain que l'hémorrhagie s'est produite per rhexin? A mon avis, on ne saurait être assez circonspect sur ce sujet, car cette solution de continuité peut être occasionnée aussi bien par la désquamation du tissu, que par une pression excessive à l'intérieur du vaisseau. Sur une coupe transversale de vaisseau, il ne constata jamais une augmentation du nombre des leucocytes par rapport à celui des hématies. Ce fait ne se concilie guère avec la dilatation des capillaires observée par lui ainsi que par d'autres auteurs; car par suite de cette dilatation, il doit se produire un ralentissement du courant sanguin et, par conséquent, une augmentation du nombre des leucocytes.

Il ne parvint pas davantage à constater une infiltration de globules blancs du sang, pas plus qu'à voir ces cellules géantes qui, d'après LEOPOLD et WYDER apparaissent pendant la menstruation dans la couche profonde de la muqueuse, et qui, après la menstruation, sont suivies d'une infiltration de leucocytes. Il ne constata aucune transformation ni dans les cellules du stroma, ni dans les cellules épithéliales; il ne constata pas non plus d'augmentation de la substance intercellulaire, admise par MÖRICKE. Il ne vit point les glandes présenter un trajet sinueux d'une façon aussi constante que l'avait décrit LEOPOLD, et comme il constata l'existence de tubes absolument rectilignes, à côté et entre d'autres tubes sinueux, il considère comme peu plausible l'explication mécanique donnée par LEOPOLD. Je trouve que, par là, il n'a point réfuté d'une façon suffisante la tentative d'explication de ce dernier et qu'il a seulement montré que, étant données la grandeur et l'extension variables des extravasations dans le tissu, leur influence sur ces éléments est très variable et très inégale.

LÖHLEIN, après examen de 2 pièces, en arrive à la même conclusion que WYDER. Il admet également que l'épithélium de revêtement se détache avec les couches superficielles de la muqueuse, et se détruit ensuite. Il lui sembla que l'hémorrhagie se produisait par diapédèse.

FRITZ CHRIST qui, en 1892, publia sa dissertation inaugurale, y donne d'abord un aperçu critique des données fournies par les différents auteurs; puis il émit les considérations suivantes sur la disparition de l'épithélium de revêtement accompagnée ou non de la destruction d'une partie de la muqueuse:

1. A la suite d'une faible congestion menstruelle, il se produit une extravasation sanguine entre les cellules épithéliales de la muqueuse et des glandes.

2. A la suite d'une plus forte congestion menstruelle, le sang, exerçant une pression contre la surface de la muqueuse, y occasionne de légères désquamations de l'épithélium et de la muqueuse et, de cette façon, il trouve une issue en ces points.

3. Une menstruation très considérable, profuse, de nature pathologique amène une destruction plus étendue de la muqueuse et ce, pour les mêmes motifs.

De même que VON KAHLDEN, il ne constata aucune transformation dans les cellules épithéliales ni dans les cellules du stroma; il ne s'était pas produit d'hypertrophie de la substance intercellulaire; on ne constatait point l'existence de cellules géantes. Indépendamment de ce court exposé, il me reste encore à signaler que CHRIST vit des globules rouges s'insinuer entre les cellules épithéliales et qu'il admet que le sang pénètre également de cette façon dans les glandes.

Pendant que j'étais occupé à mes recherches, DOLÉRIS publia, en 1894, un travail sur l'anatomie et la physiologie de la muqueuse et il parait être du même avis que MÖRICKE et DE SINÉTY. Il dit notamment: „En résumé, on doit accepter que l'exfoliation „épithéliale n'est pas un phénomène nécessaire pour la production de l'écoulement sanguin menstruel."

Si l'on poursuit la lecture de son travail, on y voit mentionnée une particularité que l'on chercherait en vain dans les auteurs précédents. Je veux parler de l'infiltration séreuse de la muqueuse, qu'il attribue à un „spasme dilatateur des vaisseaux „auquel s'ajoute sans doute l'action occlusive du muscle utérin." Cette dernière lui paraît se produire tout naturellement; il ne dit pas pour quel motif. A part une augmentation de la substance intercellulaire et une hypertrophie du tissu interglandulaire, il ne constata dans la muqueuse aucune transformation remarquable. Seules les cellules du stroma, au voisinage de l'épithélium de revêtement, paraissaient avoir légèrement augmenté de dimensions.

ORIGINE DES PRÉPARATIONS.

Grâce à la bienveillance de mon honoré maitre, M. le Prof. TREUB, je reçus pour les examiner, quelques utérus, qui, pendant que j'étais assistant, avaient été enlevés, par la voie vaginale, à des femmes qui se trouvaient dans la période menstruelle.

Il en résulte que mes préparations ont une origine toute nouvelle et, à beaucoup d'égards, différente des objets d'études dont se sont servis les auteurs qui m'ont précédé. Jusqu'à présent on a toujours soumis à l'étude, des muqueuses utérines, qui avaient été enlevées avec l'utérus, à l'autopsie, un nombre variable d'heures après la mort, ou de petits lambeaux de muqueuse, qui, au moyen de la curette tranchante, avaient été enlevés à des femmes vivantes, pendant la période menstruelle.

Il n'est pas nécessaire que j'insiste ici sur les désavantages de ces préparations, et particulièrement sur les transformations qui se produisent dans le tissu; mais il me reste à dire comment j'obtins mon matériel d'études.

A la suite de troubles hystériques continuels ou d'hémorrhagies des organes génitaux qui ne disparaissaient ni à la suite d'un traitement local, ni à la suite d'un traitement général, M. le Prof. TREUB se décida à enlever aux malades l'utérus avec ses annexes; et comme il avait, pour plusieurs raisons, donné à l'opération vaginale la préférence sur la castration, tout l'utérus, y compris ses annexes pouvait être enlevé.

Aussitôt après l'opération, les utérus étaient soigneusement incisés, puis conservés dans le liquide de MÜLLER. Seul, un utérus fut, dès le début, fixé par l'alcool. Après durcissement dans le liquide et enlèvement du col, le muscle est sectionné tout autour de la cavité, et l'endométrium tout entier, auquel reste encore attachée une petite partie de la couche musculaire, est divisé en trois parties égales, par deux sections transversales, pratiquées suivant l'axe longitudinal de la cavité utérine. Je pus de la sorte me procurer des préparations microscopiques du fond de l'utérus, du milieu de la cavité utérine, et de la région avoisinant l'orifice interne. Lors de l'inclusion dans la celloïdine, je m'efforçai particulièrement de laisser pénétrer profondément cette

dernière dans le tissu, et bien que cette opération nécessitât beaucoup de temps, j'ai pu cependant obtenir facilement, de belles et minces coupes, sans que la couche de celloïdine se rompît pendant qu'on les pratiquait.

Pour la coloration j'ai employé l'hématoxyline et l'éosine; parfois j'ai coloré ensuite par l'orange, qui donne au sang une belle couleur jaune d'or, qui permet de le distinguer nettement des noyaux teintés en bleu.

J'ai disposé, comme matériaux d'études obtenus de la façon que j'ai décrite plus haut, de cinq utérus à la période menstruelle et d'un utérus qui fut extrait peu de temps après la menstruation, lors d'une hémorrhagie atypique.

Deux utérus montraient la muqueuse fortement hypertrophiée; elle avait subi, d'une façon remarquablement manifeste, cette dégérescence désignée connue sous le nom d'hypertrophie interstitielle; je la décrirai plus loin.

DESCRIPTION DES PRÉPARATIONS.

OBSERVATION I. Voir Fig. 1, Pl. XXI.

Anamnèse. — Déjà depuis longtemps les menstrues sont extraordinairement profuses et constituent de vraies ménorrhagies, ce qui affaiblit considérablement la femme. Par l'examen bimanuel, on constate que l'utérus est en rétroflexion et qu'il a subi un accroissement régulier de façon qu'il atteint à peu près le volume du poing. Les annexes sont normales.

Le second jour après l'apparition de l'hémorrhagie menstruelle, la femme est opérée.

Après l'opération, l'utérus fut aussitôt fixé dans l'alcool. Par la coloration à l'hématoxyline, l'éosine, et l'orange, il se produisit une élection de coloration très favorable, parce que le sang se colorait en brun cuivré. La couche musculaire est nettement séparée de la muqueuse. La muqueuse est parcouru par un grand nombre de capillaires qui sont légèrement dilatés; ils ne le sont cependant pas autant que ceux qui sont situés sous l'épithélium de revêtement et qui en sont séparés par une petite couche du tissu de la muqueuse. A cause de leur grande dimension, ils sont parfois difficiles à distinguer des petites veines. Çà et là on voit un capillaire s'élever verticalement dans la couche superficielle et se renfler presque subitement en une sorte de vésicule. (v. fig. I, Pl. XXI).

Les cellules endothéliales des grands aussi bien que des petits vaisseaux sont fortement gonflées. Parfois ce gonflement intéresse toute la cellule; parfois le noyau seul augmente de dimensions, de sorte qu'il remplit presque toute la cellule.

Sur la coupe transversale des plus fins vaisseaux sanguins ainsi que des vaisseaux de grandeur moyenne, on constate que le nombre des leucocytes s'est manifestement augmenté par rapport à celui des hématies. Nulle part, je n'ai réussi à observer une solution de continuité dans un vaisseau sanguin à l'intérieur du tissu.

Dans la moitié la plus superficielle de la muqueuse, jusque vers la surface, le tissu se colore de plus en plus en brun diffus. On

dirait que l'alcool, grâce à sa propriété de soustraire du liquide aux tissus, a réparti uniformément sur la muqueuse l'oedême dont nous aurons à parler plus loin; par là, d'ailleurs s'expliquerait l'accumulation spéciale du sang, que l'on constate dans le cas qui nous occupe. L'épithélium de revêtement s'est presque partout maintenu en place; çà et là seulement, il s'est désquamé par suite d'extravasations circonscrites qui, suivant qu'elles se prolongent plus ou moins profondément dans la muqueuse, ont détaché une partie plus ou moins considérable de cette dernière. Par suite de la désquamation les petits ou les gros vaisseaux se déchirent, ce qui fait que leur contenu peut s'écouler librement. On ne peut ici déterminer si cette déchirure est la conséquence de la désquamation ou si elle est causée par une pression sanguine considérable à l'intérieur du vaisseau. Plus tard nous verrons que très probablement l'hémorrhagie se produit per rhexin. L'épithélium de revêtement n'accuse aucune dégénérescence, ni à l'examen microscopique, ni à l'examen microchimique. Dans l'épithélium qui s'est encore maintenu et qui recouvre presque toute la surface, ou voit de nombreuses figures caryocinétiques, aussi bien au sommet qu'à la base des cellules. Les tubes glandulaires ont augmenté en nombre et sont légèrement onduleux. En beaucoup d'endroits l'épithélium s'est manifestement gonflé, et ce gonflement intéresse surtout le protoplasme, qui s'est transformé en une masse finement granuleuse, claire et transparente. On constate principalement cette transformation dans cette partie des cellules qui est tournée vers la cavité glandulaire, tandis que le protoplasme siégeant à la base des cellules a pris souvent une coloration brune comme s'il était imprégné d'hémoglobine. Tantôt la base seule des cellules épithéliales, tantôt leur sommet, tantôt toute la cellule est colorée de cette façon. Çà et là, le contenu rosé, finement granuleux, des glandes s'est coloré de la même façon; cependant il est à remarquer que c'est surtout le cas pour la partie du contenu, qui se trouve en regard des sommets colorés des cellules. Il s'ensuit que l'hémoglobine, dissoute dans le sérum, parait imprégner d'abord l'épithélium, puis finit par être éliminée à l'extérieur (v. fig. II, Pl. XXI).

Les noyaux, à part des figures de division nombreuses, ne présentent pas trace de modifications. Dans très peu de tubes glandulaires seulement, le contenu est constitué par du sang; ce n'est le cas que pour ceux qui siègent au milieu d'une extravasation sanguine ou qui s'en trouvent très rapprochés. Lorsqu'on examine le stroma au moyen d'un objectif faible, on constate, chose qui d'ailleurs est encore plus évidente à un fort grossissement, que les cellules paraissent séparées les unes des autres. Si l'on fait cet examen dans des couches de plus en plus profondes de la muqueuse, on constate que ces transformations deviennent de moins en moins marquées, bien que

cependant, dans les couches profondes, on trouve aussi les éléments plus ou moins séparés les uns des autres. Vers le haut, l'oedème s'étend jusque sous l'épithélium de revêtement.

Les cellules sont nettement séparées les unes des autres, et apparaissent toutes nettement comme des éléments distincts, arrondis ou ovalaires, qui sont anastomosés les uns avec les autres par deux ou plusieurs prolongements protoplasmiques. Le protoplasme est manifestement gonflé, finement granuleux et s'est coloré légèrement en rose par la méthode de coloration employée. Ce gonflement est surtout accusé dans la couche superficielle. Les noyaux sont partout bien colorés; çà et là seulement, on trouve quelques éléments colorés en noir vif et qui surpassent les autres en dimensions. Si l'on examine ces formations disséminées, au moyen d'un fort objectif, on constate qu'elles sont formées par un noyau pâle, autour duquel se trouvent de petites granulations noires de grosseur variable, de sorte qu'elles représentent, sans aucun doute, des „Mastzellen" d'EHRLICH.

On trouve des cellules semblables, réparties irrégulièrement dans la couche délimitante de la muscularis. A part quelques leucocytes remplis de pigment, on ne constate aucune autre altération dans le stroma; en tout cas, je n'ai pas eu l'occasion de trouver des cellules géantes. Comme dans cet endométrium il existe une légère inflammation proprement dite, on trouve, en certains points, généralement contre la couche musculaire, des amas de leucocytes qui siègent souvent dans le stroma autour d'une glande, et qui parfois renferment des granulations pigmentaires, mais parfois en sont dépourvus.

Coupe au milieu de la cavité utérine.

A ce niveau, les transformations sont absolument les mêmes. Deux tiers environ de la muqueuse sont envahis par le processus et dissociés par le transsudat. Les glandes ont augmenté en nombre; elles sont peu sinueuses; leur cavité n'est certainement pas dilatée. Outre les „Mastzellen" dont nous avons parlé plus haut, et qui sont disséminées exclusivement dans les couches superficielles et moyennes du tissu, les cellules épithéliales ont également subi les mêmes transformations. L'épithélium de revêtement, en quelques points seulement, s'est détaché de la couche superficielle. Parfois une fente, partant de la surface libre, s'engage plus ou moins profondément dans la muqueuse; ses parois sont recouvertes de sang et à son extrémité on aperçoit un vaisseau sanguin béant. On trouve, disséminées sans ordre dans cette fente, des particules qui ont été enlevées à la muqueuse, par l'hémorrhagie per rhexin. Dans tout l'endométrium, on trouve des leucocytes rassemblés par groupes plus ou moins volumineux. Au fond de l'utérus les transformations sont moins importantes. Les „Mastzellen" manquent complètement; l'épithélium de revêtement s'est maintenu en grande partie; beaucoup de figures de division. Pour le reste, même aspect.

OBSERVATION II.

Anamnèse. — A son premier accouchement, deux ans auparavant, la femme fut infectée. Après la période puerpérale, les menstrues devinrent profuses et irrégulières. Six mois plus tard, son médecin lui fit subir le curettage. Depuis, la menstruation devint régulière et l'hémorrhagie très réduite. Lorsqu'on fit l'examen des organes génitaux, on constata que les annexes étaient normales; l'utérus était légèrement hypertrophié, d'une façon régulière et était placé en antéflexion.

Opération le second jour après le début de l'hémorrhagie menstruelle.

Fixation dans le liquide de MÜLLER.

L'épaisseur de la muqueuse utérine dépasse de plus du double l'épaisseur normale. Cette hypertrophie est due particulièrement à une augmentation et à une dilatation des glandes, qui partout ont augmenté en nombre, excepté dans la couche superficielle et dans la couche profonde. Toutes, sans exception, montrent à leur face interne de nombreuses proliférations papillaires et décrivent à travers la muqueuse un trajet plus ou moins sinueux, sans toutefois dépasser la limite de la couche musculaire. Par suite de ce fait, le stroma devient presque nul. Dans presque chaque papille se trouvent quelques globules sanguins jaune-orangé. Les résultats de l'examen étant les mêmes pour presque toutes les coupes, je les condenserai dans mon exposé.

Absolument comme dans la muqueuse utérine normale, les petites artères courent en spirales.

Çà et là, dans les couches superficielles, les vaisseaux paraissent avoir un parcours plus droit, car à la coupe transversale, ils sont plus éloignés les uns des autres.

Pour ce qui concerne les capillaires, on peut les poursuivre facilement jusqu'à la couche superficielle, sous l'épithélium de revêtement; ils sont légèrement dilatés et gorgés de sang. Les cellules endothéliales de tous les vaisseaux, principalement celles des capillaires, ainsi que leurs noyaux, sont manifestement et fortement gonflés. Nulle part, je ne constatai de dégénérescence graisseuse dans ces cellules. En coupe transversale, le nombre des leucocytes apparait considérablement augmenté par rapport au nombre des hématies. Presque toujours les globules sanguins se trouvent à l'intérieur du vaisseau; en quelques endroits seulement, on les trouve réunis par groupes dans le tissu, ou à la surface libre, en relation avec la cavité utérine. La plupart de ces foyers se trouvent dans la couche superficielle, immédiatement sous l'épithélium de revêtement, qu'ils font proéminer çà et là dans la cavité utérine, ou bien qu'ils ont détaché avec une petite partie de la muqueuse. Un peu plus loin, on trouve un semblable extravasat, entièrement entouré de tissu sain.

Nulle part les hématies ne se trouvent disséminées, comme semées entre les éléments; partout on les trouve rassemblées en amas. Entre les globules sanguins existent, en certains points, de minces filaments de fibrine. Au milieu des foyers sanguins ou dans leur voisinage, se trouvent des tubes glandulaires, tantôt déchirés transversalement, tantôt bien maintenus dans leur continuité, et qui renferment un nombre variable de globules rouges. Sur cette préparation également il existe une fente qui, partant de la surface, pénètre dans le tissu et atteint le milieu de la muqueuse; cette fente, occasionnée probablement par l'incision de l'utérus, renferme des éléments détachés de la muqueuse. L'aspect des hémorrhagies est tel qu'il nous paraît qu'elles n'ont pu se produire que sur le trajet des déchirures. Ainsi qu'on peut le voir sur d'autres préparations encore, le sang ne pénètre pas entre les cellules épithéliales dans la cavité des glandes, mais ce passage se produit à travers une solution de continuité de la couche épithéliale.

En ce qui concerne la désquamation de l'épithélium de revêtement, on constate qu'à peu près toute la surface est revêtue d'épithélium, à part toutefois les endroits que nous avons signalés, où il en a été détaché par un foyer hémorrhagique placé tout à fait superficiellement; parfois au dessus de l'épithélium de revêtement se trouve une série de corpuscules rouges, qui ont dévallé des parties supérieures de la muqueuse.

Pour étudier convenablement les transformations du stroma, examinons la couche superficielle, là où les cellules ont le moins conservé leur aspect normal. Elles sont ici dissociées par une infiltration séreuse manifeste de la muqueuse (voir Fig. III, Pl. XXI) sans qu'on puisse découvrir une trace de substance intercellulaire. La plupart n'ont entre elles que de faibles rapports, de sorte que leurs contours se montrent nettement et leurs prolongements protoplasmiques se distinguent sans peine. On remarque en tout deux espèces différentes de cellules. Les cellules de la première espèce, qui sont en grande majorité, affectent la forme de fuseaux, elles sont pourvues de deux, trois ou plusieurs prolongements et renferment des noyaux arrondis ou légèrement ovalaires. Leur protoplasme est finement granuleux et faiblement coloré en rose. Les cellules de la seconde espèce sont des masses protoplasmiques irrégulières, pourvues de deux ou trois ramifications de grandeur et d'épaisseur variables. Le protoplasme lui même est coloré plus vivement que celui des cellules fusiformes décrites en premier lieu; c'est pourquoi le noyau, d'ailleurs beaucoup plus gros, est plus fortement coloré. Ces éléments, qui n'existent qu'en nombre restreint, auraient, sans leurs prolongements, la plus grande analogie avec les cellules de la caduque.

Je ne parvins pas à trouver de cellules géantes dans cette préparation. En ce qui concerne les cellules de l'épithélium glandulaire, je n'ai pu y décéler aucune trace de dégénérescence grais-

seuse. Elles sont disposées régulièrement les unes à côté des autres et ont toutes augmenté de volume; cette augmentation porte en grande partie sur le protoplasme, qui affecte, à la suite d'une imbibition séreuse, un aspect finement granuleux, vitreux et transparent. On constate particulièrement ces transformations dans les cellules épithéliales des tubes glandulaires qui sont coupés longitudinalement.

Celles qui sont au fond des glandes diffèrent peu, par leur forme et leur taille, de l'état normal; elles prennent peu à peu les caractères d'une dégénérescence hydropique, à mesure que l'on s'avance davantage sur le territoire de l'infiltration séreuse.

Beaucoup de ces cellules, situées à la surface ou à l'orifice des glandes, affectent une forme cubique. L'hydropisie parait être entrée en régression, et leur contenu se retrouve tout entier sous forme de fins granules dans la cavité glandulaire.

Ainsi que je le faisais remarquer pour l'observation I, les cellules épithéliales se montrent colorées en jaune d'or par l'orange. Ordinairement cette coloration est limitée à la partie périphérique des cellules; souvent cependant leur partie centrale à pris la même coloration, de même que le contenu finement granuleux qui se trouve dans la cavité glandulaire.

Je n'ose décider si ce phénomène est un processus vital ou une particularité de la cellule morte. A part le sang renfermé dans les quelques glandes dont nous avons parlé plus haut, il n'y en avait aucune dont le contenu renfermât des leucocytes; au contraire, j'ai trouvé dans presque toutes les glandes une masse filamenteuse, opaque et colorée en bleu clair par l'hématoxyline; cette masse siégeait parfois librement dans la cavité glandulaire, souvent elle s'étendait jusque dans le protoplasme des cellules épithéliales, de sorte que celles-ci avaient pris également une coloration bleuâtre.

Comme il s'était produit ici une hypertrophie glandulaire, je ne puis décider si cette transformation a sa raison d'être dans l'altération pathologique sus-mentionnée, ou si une secrétion muqueuse physiologique trop abondante a été produite par le processus menstruel.

Dans le tissu interglandulaire, on rencontre çà et là de petites particules de pigment sanguin.

OBSERVATION III.

Anamnèse. — Il y a 12 ans, après un accouchement, la femme fut atteinte de fièvre pendant ses couches. La période menstruelle fut ensuite régulière et sans douleur. Il y a 10 ans, elle prétend avoir eu une fausse couche, et quatre mois durant, un écoulement sanguin.

Depuis lors, les menstrues sont régulières, mais cependant très

douloureuses, et durent de trois à quatre jours. La quantité de sang serait normale.

Troubles génitaux hystériques nombreux.

Les organes génitaux, à part quelques adhérences pelvi-péritonitiques, étaient tout à fait normaux.

Le second jour de l'hémorrhagie menstruelle, la femme fut opérée.

L'utérus fut fixé dans le liquide de Müller.

Coupe du milieu de l'utérus.

La muqueuse, qui est nettement séparée de la couche musculaire, ne parait être que peu épaissie. On ne peut d'ailleurs déterminer que difficilement la valeur réelle de cette hypertrophie; elle est, en tout cas, minime et pas aussi considérable que LEOPOLD l'a décrite.

La plus grande partie de la muqueuse est privée de son épithélium de revêtement; ce n'est que par-ci par-là que l'on voit des lambeaux d'épithélium en contact avec la muqueuse. Avec le revêtement épithélial, la couche supérieure de la muqueuse s'est presque partout plus ou moins ou entièrement détachée, ce qui fait que sa limite vers la cavité utérine est inégale, irrégulière et dentelée. A part quelques extravasats, de petite ou de moyenne grosseur, qui se trouvent dans le tissu, les plus nombreuses hémorrhagies siègent à la surface. D'autre part, ici, de même que cela a été décrit déjà plus haut à propos de l'observation I, il existe une solution de continuité provoquée par une hémorrhagie et qui pénètre, comme une fente, plus ou moins profondément dans la muqueuse; à son extrémité on aperçoit aussi un vaisseau sanguin béant.

Généralement cependant, les extravasats se trouvent tout à fait à la surface libre, proéminant dans la cavité utérine, ou bien ils sont en rapport avec d'autres, superficiellement placés. Presque partout les foyers sont sillonnés par des filaments de fibrine, aussi bien dans la couche superficielle que dans les petits extravasats qui se trouvent dans la profondeur de la muqueuse. Partout, mais principalement dans les couches superficielles, les vaisseaux capillaires sont fortement dilatés, et leurs cellules endothéliales sont manifestement gonflées; sur la coupe transversale, le nombre des leucocytes est beaucoup plus grand que d'ordinaire. Ni l'épithélium de revêtement qui est déjà desquamé, ni celui qui est en train de le faire, ne montrent trace de dégénérescence graisseuse. A un plus fort grossissement, on constate également ici une infiltration séreuse; ce phénomène est aussi accentué que dans la préparation précédemment décrite. Plus l'on se rapproche de la surface, plus l'oedème est manifeste. Il en résulte que les cellules du stroma augmentent en dimensions, mais non point en nombre. Cette transformation est, pour le même motif, visible surtout dans les cellules de la couche superficielle. Le gonflement atteint aussi bien le corps des cellules que les noyaux.

Ces noyaux, qui sont beaucoup plus gros que ceux qui se trouvent dans les couches inférieures de la muqueuse, se colorent plus faiblement que ceux-ci, ce qui est dû à l'action du liquide de MÜLLER. Çà et là seulement on trouve quelques globules rouges disséminés.

La plupart des glandes montrent, comme à l'état normal, un trajet très sinueux. A part quelques unes qui se dirigent obliquement vers la cavité utérine, leur direction est généralement perpendiculaire à la surface. On en trouve parfois qui changent brusquement de direction à mi-chemin et se dirigent alors parallèlement à la surface, pour remplir l'espace formé par la disparition des éléments desquamés de la muqueuse.

Dans les couches inférieures, les cellules épithélialcs glandulaires ont conservé leur forme normale. Par contre, dans la moitié supérieure, on rencontre beaucoup de ces cellules gonflées et renfermant un protoplasme transparent, finement granuleux. L'augmentation du protoplasme atteint également cette partie de la cellule qui est tournée vers la cavité glandulaire. En outre, le noyau est arrondi et peut-être un peu agrandi. En ce qui concerne le contenu de la glande, il est très variable: souvent on voit une masse finement granuleuse, légèrement colorée en rose; on y découvre ensuite également des globules rouges, mais seulement dans les glandes qui se trouvent dans un foyer hémorrhagique ou tout à son voisinage. Dans le tissu encore bien conservé, se voit une glande, qui a été coupée suivant sa longueur et dans laquelle le contenu sanguin est en relation avec un extravasat situé à l'extérieur de la glande, grâce à une solution de continuité de la couche épithéliale. Au fond de l'utérus, nous trouvons un gros caillot de forme triangulaire, qui a englobé les différents éléments de la muqueuse, tels que les cellules du stroma, des glandes arrachées etc. Les noyaux sont tous colorés un peu plus faiblement. Le protoplasme des cellules glandulaires, montre tantôt les transformations souvent décrites, qui indiquent une dégénérescence hydropique; tantôt elles sont de forme cubique, avec noyau arrondi, de sorte qu'il est probable que l'hydropisie est entrée en régression.

Dans la muqueuse également, on trouve des cellules épithéliales de cette espèce, de même que des cellules épithéliales glandulaires qui se sont colorées en jaune orangé. Dans le caillot on voit, entre les éléments, quelques fins filaments de fibrine, à côté de filaments muqueux colorés en bleu. Au fond de l'utérus, l'oedème se présente parfois sous la forme de gouttelettes entre les cellules épithélialcs, parfois il comprime ces dernières et les repousse de façon à les faire tomber dans la cavité glandulaire, et là, il se mélange avec le contenu évacué par les cellules épithéliales hydropiques. Voir Fig. V, Pl. XXI.

Je terminerai la description de cette muqueuse utérine normale en faisant remarquer qu'indépendamment d'une petite quantité

de pigment sanguin, il se trouvait dans le stroma quelques figures de division; mais je n'ai pu observer aucune cellule géante.

OBSERVATION IV.

Anamnèse. Troubles hystériques fréquent dans les organes génitaux. La menstruation était toujours régulière, durait de 3 à 5 jours, n'était pas profuse.

La femme fut opérée vingt heures après le début de l'hémorrhagie menstruelle. L'utérus fut fixé dans le liquide de MÜLLER.

La couche musculaire et la muqueuse sont nettement séparées l'une de l'autre. La muqueuse utérine n'a que peu augmenté d'épaisseur. Cette augmentation est manifestement visible en un endroit où l'épithélium de revêtement s'est encore maintenu. Outre l'épithélium, le tiers supérieur de la muqueuse est entièrement dissocié et déchiré, de sorte que les éléments n'ont conservé entre eux aucun rapport et que cette partie de la muqueuse s'est résolue en particules de grosseur variable, siégeant librement dans la cavité utérine. On observe partout, entre les lambeaux détachés, du sang irrégulièrement réparti soit dans des vaisseaux bien conservés, soit dans des foyers plus ou moins étendus. En d'autres points, on voit les extravasats siégeant à la surface, mis en relation l'un avec l'autre par des prolongements. Là où l'épithélium s'est encore maintenu, il forme en certains endroits des saillies plus ou moins sphériques, grâce à la présence d'un extravasat sous-jacent. L'épithélium qui, pour une moitié, s'est séparé du tissu utérin et dont l'autre moitié est encore intimement unie à la couche sous-jacente, est manifestement atteint de dégénérescence hydropique. Outre une augmentation de volume des cellules, et une délimitation plus nette de ces dernières, on y constate un protoplasme très finement granuleux, transparent, et pourvu d'un noyau rond siégeant au fond de la cellule. Grâce à l'imbibition du liquide, le protoplasme apparait clair, vitreux et les granulations protoplasmiques sont très écartées les unes des autres et souvent refoulées à la périphérie.

Dans les extravasats que nous venons de décrire, on trouve partout de nombreux filaments de fibrine. A mesure que l'on se rapproche de la couche musculaire, le nombre des extravasats diminue, de telle sorte qu'on en chercherait en vain dans la moitié inférieure. En certaines régions la désquamation s'est produite plus profondément et un tiers environ de la muqueuse a disparu. Nulle part on ne trouve le sang disséminé, partout il forme des amas compactes. Dans cette préparation les vaisseaux capillaires sont également très dilatés, et ils sont pourvus, dans les couches superficielles, d'un endothélium gonflé et d'un contenu qui renferme relativement plus de leucocytes que de globules rouges.

Les tubes glandulaires sont çà et là modérément sinueux;

mais ce qui me frappa surtout, c'est leur distension modérée. Dans la moitié inférieure, ils étaient entièrement normaux de même que les cellules épithéliales et leurs noyaux colorés en bleu foncé. A mesure que l'on se rapproche de cette partie de la muqueuse, où les vaisseaux sont le plus gorgés de sang, les transformations qu'ont subies les éléments deviennent de plus en plus accentuées.

Ces transformations sont le plus profondes dans les cellules épithéliales des glandes qui tantôt siègent librement dans la cavité glandulaire, ou bien sont encore un peu en rapport avec la muqueuse utérine. Voir Fig. IV, Pl. XXI.

Leur aspect indique nettement une dégénérescence hydropique, semblable à celle que nous avons décrite en détail, plus haut. Parfois cette imbibition a donné lieu à la formation de vacuoles dans le protoplasme; ces vacuoles ont l'aspect de gouttelettes de graisse, mais elles ne montrent, au point de vue chimique, aucune des réactions de la graisse. On ne voit que çà et là des figures caryocinétiques. Parmi les cellules épithéliales que l'on retrouve dans la cavité utérine, beaucoup affectent une forme cubique. De même que dans le tissu qui se trouve encore intimement uni à la couche sous-jacente, beaucoup d'entre elles se sont imprégnées d'hémoglobine, comme nous l'avons déjà signalé plusieurs fois.

L'imbibition séreuse du stroma est remarquable, surtout dans les couches superficielles, pour autant que les éléments y ont conservé leur place et leur disposition, tandis que la moitié inférieure est rentrée à l'état de repos.

On peut constater que les cellules du stroma se sont agrandies proportionnellement à l'intensité de l'oedème; elles sont devenues plus volumineuses ainsi que leurs noyaux. Quelques unes sont colorées en rouge par de l'hémoglobine. Cette augmentation de volume est nette, mais elle n'est pas aussi considérable que dans la muqueuse transformée pathologiquement.

On trouve le pigment sanguin disséminé partout entre les cellules du stroma, ou bien englobé par les leucocytes.

Au voisinage de l'orifice interne, l'épithélium de revêtement s'est détaché avec une grande partie de la muqueuse. Ici également les glandes sont un peu dilatées et souvent entourées d'un cercle de leucocytes. Au fond de l'utérus, l'épithélium s'est détaché avec la couche superficielle de la muqueuse. Les cellules épithéliales des glandes ont, ici aussi, subi la dégénérescence hydropique. Souvent on voit l'oedème déterminer dans le tissu des formations ressemblant à des vacuoles, refouler l'épithélium dans la cavité glandulaire, ou même le détacher de façon à le faire tomber dans la cavité. A l'intérieur de la cavité utérine, on retrouve les éléments détachés. A part le cercle de leucocytes qui existe autour de quelques glandes, on ne trouve nulle part, dans la muqueuse utérine, de trace d'infiltration cellulaire; je ne réussis pas davantage à découvrir des cellules géantes.

OBSERVATION V. Voir Fig. VI, Pl. XXI.

Anamnèse. — Utérus en antéflexion; annexes normales.

La menstruation était faible et ne durait généralement que 3 jours. Troubles hystériques fréquents dans les organes génitaux. La femme fut opérée le troisième jour à la fin de l'hémorrhagie menstruelle.

De même que pour la préparation précédente, je décrirai ici en détail la coupe pratiquée au milieu de l'utérus.

Déjà à première vue on remarque que la muqueuse n'est que peu épaissie car l'oedème et l'hyperémie sont ici beaucoup moindres. Comparée avec les préparations précédentes, l'imbibition est réduite à un minimum et, en conséquence, les transformations des éléments sont également très peu prononcées. Bien que l'hémorrhagie menstruelle soit à sa fin, l'épithélium de revêtement s'est maintenu en grande partie. Il occupe sa position normale, mais est malheureusement mal coloré. Ses cellules, pourvues d'un gros noyau, ont plutôt diminué qu'augmenté de dimensions. Dans la couche superficielle, les vaisseaux sont manifestement dilatés, et leurs cellules endothéliales sont gonflées dans la moitié supérieure de leur étendue. Ici également le nombre des leucocytes est encore augmenté par rapport à la quantité des globules rouges. Il importe de remarquer la situation des extravasats, qui ne se trouvent que dans la couche la plus superficielle et qui n'ont pas des dimensions aussi considérables que ceux décrits dans les deux cas précédents, ou la muqueuse était pourtant aussi normale. En un point se trouve un gros foyer, pénétrant profondément dans le tissu et pourvu de nombreux filaments de fibrine. Souvent il n'a disparu que quelques cellules épithéliales avec quelques cellules du stroma, parfois il s'est détaché une partie un peu plus considérable de la muqueuse. Près d'un semblable foyer hémorrhagique, on découvre parfois une solution de continuité dans la paroi d'un vaisseau. Un fait qu'on n'observait pas dans les autres préparations, se rencontre ici en certains points; c'est une dissémination de globules rouges dans la moitié supérieure. Cette particularité n'est pas extraordinairement marquée, mais on peut facilement la constater avec un fort grossissement. La direction des glandes est toute différente. Les cellules épithéliales ont conservé presque toutes leur forme normale; la coloration est assez bonne. On ne trouve que quelques glandes, dont les cellules épithéliales présentent à un faible degré les transformations déjà souvent décrites. Certaines de ces cellules ont même, à l'orifice du tube, une forme cubique. Ainsi que je l'ai déjà fait remarquer, le stroma est peu oedémateux et le tissu interglandulaire peu transformé. Dans la moitié supérieure seulement, et surtout immédiatement au dessous du revêtement épithélial, les cellules du stroma ont augmenté de dimensions.

Indépendamment de l'infiltration séreuse d'ailleurs peu intense du tissu, la transformation peu accentuée des éléments, la petite quantité de sang extravasé et la faible dilation des capillaires concordent également avec ce fait que presque toute la surface est encore recouverte d'épithélium, qui s'est bien maintenu dans sa continuité.

Au fond de l'utérus l'oedème pénètre également dans les glandes.

Dans le stroma, il ne se trouvait ni leucocytes, ni cellules géantes. Quelques cellules épithéliales étaient imprégnées d'hémoglobine; de petites particules de pigment dans le stroma.

OBSERVATION VI.

Comme annexe, il me reste à décrire la structure microscopique de la muqueuse pathologique dont j'ai parlé plus haut et qui provient d'une femme qui fut opérée le second jour d'une hémorrhagie atypique, peu de temps après la menstruation.

Anamnèse. — La femme a eu 13 enfants.

Il y a deux ans et demi elle fut opérée à cause de menstrues profuses, avec utérus en rétroflexion (Ventrofixation).

Après l'opération la menstruation durait toujours très longtemps, généralement quatorze jours, et était souvent irrégulière. Par l'emploi de bains sulfureux elle fut atteinte d'aménorrhée. La période suivante fut faible et dura dix jours.

24 heures après qu'elle était achevée, il se produisit encore une légère hémorrhagie des organes génitaux. Le même jour, elle fut opérée.

Troubles hystériques fréquents dans les organes génitaux.

Durcissement dans le liquide de MÜLLER.

La muqueuse se caractérise par une augmentation remarquable du nombre des cellules du stroma sans que les glandes y participent. Ces dernières n'ont pas augmenté en nombre, mais elles se sont un peu dilatées, et leur parcours est légèrement sinueux. Les cellules épithéliales sont disposées en deux assises superposées et ne montrent aucune transformation. Les cellules du stroma dans les couches supérieures sont séparées par un transsudat séreux, dont il n'y a pas de trace dans la moitié inférieure. Leur coloration est très variable. La plupart se sont colorées faiblement en bleu et sont un peu agrandies dans les couches superficielles. La désquamation de l'épithélium de revêtement est remarquablement peu étendue. Presque toute la surface de la muqueuse en est encore pourvue. En quelques points seulement il s'est détaché avec une partie de la couche superficielle, à la suite d'une extravasation assez nettement circonscrite. La disposition des globules sanguins est particulière: ils sont souvent disséminés dans les couches superficielles, ce

qui indiquerait qu'ils se sont frayés un passage par diapédèse.

Les capillaires sont peu nombreux, légèrement dilatés et pourvus, dans les couches supérieures, de cellules endothéliales légèrement gonflées. A la limite entre la muqueuse et la couche musculaire se trouvent de beaux follicules lymphatiques.

Nulle part on ne voyait de leucocytes, ni de cellules géantes.

Avant d'exposer les résultats de mon examen microscopique, je ne puis me dispenser d'insister quelque peu sur leur origine. En songeant à la façon dont on pratiquait l'opération vaginale à l'époque où M. le Prof. TREUB l'a exécutée, c'est-à-dire en ligaturant les ligaments larges à l'aide de fils de soie, on serait peut être tenté d'admettre qu'il peut se produire, pendant l'opération, une stase sanguine dans les vaisseaux, ce qui donnerait matière à de fausses conclusions. Je crois cependant réfuter cette possibilité d'une manière satisfaisante par les considérations suivantes.

Premièrement, une stase semblable est très difficile à expliquer en soi-même, si l'on se rappelle que les artères et les veines ont été ligaturées très rapidement et en même temps.

Deuxièmement, il ne se produisit aucune hémorrhagie dans l'utérus pendant l'opération.

Troisièmement, le tissu qui était désquamé avait déjà subi des transformations manifestes.

Quatrièmement, dans la plupart des préparations, on pouvait voir soit à la surface, soit au milieu du tissu, des filaments de fibrine qui s'étaient formés à la place même qu'ils occupaient; l'hémorrhagie ne pouvait donc pas être de date récente.

Cinquièmement, dans la plupart des cas qui ont fourni nos préparations, l'épithélium de revêtement s'était encore maintenu en grande partie, et dans les cas où il était déjà disparu entièrement, ainsi que dans ceux où on pouvait le retrouver dans la cavité utérine, on observait généralement, d'une façon manifeste, l'influence du processus.

OBSERVATION VII.

Menstrues très profuses.

Pendant que j'étais en train d'examiner les préparations ci-dessus décrites, Mr. le Prof. TREUB fit l'amputation supravaginale d'un utérus dans lequel se trouvait un fibromyome, développé en grande partie sous la muqueuse.

L'opération fut faite, par hasard, au début de l'hémorrhagie menstruelle, de sorte que j'eus ainsi l'occasion d'étudier la muqueuse au moment même de la menstruation, spécialement au point de vue de la dégénérescence graisseuse éventuelle de cette muqueuse. Dans ce but, je sectionnai un morceau de la muqueuse et de la couche musculaire, de façon à interesser les parties situées

sur et en regard de la tumeur, et je le traitai pendant quatre jours par le liquide de FLEMMING. L'aspect microscopique fut, à mon avis, si intéressant, que je me permettrai d'exposer ici d'une façon quelque peu détaillée les particularités de cette muqueuse.

Seulement je n'exposerai pas les transformations subies par les cellules du stroma même, car par suite du mode de traitement employé, la coloration était très mauvaise et très confuse et les limites des éléments, très difficiles à distinguer.

La chose principale que l'on constate ici est une infiltration séreuse très remarquable de la muqueuse, infiltration qui s'est produite également à un très faible degré en quelques points de la couche musculaire.

La muqueuse est extraordinairement mince et n'est séparée par aucune limite nette de la couche musculaire; souvent on voit des travées de tissu conjonctif parcourir la muqueuse. Je n'insisterai pas sur leur origine.

Les vaisseaux sont extraordinairement dilatés, aussi bien les petits que les grands. Tous sont gorgés de sang, dans lequel se trouvent beaucoup de leucocytes, et ils sont pourvus de cellules endothéliales, remarquablement volumineuses, qui proéminent sous la forme de cellules épithéliales cubiques dans la cavité du vaisseau. Leur protoplasme est vitreux, transparent de même que leur noyau, qui apparait coloré en bleu. Parfois le gonflement de ces cellules est si considérable qu'une seule cellule remplit presque toute la lumière du vaisseau. Le sang extravasé est disposé en foyers circonscrits dans la muqueuse et n'y est pas disséminé d'une façon diffuse; il forme des amas dans la moitié supérieure, si tant est que l'on puisse ici, étant donnée la faible épaisseur de la muqueuse, parler d'une moitié supérieure et d'une moitié inférieure.

Ainsi que je l'ai déjà dit, les capillaires sont très dilatés. Sur une coupe on voit parfaitement que plus le capillaire se rapproche de la surface, plus la pression sanguine qui règne à l'intérieur du vaisseau l'emporte facilement sur la résistance opposée par le tissu environnant; il en résulte que le vaisseau devient toujours plus distendu. Il se renfle sous forme d'une vésicule.

Les autres particularités peuvent être décrites en peu de mots. Les glandes, en nombre très restreint, sont dilatées, et atteintes de dégénérescence kystique. Les cellules, généralement disposées en une couche très aplatie contre la paroi, sont disposées çà et là en plusieurs assises et sont atteintes de dégénérescence hydropique. Le contenu des glandes consiste dans la plupart des cas en une masse opaque, filamenteuse, colorée en bleu, et qui se laisse poursuivre jusque dans les cellules épithéliales qui ont persisté.

L'épithélium de revêtement avec la couche superficielle est détaché là où se trouve un foyer hémorrhagique. A côté de ce point, on trouve l'épithélium en bon état, bien qu'ayant subi

l'imbibition hydropique et il est resté continu. Pas de trace de dégénérescence graisseuse. Il ne se trouvait pas, non plus, de cellules géantes dans la préparation. Une parcelle de la muqueuse, prise en regard de la tumeur et durcie dans l'alcool, montre l'aspect ordinaire d'une hypertrophie glandulaire.

Les vaisseaux sont partout fortement dilatés. Le stroma est dissocié et coloré en brun d'une façon diffuse, de la même manière que cela s'était produit avec l'orange dans le premier cas. Les cellules épithéliales offrent le même aspect que dans l'observation I.

RÉSULTATS.

Si j'examine maintenant les altérations que j'ai décrites et qui différencient de la muqueuse normale les muqueuses que j'ai examinées, pour en tirer des conclusions, je dois me demander à quel point de vue les préparations étudiées concordent.

Le processus intéressait toujours les deux tiers de la muqueuse.

Dans tous les cas, les vaisseaux étaient plus ou moins dilatés. Si cette dilatation était très accentuée dans le cas I, elle était moins visible dans les cas II et V. La distension la plus considérable intéresse toujours les capillaires qui sont situés le plus près de l'épithélium de revêtement ou de la surface, tandis qu'ils diminuent de largeur à mesure qu'on s'enfonce dans la muqueuse pour se rapprocher de la couche musculaire. Cet aspect s'explique par la faible résistance que les capillaires éprouvent pour se dilater, de la part du tissu lâche de la muqueuse, tandis qu'il en est tout autrement dans le tissu musculaire qui est résistant. Cette résistance est d'autant plus faible, que les fins vaisseaux se rapprochent davantage de la surface. En coupe transversale ils montrent tous des cellules endothéliales gonflées et un contenu qui renferme proportionnellement plus de leucocytes qu'à l'état ordinaire. Ces deux dernières circonstances tendent à faire croire qu'il y a un ralentissement du courant sanguin, une stagnation de la masse sanguine.

Sans aucun doute la quantité de sang est encore un peu augmentée par l'ondulation particulière des petits vaisseaux artériels, aussi bien que par le ralentissement du courant sanguin qui résulte de cette ondulation.

Quant à l'hypothèse d'une stase du sang, admise par DOLÉRIS, il n'en existe pas de confirmation clinique, ni anatomique. Le fait que les vaisseaux se dilatent et se gorgent ensuite de sang ne peut s'expliquer que par un état paralytique de la paroi vasculaire.

Une transformation consécutive de la muqueuse, dans tous les cas, est une infiltration séreuse du tissu, qui se produit d'une façon plus manifeste dans le fond que dans la moitié inférieure de l'utérus.

Par suite de l'oedème, les éléments subissent les transformations

suivantes. Les cellules du stroma augmentent de dimension; leur noyau devient plus volumineux et plus arrondi. Parfois elles atteignent un tel volume qu'elles constituent des formations analogues à des cellules de la caduque.

Les glandes aussi bien que les cellules épithéliales de revêtement subissent plus ou moins la dégénérescence hydropique; la cellule apparait gonflée dans son ensemble, et elle montre, outre un protoplasme transparent, vitreux, finement granuleux, qui est refoulé contre la paroi, un noyau arrondi, faiblement coloré, qui se trouve situé tout près de la base de la cellule. De même que l'aspect oedémateux de la muqueuse est le plus accentué là où les capillaires ont atteint leur plus grande distension, c'est-à-dire dans la couche superficielle, de même c'est en cette région que les éléments ont subi les transformations les plus nettes; au contraire les cellules épithéliales et celles du stroma n'offrent dans le tiers inférieur aucune altération de la forme normale.

Au fond de l'utérus l'oedême pénètre dans la cavité glandulaire soit en s'insinuant entre les cellules épithéliales des glandes, soit en produisant la désquamation de ces dernières, et il se mélange ensuite avec le produit éliminé par les cellules épithéliales atteintes de dégénérescence hydropique; par suite de ce fait, ces cellules perdent leurs limites normales et ne se trouvent plus en connexion l'une avec l'autre.

Indépendamment des cellules ayant subi l'infiltration séreuse, on en trouve d'autres qui se distinguent par une forme cubique, parce que l'hydropisie est entrée en régression.

En ce qui concerne le point principal, c'est-à-dire la désquamation de la muqueuse, sur laquelle les opinions sont si différentes, je crois pouvoir fournir des résultats positifs. La désquamation de l'épithélium de revêtement, ainsi que d'une partie plus ou moins grande de la muqueuse est toute différente suivant les individus.

De même qu'on ne peut guère physiologiquement considérer l'époque et l'intensité de la menstruation comme quelque chose de nettement défini, de même l'influence de la menstruation sur la muqueuse diffère tellement qu'il est impossible de généraliser les transformations anatomiques.

Il n'est pas impossible que si l'accumulation du sang dans les vaisseaux devient plus considérable et dure davantage, il se produise une extravasation par diapedèse des globules rouges; mais je dois admettre cependant, étant donnés l'extension et l'aspect des hémorrhagies, qu'en règle générale, ces dernières se laissent expliquer par production de solutions de continuité dans la paroi vasculaire et que leur fréquence aussi bien que leur importance sont très variables suivant les individus. Parfois ces hémorrhagies n'envahissent que la couche superficielle et ce fait à lui seul suffit pour déterminer la désquamation partielle de l'épithélium et même, en certains points, la chute d'une petite partie de la

muqueuse; dans d'autres cas une grande partie de la muqueuse se détache et il se produit alors une hémorrhagie manifestement plus abondante, dans les organes génitaux. Les hémorrhagies dans la muqueuse utérine même, sont d'ailleurs très locales et nettement circonscrites, de sorte qu'on trouve même des régions où une partie plus ou moins considérable de la muqueuse a disparu, à côté d'autres où l'épithélium de revêtement, conservant sa disposition régulière, s'est encore maintenu en place. Le sang qui ne s'écoule pas dans la cavité utérine, mais qui reste dans le tissu, est résorbé, et peut être retrouvé en partie sous forme de pigment dans le tissu interglandulaire, ainsi que je l'ai constaté sur mes préparations; il est probablement aussi en partie dissous par le sérum qui imbibe les cellules épithéliales et il est alors éliminé de la muqueuse, pendant la menstruation ou peut-être après cette période. Les leucocytes englobent aussi le pigment.

Là où le sang constituait le contenu des glandes c'était, dans la plupart des cas, lorsque ces glandes se trouvaient dans un foyer hémorrhagique ou dans son voisinage, de sorte qu'il est permis de supposer, chose qui d'ailleurs était manifestement visible sur une préparation, que le sang pénètre dans les glandes à travers une solution de continuité de la couche épithéliale. Ces dernières formations ont par conséquent une signification, mais très minime, au point de vue du passage du sang dans la cavité utérine.

Pour terminer, je dois faire remarquer que, de même que VON KAHLDEN et d'autres auteurs, je ne suis parvenu à trouver dans la muqueuse ni infiltration de leucocytes, ni cellules géantes. Quant à la préparation dans laquelle j'ai constaté des cellules arrondies, il s'agissait là, non pas de follicules lymphatiques, mais bien d'une infiltration cellulaire de la muqueuse enflammée (Observation I).

Pour me représenter les choses de la façon que je viens d'indiquer, j'ai pris comme point de départ de ma conception la muqueuse utérine normale pendant la menstruation et je n'ai employé qu'à titre de contrôle les transformations observées dans des muqueuses pathologiques, bien que cependant il ressorte clairement de ces transformations que les altérations ne diffèrent qu'au point de vue quantitatif.

Quelle partie se détachera plus tard de ces muqueuses? C'est une question qu'il est dificile de résoudre au moyen de ces deux préparations, car toutes deux proviennent du second jour de la période menstruelle et leur surface était encore presqu'entièrement recouverte de leur épithélium de revêtement.

En ce qui concerne la façon dont j'obtins mes préparations, je crois qu'elle est très favorable.

Le matériel était absolument frais; le liquide de durcissement,

à mon avis, parfaitement approprié. Bien que le liquide de MÜLLER présente aussi quelques inconvénients, il a, dans ce cas spécialement, montré ce grand avantage qu'il ne contracte pas le tissu, ce qui se produit ordinairement par l'action de l'alcool; par suite de ce fait, l'infiltration séreuse de la muqueuse était encore bien reconnaissable, tandis que dans les préparations à l'alcool ce résultat s'obtient beaucoup plus difficilement.

En second lieu, je dois encore attirer l'attention sur cette remarque que j'ai faite à propos du cas I, à savoir que dans les préparations à l'alcool on a l'impression que, par suite de la propriété que possède l'alcool d'enlever au tissu les éléments aqueux, le sang se trouve répandu d'une façon plus diffuse sur la muqueuse. Cela s'accorde également avec les particularités mentionnées par les autres auteurs qui, généralement, n'ont employé que l'alcool comme liquide de fixation. Seul VON KAHLDEN employa aussi de préférence le mode de durcissement que j'ai employé. La raison pour laquelle il n'a pas constaté d'imbibition avec les transformations consécutives du stroma, réside à mon avis dans ses préparations. Presque dans toutes, ainsi qu'il l'écrit, la couche superficielle de la muqueuse tout au moins était disparue; il ne pouvait donc pas observer les altérations sus-mentionnées, parce que précisément ces dernières sont le mieux accentuées dans cette partie de la muqueuse.

LA MUQUEUSE DU COL ET DES TROMPES PENDANT LA MENSTRUATION.

Je profitai de l'occasion qui m'était offerte par mon matériel, pour étudier également les transformations du col et de l'oviducte, autant du moins que me le permettaient les parties restées adhérentes aux pièces. Les opinions relatives à la façon dont se comportent ces parties de l'appareil génital sont très concordantes, contrairement à celles qui concernent la muqueuse utérine.

La bibliographie est, à ce sujet, très restreinte, et, en ce qui concerne le col, on peut la résumer en ces quelques mots: Le tissu du col ne subirait que des transformations nulles ou très faibles, consistant principalement en une désquamation épithéliale suivie de néoformation, en une sorte de mûe, comme le disait MÖRICKE à l'époque où il écrivait son travail.

Les études microscopiques des trompes pendant la menstruation sont encore beaucoup moins nombreuses, et par conséquent l'opinion qu'on s'est faite sur les processus qu'il présente, est encore beaucoup moins fondée.

Les cols examinés par moi, proviennent des cinq utérus décrits en premier lieu; ils furent de même durcis dans le liquide de MÜLLER, à part une préparation qui, dès le début, fut fixée par l'alcool.

Ici également, ainsi qu'on le constatera plus loin, ce mode de traitement s'est montré très avantageux. La partie moyenne de tous les cols fut, pour l'examen, enchassée dans la celloïdine, et les coupes colorées à l'hématoxyline et à l'éosine.

OBSERVATION I.

Col fixé dans l'alcool.

Le tissu de la muqueuse se continue peu à peu, sans limites nettes, avec la paroi musculaire du col. Dans les couches supérieures les capillaires sont dilatés, les cellules endothéliales gonflées proéminent fortement dans la cavité, qu'elles remplissent presqu'à moitié. Les petits vaisseaux artériels avec leur paroi

résistante et leurs cellules endothéliales faiblement gonflées, se montrent relativement peu distendus. Le stroma a subi également dans cette partie de l'utérus, l'infiltration séreuse, mais avec plus d'intensité que cela ne s'était produit dans la muqueuse du corps.

Les cellules de tissu conjonctif dont les noyaux sont colorés très différemment, sont fortement dissociées. On trouve, disséminées parmi tout le tissu de la muqueuse du col, de grosses cellules colorées en bleu foncé; ces cellules, qui consistent en un noyau pâle, entouré de granulations colorées en bleu foncé et situées dans le protoplasme, représentent des „Mastzellen" d'EHRLICH. Nulle part on ne voyait de trace d'une infiltration de petites cellules ou d'un autre phénomène inflammatoire.

La surface est presqu'entièrement recouverte d'épithélium de revêtement; en quelques endroits seulement, quelques cellules épithéliales ont disparu. Je dois faire remarquer à ce propos, que ce phénomène ne peut pas toujours être attribué à la menstruation, car, à cause de l'emploi des pinces de MUZEUX pour fixer le col pendant l'opération, il est possible que la surface de la muqueuse soit écrasée par suite du frottement des deux moitiés du col l'une contre l'autre.

L'épithélium de revêtement se comporte absolument de la même façon que l'épithélium glandulaire. Ce dernier est constitué par des cellules cylindriques allongées renfermant un protoplasme qui parfois est clair et transparent, mais qui, plus souvent, a pris une coloration bleue.

Souvent les cellules épithéliales forment deux couches superposées. Dans certaines glandes, on découvre une masse colorée faiblement en bleu avec quelques noyaux, et dont le contenu est constitué par des filaments muqueux et des cellules épithéliales glandulaires désquamées.

OBSERVATION II.

Cette préparation, durcie dans le liquide de MÜLLER, correspond au second cas décrit plus haut. Les vaisseaux sont partout modérément dilatés, de même que les capillaires situés sous la surface. Ainsi qu'on peut le voir aussi dans d'autres coupes provenant des pièces suivantes, ici aussi l'épithélium de revêtement s'est desquamé en certains points. En un endroit on trouve, au lieu d'un épithélium cylindrique, un épithélium plat disposé en plusieurs couches et dont les cellules présentent un protoplasme particulièrement clair et transparent. Le stroma, de même que dans la préparation précédente, montre une forte infiltration oedémateuse. Les noyaux prennent une belle coloration bleue. Ils ont généralement à peu près tous le même volume. Au fort grossissement on découvre, disséminées sans ordre dans le tissu,

quelques grandes cellules sombres ou très claires, dont les noyaux, légèrement colorés en bleu, sont entourés d'une bande semilunaire colorée en bleu foncé.

Bien qu'elles ne soient pas manifestement reconnaissables comme des „Mastzellen", il faut cependant les considérer comme telles. Les cellules épithéliales des glandes aussi bien que celles de la surface sont, en beaucoup d'endroits, disposées en deux couches, c'est-à-dire que, sous la couche tournée vers la cavité glandulaire, il se trouve une seconde rangée de cellules de forme cubique, lesquelles sont constituées par un noyau qui n'est entouré que d'une mince couche de protoplasme de sorte qu'il remplit presque toute la cellule. Çà et là la première couche a disparu et c'est la seconde couche qui forme, en ces points, le revêtement épithélial de la glande. Sans aucun doute elles représentent des formations destinées à la régénération des cellules desquamées.

Je ne suis pas parvenu à déterminer clairement d'où proviennent ces cellules, mais elles dérivent probablement des cellules de la membrane basale. J'ai observé notamment la division des noyaux de ces cellules, alors que les cellules épithéliales faisaient complètement défaut. Outre ces transformations, le protoplasme des cellules épithéliales de la première rangée est coloré parfois en bleu clair, mais généralement en bleu foncé, absolument comme le contenu des glandes. Ce dernier consiste en une masse filamenteuse, colorée en bleu et renfermant beaucoup de noyaux qui proviennent des cellules épithéliales desquamées.

OBSERVATION III.

Déjà à un faible grossissement, on peut constater l'aspect oedémateux du tissu. Cet aspect est le même dans le tissu environnant, jusqu'au de là de la limite de la muqueuse du col. Entre les cellules du tissu conjonctif, qui sont légèrement colorées en bleu, on découvre certaines formations qui rappellent les „Mastzellen".

Les petits vaisseaux artériels sont légèrement dilatés. Les glandes, pourvues d'un épithélium cylindrique épais, renferment çà et là quelques cellules desquamées et un contenu muqueux. A la base se montrent les cellules de remplacement déjà mentionnées plus haut, tandis qu'une coloration bleue du protoplasme des cellules épithéliales démontre également ici l'existence d'une dégénérescence muqueuse.

OBSERVATION IV.

Le tissu de la muqueuse du col présente également dans ce cas une forte infiltation séreuse, qui s'étend même dans la couche

musculaire, un peu au de là de la muqueuse du col. Les petits vaisseaux artériels peuvent se poursuivre jusqu'à l'épithélium de revêtement; ils ne sont que peu dilatés et pourvus de cellules endothéliales faiblement gonflées, tandis que les capillaires se font remarquer par la dilatation considérable de leurs cellules endothéliales. A part les „Mastzellen" déjà décrites à propos du cas II, on ne découvre aucune autre particularité.

On trouve tout au plus 3 ou 4 leucocytes isolés autour d'une glande. Les glandes sont en nombre normal et renferment toutes une masse colorée en bleu foncé avec de nombreux noyaux. Les cellules épithéliales ont absorbé l'hématoxyline avec une intensité remarquable, de sorte qu'il est impossible de déterminer exactement la structure des cellules. L'épithélium de revêtement, qui, sauf pour quelques cellules, est resté continu, se comporte absolument de la même façon. Comme dans les autres préparations, les noyaux sont arrondis, souvent ovalaires. En certains points, on constate que la régénération des cellules glandulaires et des cellules de l'épithélium de revêtement, s'accomplit comme dans l'observation II.

OBSERVATION V.

Même aspect que dans les préparations précédentes. Dans le stroma, qui a subi l'infiltration séreuse, les noyaux sont colorés très différemment. On trouve, disséminées dans le tissu, les „Mastzellen" déjà si souvent décrites; elles sont colorées tantôt en bleu clair, tantôt en bleu foncé. Les cellules épithéliales et le contenu des glandes subissent les mêmes transformations que celles qui ont été décrites pour la préparation II. Elles sont presque toutes colorées en bleu fonçé. Çà et là on constate qu'elles sont desquamées et on les retrouve dans la cavité glandulaire, où bien elles sont refoulées, tout en conservant leurs rapports mutuels normaux, par des cellules épithéliales cubiques de néoformation.

Les résultats de l'examen microscopique sont donc à peu près les mêmes dans toutes les préparations. Il se produit, pendant la menstruation, une infiltration séreuse très manifeste de toute la muqueuse du col; à la suite de cette infiltration des „Mastzellen" apparaissent dans le stroma. La secrétion muqueuse exagérée qui se produit physiologiquement dans le col, pendant la menstruation, trouve sa confirmation anatomique dans ce fait que presque toutes les glandes renferment un contenu muqueux, et que les cellules épithéliales des glandes et de la surface, qui sont soumises à la désquamation et à la néoformation, subissent la dégénérescence muqueuse.

Quant à l'aspect des coupes des trompes, je puis le résumer en quelques mots, car il ne présente aucune transformation particulière.

Dans la partie interstitielle de la trompe, dans toutes les pièces, les transformations sont d'autant moins prononcées que l'on se rapproche davantage de la trompe proprement dit. Les vaisseaux de la trompe et des parties avoisinantes sont toujours fortement gorgés de sang.

A part cette abondance du sang dans les vaisseaux, le tiers externe ne montrait jamais aucune altération de l'état normal. Dans les préparations 1 et 4 la trompe renferme du sang dans son premier et son second tiers, et la muqueuse y a, en partie, disparu; dans les cas 2, 3 et 5, au contraire, on ne constate pas de trace de sang.

CONCLUSION

Par menstruation on désigne une hémorrhagie périodique se reproduisant à des espaces assez réguliers dans les organes génitaux. Je dois faire remarquer ici qu'en tenant compte de mes observations anatomiques, je ne puis considérer cette définition comme absolument exacte. L'hémorrhagie menstruelle n'est qu'un symptôme frappant. L'essentiel du processus consiste en une ectasie paralytique des vaisseaux des organes génitaux, ectasie qui se reproduit à des intervalles assez réguliers et à la suite de laquelle il s'effectue une infiltration séreuse de la muqueuse de l'utérus et du col. Les hémorrhagies de la muqueuse utérine, de même que la secrétion muqueuse exagérée qui se produit physiologiquement dans le col, doivent aussi être attribuées à la même cause.

Les observations de REINL et GOODMAN nous montrent clairement que, lors de la menstruation, il se produit dans l'organisme de la femme une transformation rythmique du processus vital. La représentation graphique admise par ces auteurs, nous apprend que, à partir de la seconde moitié de la période intermenstruelle il se produit une élévation de la température du corps, de la pression sanguine et de l'excrétion de l'urée. Lorsque l'acmé de la période prémenstruelle est atteint, il se produit ensuite une baisse des phénomènes précités, qui alors ne varient plus pendant la première moitié de la période intermenstruelle; après quoi le cycle recommence. Il semble donc que la periode de réaction, qui se produit sous l'influence du fonctionnement de l'ovaire, est suivie d'un relâchement qui commence avec la période prémenstruelle et dure jusqu'un peu après la menstruation (courbe descendante).

Il ressort en outre de l'examen anatomique, qu'il se produit pendant la période prémenstruelle une ectasie paralytique des vaisseaux dans les organes génitaux et que cet état persiste au moins jusqu'à la fin de la menstruation.

Après que les phénomènes mentionnés ont atteint leur maximum dans l'organisme, le relâchement qui suit l'excitation ovarienne se manifeste donc, en ce qui concerne les organes génitaux par un état paralytique des vaisseaux, qui a pour conséquence les transformations anatomiques que nous avons décrites plus haut.

Après la période, les capillaires se contractent de nouveau et la muqueuse se régénère.

La caractéristique de la menstruation consiste principalement, au point de vue anatomique, en une infiltration séreuse de la muqueuse, provoquée par l'accumulation du sang dans cet organe.

Cette accumulation du sang et l'oedème du tissu qui se produit en même temps déterminent le gonflement prémenstruel de la muqueuse, qui est la caractéristique clinique et anatomique.

Ainsi que je l'ai déjà dit, les hémorrhagies sont également provoquées par la même cause, et au point de vue anatomique, elles se produisent en nombre très variable dans les différents cas. Si l'infiltration séreuse du tissu et le nombre des foyers hémorrhagiques dans la muqueuse sont réduits, ce qui correspond à une faible ectasie des capillaires, alors la femme ne perd que peu de sang pendant la période menstruelle.

Si, au contraire, la dilatation des capillaires est plus grande, l'oedème plus fort, le nombre et l'étendue des extravasations qui en résultent plus importants, alors l'hémorrhagie des organes génitaux doit être également plus considérable.

L'intensité de la réaction, qui suit l'excitation de l'ovaire, sera d'autant plus grande que cette excitation a été plus forte et inversement, ou bien l'ectasie vasculaire qui en résulte atteindra dans les différents cas, des proportions différentes.

Etant donné qu'il existe, tant au point de vue anatomique qu'au point de vue physiologique, de si grandes différences individuelles, il n'est pas impossible, à mon avis, que dans certains cas il ne se produise pas d'hémorrhagie extérieure et qu'une dilatation vasculaire très réduite n'amène qu'une infiltration séreuse du tissu.

Peut-on considérer comme telle l'aménorrhée physiologique?

Je crois pouvoir citer deux faits cliniques qui plaident en faveur de cette interprétation, de cette hypothèse.

1°) Chez des femmes atteintes d'aménorrhée physiologique, on a souvent constaté, à des intervalles périodiques, et comme l'expression du processus menstruel, un écoulement muqueux exagéré, par le col de l'utérus, ou d'autres phénomènes qui accompagnent ordinairement l'hémorrhagie menstruelle.

2°) Chez des femmes atteintes d'aménorrhée physiologique, on a souvent remarqué l'absence de troubles et spécialement de troubles vaso-moteurs, tandis que l'aménorrhée qui tient à d'autres causes, par exemple celle qui est consécutive au curettage etc., est le plus souvent accompagnée de sensations désagréables (congestions, éruptions cutanées etc.), pendant les jours où l'hémorrhagie menstruelle se produit d'habitude.

La paralysie vaso-motrice parait donc s'étendre aux vaisseaux d'autres régions du corps.

(Thèse de la Faculté de Médécine de Leide).

1.

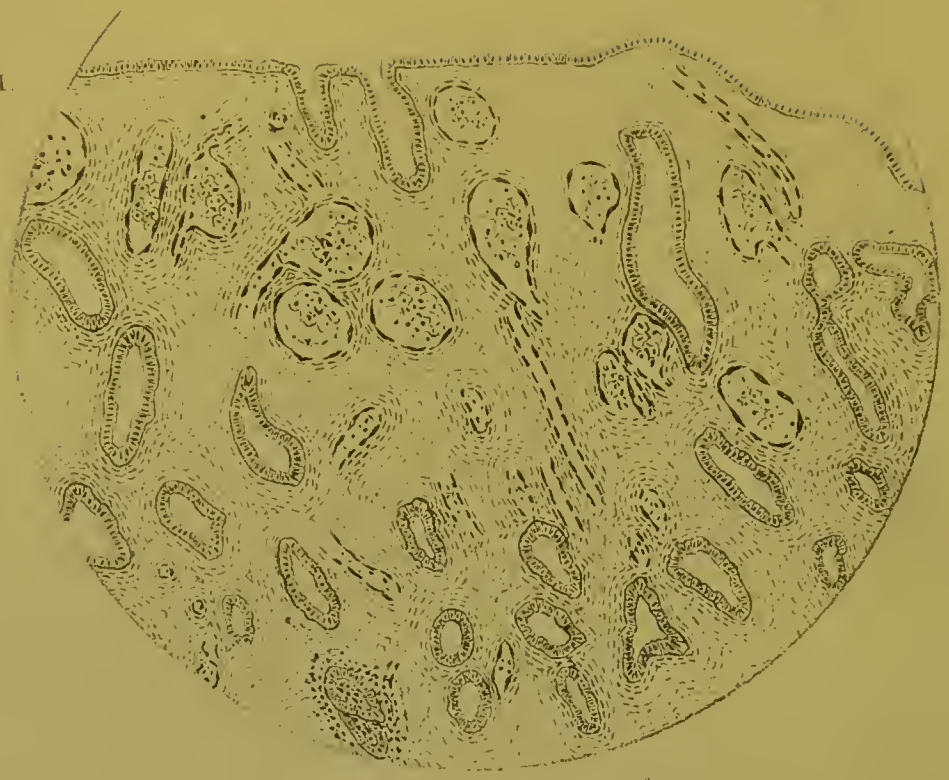

4.



5.



N. I. F. Pompe van Meerdervoort del.

6.

2.

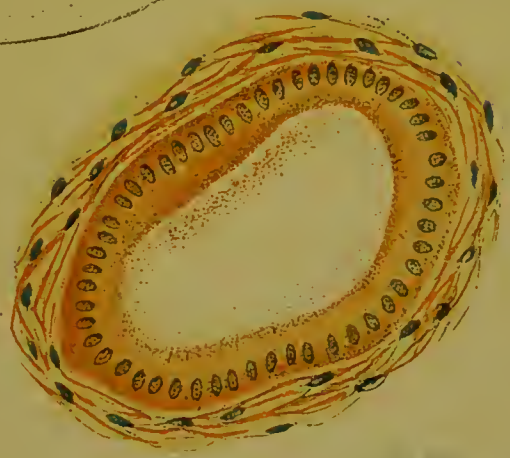

3.

7.

Mulder, imp. Leide.

BIBLIOGRAPHIE.

Kundrat und Engelmann, Stricker's Med. Jahrbücher 1873. Untersuchungen über die Uterusschleimhaut. p. 135.

Williams, The obstet. Journal of Great Britain and Ireland, 1875 u. 1877.

Leopold, Studien über die Uterusschleimhaut während Menstruation, Schwangerschaft und Wochenbett. Archiv für Gynaecologie. Bd. 11. 1877. pag. 110.

Möricke, Die Uterusschleimhaut in den verschiedenen Altersperioden und zur Zeit der Menstruation. Zeitschr. für Geburtsh. und Gynaekol. Bd. VII. 1882.

de Sinéty, Recherches sur la muqueuse utérine pendant la période. Annales de gynécologie et archives de toxicologie. 1881.

Wyder, Das Verhalten der Mucosa uteri während der Menstruation. Zeitschrift für Geburtsh. und Gynaecologie. Bd. IX. 1883.

v. Kahlden, Ueber das Verhalten der Uterusschleimhaut während und nach der Menstruation. Beiträge zur Geburtshülfe und Gynaecologie. 1889. Festschrift für Hegar.

Löhlein, Gynaekol. Tagesfragen 1891. Die Bedeutung von Hautabgängen bei der Menstruation, nebst Bemerkungen über praemenstr. Congestion.

Christ, Das Verhalten der Uterusschleimhaut während der Menstruation. Inaug. Dissertation. Giessen 1892.

Doléris, Nouvelles Archives d'Obst. et de Gynécol. 1894. Nos. 5 et 6.

EXPLICATION DES FIGURES DE LA PLANCHE XXI.

Fig. I. Les capillaires sont très dilatés dans la couche superficielle; ils sont renflés en vésicules et pourvus de cellules endothéliales gonflées.

La surface est presqu'entièrement recouverte par l'épithélium de revêtement.

Fig. II. (Cas I). Les cellules épithéliales sont colorées en rose; généralement ce n'est que la base de la cellule qui a pris cette coloration, parfois c'est toute la cellule, çà et là seulement le sommet seul est coloré. Le contenu des glandes situé près du sommet de ces cellules a pris la même coloration.

Fig. III. Fort grossissement.

Les cellules du stroma, fortement dissociées par le transsudat, apparaissent nettement comme des éléments pourvus de plusieurs prolongements. A gauche se voit une cellule du stroma, pourvue de prolongements massifs, courts et épais. Elle est beaucoup plus grande que les autres et prend l'aspect d'une cellule de la caduque.

Fig. IV. Glande subissant la désquamation. Les cellules épithéliales ont subi une forte dégénérescence hydropique. En outre, on voit des cellules du stroma agrandies et des leucocytes renfermant du pigment.

Fig. V. Le sérum pénètre sous forme de gouttelettes dans la glande en repoussant l'épithélium ou en provoquant sa désquamation et il se mélange au contenu éliminé par les cellules épithéliales atteintes de dégénérescence hydropique.

La base des cellules épithéliales est légèrement colorée en rose; l'hémoglobine est colorée par l'orangé comme dans la fig. II.

Fig. VI. Muqueuse normale à la fin de la menstruation. L'épithélium de revêtement s'est détaché en certains points avec une partie de la muqueuse. Le revêtement épithélial existe encore sur presque toute la surface. Les hémorrhagies se trouvent assez nettement délimitées et siègent particulièrement dans la couche supérieure.

Fig. VII. Les cellules épithéliales, ayant subi la dégénérescence muqueuse, sont refoulées et détachées par des cellules de néoformation. Les noyaux de la membrane basale sont en train de se diviser.

XXIII.

LA CIRRHOSE DU FOIE

(Pl. XXII à XXVI).

PAR

LE DR. RODOLPHE DE JOSSELIN DE JONG.

(1895).

APERÇU HISTORIQUE.

Au commencement du siècle, LAËNNEC attira l'attention sur la corrélation, encore mal établie, existant entre de l'ascite et une diminution du volume du foie accompagnée de l'apparition de rugosités à la surface de cet organe. Pour rappeler la couleur de ces rugosités, qu'il considérait comme des néoplasmes, LAËNNEC donna à ce processus le nom de cirrhose (κίρρος = jaune).

Ce fut alors que l'hépatite chronique entra dans le domaine scientifique. Mais pour arriver à réunir toutes ces matériaux qui nécessitent des recherches longues et minutieuses et dont nous disposons aujourd'hui, il fallut passer par des étapes longues et difficiles.

C'est vers le milieu du siècle seulement que TODD put affirmer avec certitude qu'à côté de cette affection chronique du foie, qui se termine par l'atrophie de l'organe, il en existe une autre, qui diffère de la première au point de vue clinique et qui est caractérisée par une *augmentation du volume* de l'organe et ne détermine *jamais* l'hépatite atrophique. Cette assertion fut confirmée par les remarquables recherches histologiques des auteurs français et notamment de CHARCOT, HAYEM, CORNIL et HANOT.

Bien qu'à la suite de leurs recherches et surtout des expériences de CHARCOT et GOMBAULT, on ait attaché à la stase biliaire une trop grande importance étiologique en ce qui concerne la cirrhose hypertrophique du foie, et quoique la distinction qu'ils ont établie entre la cirrhose *atrophique* et la cirrhose *hypertro-*

phique ait été trop radicale, cependant leur mérite n'en est pas moins grand.

Leurs recherches donnèrent l'impulsion qui engagea beaucoup d'auteurs à s'occuper de la question; ils ont démontré que le problème de la cirrhose peut être résolu par l'expérimentation. Mais l'erreur, qui avait pris son origine dans leur dogme que la *cirrhose hypertrophique* a uniquement pour *cause une stase de la bile*, fut répandue, soit par eux-mêmes, soit par leurs adeptes. Il assignèrent à cette cirrhose par stase biliaire une place bien définie et la distinguèrent nettement d'une autre forme voisine, de la cirrhose hypertrophique sui generis. En même temps ils établirent une distinction anatomo-pathologique entre les formes *atrophique* et *hypertrophique* de la cirrhose du foie. Ils considérèrent la première comme étant une cirrhose *multilobulaire et annulaire*, et la seconde, comme une cirrhose *insulaire et monolobulaire*, et c'est dans cette dernière seulement qu'à leur avis on observe une néoformation de canaux biliaires.

Plus tard on fit connaitre plusieurs formes de la cirrhose hypertrophique sui generis. Parmi ces formes nouvelles, la mieux décrite est certainement celle qui fut appelée par HANOT „cirrhose hypertrophique avec ictère chronique" et que KIENER proposa de désigner sous le nom de „maladie de HANOT", en l'honneur de celui qui la découvrit.

C'est ainsi que s'établit la conception actuelle des auteurs français, qui n'est qu'une modification de l'ancienne conception de CHARCOT. Je dis „modification", car on continua à regarder la cirrhose hypertrophique comme d'origine biliaire, c'est-à-dire comme un processus dont la cause réside dans des changements (inflammation) survenus dans le système des canaux biliaires du foie.

Vis à vis des auteurs français nous trouvons les observateurs allemands, et tout spécialement ACKERMANN.

Déjà avant CORNIL, la néoformation de canaux biliaires avait été observée par ZENKER, WALDEYER, KLEBS, LIEBERMEISTER et autres, dans une autre affection du foie, dans l'atrophie aiguë de cet organe. WEGNER avait même constaté cette néoformation dans la cirrhose atrophique. Il considérait ces canaux biliaires néoformés comme provenant des trabécules hépatiques, tandis que WALDEYER, ZENKER et KLEBS les faisaient dériver des canaux biliaires préexistants. LIEBERMEISTER, au contraire, les tenait pour des capillaires sanguins.

En 1880, ACKERMANN émit sur la genèse de la cirrhose du foie une opinion toute nouvelle, qu'il développa, après l'avoir quelque peu modifiée, dans une publication ultérieure. Il abandonna la distinction établie par les français entre la cirrhose atrophique et la cirrhose hypertrophique et formula une nouvelle hypothèse.

A l'exemple de WEGNER il réussit à provoquer une cirrhose atrophique chez des animaux, en leur administrant de l'arsenic

et du phosphore. S'appuyant sur les résultats qu'il avait obtenus par l'injection des canaux biliaires et des vaisseaux sanguins dans les organes atteints de cirrhose, il en arriva à l'idée suivante :

La néoformation de tissu conjonctif dans la cirrhose du foie émane des vaisseaux sanguins et même, dans les formes hypertrophiques, des capillaires normaux du foie, des veines centrales et des ramifications de la veine porte; tandis que, selon lui, la cirrhose atrophique n'est pas d'origine veineuse, comme le prétendent CHARCOT et GOMBAULT, mais qu'elle doit, au contraire, sa formation à une affection des cellules hépatiques suivie d'une prolifération secondaire du tissu conjonctif, prolifération qui débute par une néoformation de vaisseaux sanguins dépendant du système de l'artère hépatique.

La cirrhose atrophique et la cirrhose hypertrophique sont bien deux affections complètement différentes, mais pas dans le sens où l'entendaient CHARCOT et GOMBAULT.

Dans la cirrhose hypertrophique, le tissu conjonctif, qui provient des vaisseaux normaux préexistant dans le foie, n'a aucune tendance à se rétracter; dans la cirrhose atrophique, où il naît par l'intermédiaire de vaisseaux sanguins néoformés, l'impulsion de cette néoformation est donnée par une altération et une dégénérescence primaire des cellules hépatiques et l'on doit alors considérer le tissu conjonctif comme un tissu cicatriciel, ayant par conséquent une tendance à se rétracter.

La cirrhose hypertrophique est donc, pour ainsi dire, un processus éléphantiasique (sic); la cirrhose atrophique, un processus inflammatoire.

Les canaux biliaires néoformés s'observent aussi bien dans la cirrhose hypertrophique que dans la cirrhose atrophique.

Ils ne naissent jamais aux dépens des cellules en voie de dégénérescence et d'atrophie, mais bien aux dépens des voies biliaires interlobulaires. Pendant que notamment les cellules hépatiques subissent un processus de dégénérescence chronique, les capillaires biliaires subsistent, deviennent même un peu plus larges et reçoivent des grands canaux biliaires une couche épihéliale.

Ils ne s'anastomosent pas entre eux et ne forment pas de réseaux, mais consistent en des ramifications nombreuses, parfois pelotonnées.

Beaucoup d'auteurs allemands se sont ralliés à la manière de voir d'ACKERMANN, quoiqu'ils ne soient pas tous d'accord avec lui.

VON RINDFLEISCH croit que la néoformation conjonctive est réellement primaire et que la transformation épithéliale est secondaire; il prétend que les ramifications de l'artère hépatique naissent à un stade plus tardif que le tissu conjonctif et viennent se substituer à la partie disparue du système porte.

En résumé, au dernier Congrès de Leipzig, on a de nouveau discuté la question de la cirrhose du foie et trois orateurs différents ont défendu trois opinions différentes.

Ainsi ROSENSTEIN, s'appuyant sur des considérations cliniques et anatomo-pathologiques, déclare séparer nettement la cirrhose hypertrophique de la cirrhose atrophique et, au point de vue histologique, il base sa manière de voir sur les faits suivants:

I. La prolifération du tissu conjonctif est différente dans la cirrhose atrophique de ce qu'elle est dans la cirrhose hypertrophique.

II. Les cellules hépatiques sont différentes dans les deux formes: dans la cirrhose atrophique, elles sont altérées et subissent la dégénérescence graisseuse ou l'atrophie pigmentaire; dans la cirrhose hypertrophique, les cellules sont bien légèrement atrophiées et aplaties à la périphérie des lobules, mais elles ne sont jamais ni dégénérées ni nécrosées.

III. Dans la cirrhose atrophique, les veines portes sont imperméables; dans la cirrhose hypertrophique, on peut aisément les injecter.

Les bases cliniques invoquées par ROSENSTEIN à l'appui de son opinion sont les suivantes:

I. Il n'y a pas de transition entre l'hypertrophie et l'atrophie.

II. L'ictère est de règle dans la cirrhose hypertrophique; dans la cirrhose atrophique, il est rare et toujours très tardif.

III. Dans la cirrhose hypertrophique, se manifestent des altérations du sang, notamment:

a) une transformation des globules rouges;

b) une augmentation du nombre des leucocytes;

c) des bruits à tous les orifices du coeur;

d) des hémorrhagies, surtout des hémorrhagies nasales.

Il ne dit pas comment se présente le sang dans la cirrhose atrophique.

A la même séance du Congrès, STADELMANN a émis les considérations suivantes, qui sont précisément opposées à la manière de voir de ROSENSTEIN:

Ni au point de vue clinique, ni au point de vue anatomo-pathologique, on ne peut établir de distinction entre la cirrhose hypertrophique et la cirrhose atrophique.

Ce que CHARCOT, CORNIL et HAYEM ont avancé n'a pas été confirmé par les recherches ultérieures. L'hyperplasie conjonctive ne procède pas uniquement des canaux biliaires dans la cirrhose hypertrophique, ni des vaisseaux dans la cirrhose atrophique.

La prolifération conjonctive annulaire et périlobulaire n'est pas typique pour la cirrhose atrophique; la prolifération conjonctive intralobulaire ne l'est pas plus pour la cirrhose hypertrophique.

Toutes les formes se rencontrent dans un seul et même foie; on peut en dire autant de la néoformation des canaux biliaires. Il est bien vrai que les cellules hépatiques sont plus dégénérées dans la cirrhose atrophique; mais on constate dans les deux formes de la cirrhose hépatique une hypertrophie de ces cellules, en

même temps qu'une dégénérescence et une infiltration graisseuse.

La forme atrophique de la cirrhose *peut* au début être hypertrophique, tout comme la forme hypertrophique montre parfois une diminution de volume de l'organe.

Les deux formes se rencontrent à tout âge, bien que la forme hypertrophique se montre plus souvent chez des sujets plus jeunes et affecte une marche plus chronique.

Il apparait de l'ascite dans les deux formes; seulement elle est un peu plus rare dans la forme hypertrophique. CORNIL et CHARCOT ont placé la cirrhose biliaire dans le groupe de la cirrhose hypertrophique et ils en ont même fait le prototype de ce groupe; mais c'est de là que vient leur fausse conception de la cirrhose hypertrophique.

L'ictère apparait beaucoup plus au cours de la cirrhose hypertrophique; mais il se présente aussi dans un tiers des cas de cirrhose atrophique. Il y a des cirrhoses atrophiques *avec* ictère et des cirrhoses hypertrophiques *sans* ictère.

Tandis que ROSENSTEIN et STADELMANN soutiennent une thèse diamétralement opposée, un troisième observateur, VON LIEBERMEISTER préconise une autre manière de voir. En effet, au point de vue clinique et au point de vue anatomique, mais non au point de vue étiologique, il distingue trois formes:

a) la *forme portale*, dans laquelle le tissu conjonctif procède des ramifications de la veine porte;

b) la *forme biliaire*, dans laquelle la néoformation du tissu conjonctif prend son origine dans le tissu qui entoure les canaux biliaires;

c) une forme *mixte*.

VON LIEBERMEISTER se rapproche donc de l'ancienne manière de voir des auteurs français, mais il en diffère cependant en ce qu'il signale expressément que la première forme qu'il distingue ne correspond pas complètement à la cirrhose atrophique et que sa seconde forme ne correspond pas exclusivement à la cirrhose hypertrophique des auteurs français.

Au même Congrès, ACKERMANN revint encore sur sa façon de concevoir la néoformation des canaux biliaires et la transformation de la circulation sanguine dans la cirrhose atrophique, tandis que ce même auteur, quelques mois auparavant dans une petite brochure, dans laquelle il défendait sa manière de voir, admettait qu'il existe un rapport de causalité entre la néoformation conjonctive et l'hyperplasie des canaux biliaires, d'un côté et la transformation des cellules hépatiques, de l'autre côté.

Enfin, après toutes ces considérations, je signalerai encore *une* autre façon d'envisager le groupement des diverses cirrhoses du foie; je veux parler de l'opinion émise par SENATOR, en décembre 1893, dans la „Berliner klinische Wochenschrift". Voici ce qu'il soutient.

Il y a quatre points seulement, sur lesquels, au point de vue

clinique, il faut attirer l'attention en ce qui concerne les diverses formes d'hépatite interstitielle chronique; ce sont:

a) le volume du foie;

b) la présence ou l'absence d'ictère;

c) la présence ou l'absence d'ascite et d'autres symptômes d'augmentation de pression dans le système de la veine porte;

d) la présence ou l'absence d'hypersplénie, qu'il ne faut pas rapporter exclusivement à une augmentation de pression.

Quand on passe en revue les diverses formes connues de cirrhose, on peut établir trois types principaux, qui présentent chacun des sous-divisions, dans lesquelles il faut ranger les cas aberrants afin de maintenir l'unité du plan général.

SENATOR en arrive à établir la classification suivante, plus pratique que théoriquement motivée:

I. Atrophie portale (de LAËNNEC) granuleuse du foie (foie petit, ascite, pas d'ictère).

Comme formes aberrantes:

a) cirrhose portale du foie avec hypertrophie de l'organe;

b) cirrhose portale du foie avec ictère.

II. Cirrhose biliaire avec atrophie consécutive (ictère intense, pas d'hypersplénie, pas de symptômes de pression exagérée dans la circulation porte).

Comme forme aberrante:

a) cirrhose biliaire *avec* hypersplénie.

III. Cirrhose hypertrophique de HANOT avec ictère.

Cette dernière est la seule forme de cirrhose hypertrophique qui soit bien définie et bien caractérisée.

Et maintenant que nous savons combien les opinions des divers auteurs sur la pathologie et l'histogenèse de la cirrhose du foie diffèrent les unes des autres, il nous reste encore à discuter un point essentiel, sur lequel les auteurs ne sont pas moins en désaccord: je veux parler de l'étiologie de la cirrhose.

Conformément à l'idée absolument différente qu'elle se faisait de la genèse de la cirrhose hypertrophique et de la cirrhose atrophique du foie, l'école française, CHARCOT, CORNIL et HANOT en tête, a nécessairement admis que ces deux formes ont des causes étiologiques différentes.

Comme nous l'avons vu plus haut, CHARCOT admettait que la pression exagérée de la bile, résultant d'une stase biliaire, constitue la cause étiologique de la cirrhose hypertrophique. Pour la cirrhose atrophique, on lui a donné comme causes étiologiques un grand nombre d'agents nuisibles, dont le principal est l'alcool.

Plus tard GILSON a fait de la cirrhose provoquée par l'alcool une forme particulière, différente des autres cirrhoses et il en a donné une description spéciale sous le nom de „cirrhose alcoolique graisseuse".

ROSENSTEIN admet aussi des causes étiologiques différentes

pour la cirrhose hypertrophique et la cirrhose atrophique du foie. STADELMANN, au contraire, est d'avis que les causes sont les mêmes et que la principale d'entre elles est l'alcool, pour n'importe quelle forme. Après l'alcool, il admet en outre le rhumatisme, la thrombose de la veine porte, les maladies infectieuses aiguës, l'abus des drastiques, probablement aussi la tuberculose, certainement la malaria et la syphilis et puis encore un groupe de causes inconnues.

ACKERMANN, à la suite de WEGNER, parvint à provoquer une cirrhose chez des animaux, en leur administrant de l'arsenic et du phosphore et il considère la cirrhose ainsi produite comme absolument analogue à celle qui est déterminée par l'alcool et d'autres agents nuisibles quelconques; il est d'avis qu'elle résulte de la transformation des cellules hépatiques, qui est la conséquence de l'action de ces substances (inflammation parenchymateuse de WEIGERT).

ZIEGLER et OBOLENSKY nient l'influence de l'arsenic et du phosphore, parce qu'il leur a été impossible de produire une cirrhose expérimentale chez des animaux, auxquels il ont administré ces substances.

L'alcool lui-même commence déjà à perdre sa réputation d'agent par excellence de l'hépatite interstitielle chronique.

Antérieurement déjà, en expérimentant sur des animaux auxquels on administrait des alcooliques, on avait observé une dégénérescence graisseuse des cellules épithéliales du foie (et des reins), mais pas de cirrhose.

A part quelques recherches plus anciennes et que l'on n'avait d'ailleurs pas poussées bien loin, ce sont surtout MAGNAN, P. RUGE, PUPIER et surtout DUJARDIN-BEAUMETZ et AUDIGÉ, STRAUS et BLOCQ et enfin STRASSMANN qui, il y a dix ans, ont expérimenté avec l'alcool sur des animaux.

Tous arrivent à cette conclusion, qu'en faisant absorber chroniquement de l'alcool à des animaux, on produit chez eux une dégénérescence graisseuse des cellules hépatiques, mais que, contrairement aux conclusions de BRIEGER et SABOURIN, il ne s'ensuit pas une sclérose du foie.

Ces résultats, les recherches les plus récentes les confirment ou vont même plus loin encore.

LAFFITTE, dans sa thèse (1892), s'appuyant sur ses expériences à l'aide de l'alcool, croit pouvoir affirmer que „l'alcool porte son influence toxique uniquement sur la cellule hépatique, *laissant intacts les rameaux portes et le tissu conjonctif. Cette lésion est précisément tout le contraire de celle de la cirrhose atrophique*, l'hépatite de LAËNNEC étant caractérisée par la phlébite et la sclérose portes avec intégrité de la cellule hépatique."

Tandis que, selon ces expérimentateurs, l'alcool n'occasionne pas de sclérose du foie, BOIX dans sa thèse (1894) va plus loin encore. Dans son étude sur „le foie dyspeptique", il réussit à

produire des altérations cirrhotiques du foie au moyen de différents acides formés, dans des cas de dyspepsie, par l'estomac, tels que les acides valérianique, acétique, butyrique et lactique.

D'accord avec l'observation clinique, il arrive à ce résultat que plus d'une cirrhose du foie doit sa formation à des altérations chroniques de la muqueuse de l'estomac; mais en même temps ses expériences lui ont appris que lorsqu'il administrait les acides que nous venons de citer en les associant avec de l'alcool, la cirrhose ne se produisait pas ou du moins se déclarait avec beaucoup moins d'intensité.

Ce serait pousser la chose trop loin que de considérer, d'après ces seules expériences, l'alcool comme un préservatif contre la cirrhose, surtout comme l'usage prolongé de l'alcool peut occasionner un catarrhe chronique de l'estomac et, par cette voie, engendrer la cirrhose; mais la conclusion de toutes ces expériences est certainement que l'alcool n'a pas, en ce qui concerne la cirrhose hépatique, l'importance étiologique que les auteurs plus anciens lui attribuaient.

Nous pouvons résumer de la manière suivante ce que cet aperçu historique nous a appris.

Si nous voulons réunir dans le chapitre de la cirrhose du foie toutes les formes de l'inflammation chronique de cet organe qui occasionnent une néoformation de tissu conjonctif, nous voyons que nous devons réunir plusieurs formes de foies très différentes, des foies très petits, d'autres très volumineux et d'autres, enfin, très peu différents de la normale.

Dans toutes ces formes, nous observons une néoformation du tissu conjonctif intra- et extralobulaire; en général, dans les foies volumineux nous constatons surtout une hyperplasie plus marquée du tissu conjonctif intra- et extralobulaire; dans les foies diminués de volume, nous trouvons généralement une sclérose qui est surtout périlobulaire.

Nous voyons en outre tout un système de petits canaux biliaires néoformés et, enfin, nous constatons que dans un certain nombre de formes il existe de l'ictère et pas d'ascite, tandis que dans d'autres on trouve de l'ascite et pas d'ictère; mais, dans le plus grand nombre de cas, ces deux symptômes coexistent ou se succèdent.

Enfin nous devons admettre un certain nombre de facteurs étiologiques, dont quelques-uns sont absolument certains, dont d'autres ne doivent être considérés comme tels que provisoirement, tandis que dans un certain nombre de cas l'étiologie reste encore absolument obscure.

Sur tous les points que nous venons de signaler les opinions diffèrent beaucoup et il est bien permis de poser aux observateurs futurs les questions suivantes:

I. Peut-on, au point de vue clinique, anatomo-pathologique

ou étiologique établir une distinction nette entre les deux formes de la cirrhose hépatique, entre celle où le volume de l'organe est augmenté et celle où il est diminué?

II. Dans l'histogenèse de la cirrhose hépatique, que doit-on considérer comme primaire: l'altération du parenchyme ou celle du tissu interstitiel vascularisé?

III. Maintenant qu'il est bien établi que dans toutes les formes de cirrhose du foie on observe des tubes épithéliaux néoformés qui ressemblent à des canaux biliaires, d'où proviennent-ils? D'une métamorphose régressive ou aggressive des cellules hépatiques (KELSCH et KIENER) ou bien des canaux biliaires préexistants (ACKERMANN)?

IV. Quelle est l'origine du tissu conjonctif néoformé? Provient-il du tissu conjonctif qui entoure les canaux biliaires, à la suite d'une périangiocholite, ou bien du tissu conjonctif qui entoure les vaisseaux (tissu conjonctif périveineux ou périartériel), ou bien est il erroné de ramener à l'un de ces deux systèmes exclusivement la néoformation conjonctive dans certaines formes de cirrhose du foie?

S'il en est ainsi, ne doit-on pas considérer le tissu conjonctif qui se trouve normalement dans le foie comme la source de l'augmentation pathologique de ce tissu et ne doit-on pas attribuer la localisation de ce dernier à une cause plus profonde, qui dans chaque cas spécial change la nature de l'inflammation?

V. Nous rencontrons de l'ascite dans beaucoup de formes de la cirrhose du foie, surtout dans celles où le volume de l'organe est diminué, mais aussi dans beaucoup d'autres cas. Cette ascite doit, dans beaucoup de cirrhoses, être attribuée à une stase dans le district de la veine porte. Dans presque tous les traités nous voyons cette stase attribuée à la rétraction du tissu conjonctif néoformé, rétraction qui déterminerait la compression des ramifications de la veine porte et les rétrécirait successivement.

Comme il existe aussi de l'ascite en l'absence de toute rétraction dans le foie et qu'on ne peut toujours l'expliquer par la coexistence d'une péritonite chronique avec la cirrhose; mais comme, par contre, on trouve souvent dans le foie une prolifération intravasculaire du tissu conjonctif, on doit se demander si ce n'est pas cette oblitération vasculaire qui, par suite d'une réduction du district circulatoire de la veine porte, occasionne cette stase [1]). S'il en est ainsi, ne pouvons-nous pas considérer la cirrhose comme dépendant de cette oblitération des vaisseaux

---

1) Cette manière de voir, que M. le Prof. SIEGENBEEK VAN HEUKELOM m'a souvent communiquée comme étant la sienne, s'appuie entre autres sur ce fait, que cet observateur a constaté, que dans la cirrhose on peut demontrer des travées d'un fin stroma conjonctif vascularisé, qui s'étend directement du tissu conjonctif interlobulaire à la veine centrale. Il considère ce stroma comme une voie collatérale entre la large veine porte et l'étroite veine centrale, et destinée à compenser l'oblitération des capillaires intra-lobulaires.

et la transformation du parenchyme aussi bien que la néoformation du tissu conjonctif comme secondaires? Cette opinion, que partage le Prof. SIEGENBEEK VAN HEUKELOM, en se basant sur ses recherches sur le carcinome du foie avec cirrhose, nous conduit enfin à cette autre question: ne pouvons-nous pas attribuer à la même cause la néoformation du tissu conjonctif intra-lobulaire et extra-lobulaire, les rapporter toutes deux aux altérations des vaisseaux et prendre la localisation de ces dernières comme base de la forme de cirrhose en voie de développement?

La réponse à toutes ces questions est loin d'être faite.

Je me propose, par une étude histologique minutieuse de foies humains atteints de cirrhose, de contribuer à la solution de ces questions; je porterai spécialement mon attention sur la présence des canaux biliaires néoformés chez l'homme et j'établirai un rapprochement entre les résultats ainsi obtenus et ceux qui me seront fournis par l'expérimentation sur des animaux.

RECHERCHES FAITES SUR DES FOIES HUMAINS.

MATÉRIEL.

Les organes que j'ai étudiés proviennent tous du matériel du Laboratoire BOERHAAVE, qui lui-même est fourni par les autopsies que l'on y pratique on par des envois du dehors.

Mon plan était d'abord de n'étudier que la cirrhose diffuse; mais comme je voulais surtout m'occuper des canaux biliaires néoformés et que ceux-ci se rencontrent dans un grand nombre d'autres affections du foie, je résolus d'étendre mes recherches à quelques formes de cirrhose en foyers, de carcinome hépatique et d'ictère grave, où l'on a trouvé cette même formation de canaux.

L'ensemble des foies que j'ai examinés se répartit dans les six groupes suivants:

26 cas de cirrhose hépatique diffuse;

1 cas de cirrhose hépatique occasionnée par un calcul oblitérant le canal cholédoque;

3 cas de cirrhose en foyers, d'origine syphilitique;

4 cas d'atrophie aiguë du foie;

1 cas d'hyperplasie du tissu conjonctif du foie, à la suite d'une péritonite tuberculeuse.

Comme j'avais à rechercher toutes les circonstances dans lesquelles se produisent ces pseudo-canaux biliaires, j'aurais pu comprendre encore dans mes recherches certains cas d'atrophie par compression du foie, de périhépatite chronique, d'hyperplasie du tissu conjonctif du foie autour de corps étrangers ou dans des circatrices; mais j'ai jugé qu'il n'était pas nécessaire de faire ces recherches, parce que les six groupes que j'ai cités plus haut me fournissent un matériel suffisant et que de plus les modifications que je recherchais m'y sont offertes avec plus de netteté et d'intensité que dans les affections très localisées que je viens d'énumérer.

Chaque fois que j'ai pu trouver, dans les matériaux fournis par les autopsies pratiquées au Laboratoire BOERHAAVE du 1er Juillet 1892 au 1er Janvier 1895, des foies présentant ces affections localisées, je les ai examinés de nouveau avec un soin tout

particulier, en ce qui concerne les pseudo-canalicules biliaires et cette étude m'a convaincu que le processus y est absolument le même que dans la cirrhose ordinaire. Je me bornerai donc ici aux groupes précités.

Pour presque tous ces cas, l'histoire de la maladie m'a été fournie avec beaucoup d'empressement par les Professeurs ROSENSTEIN et NOLEN, que je remercie ici de tout coeur.

En me servant de ces données, j'ai pu dresser un tableau, dans lequel j'ai indiqué en résumé les constatations anatomo-pathologiques en regard des symptômes cliniques. On peut de cette façon se faire une idée générale de la question. Ce système a pour avantage, non seulement de faciliter le groupement des altérations histologiques et des symptômes cliniques, mais encore de montrer les connexions qui existent entre eux.

Voici quel a été le mode de traitement des préparations: les morceaux de foie ont été fixés surtout par l'alcool, plus rarement (et alors nous l'indiquerons spécialement) par les liquides de FLEMMING ou de MÜLLER; cette opération était suivie d'un lavage à l'eau, puis du durcissement dans l'alcool. Plusieurs fragments furent directement débités en coupes, qui furent colorées au carmin boracique, tandis que de petits fragments de tous les organes furent inclus dans la celloidine et les coupes obtenues ensuite colorées par la double coloration de l'hématoxyline et de l'éosine.

Le premier mode de traitement présente cet avantage que par la coloration et le lavage les coupes se désagrègent parfois. Or, par le fait même de cette désagrégation on voit mieux les éléments isolés que lorsque l'inclusion a maintenu en place toutes les cellules.

Le second mode de coloration est spécialement favorable à l'étude du foie, parce que l'éosine donne au protoplasme des cellules hépatiques une teinte rouge-foncé particulière, qui permet de distinguer facilement les cellules hépatiques disséminées isolément dans le tissu conjonctif, les vaisseaux sanguins, les canaux biliaires etc.

RECHERCHE HISTOLOGIQUE DE L'ORIGINE DES CANALICULES BILIAIRES NÉOFORMÉS.

Lorsque l'on doit se faire une opinion sur une question pathologique, il est avant tout nécessaire de bien se représenter l'état que présente, dans les conditions normales, l'organe que l'on veut étudier.

La première question qui se présente donc lorsque l'on veut étudier l'hyperplasie pathologique des canaux biliaires est, à mon avis, la suivante:

Comment se présentent dans le foie normal les plus fines ramifications des canaux biliaires?

Pour chercher à répondre à cette question, on peut suivre deux voies différentes.

En premier lieu, on peut chercher à la résoudre en se livrant à une étude histologique de foies bien préparés. Mais cette étude ne peut être suffisante, si l'on s'adresse, pour l'entreprendre, à des foies provenant de cadavres humains, autopsiés au moins six heures après la mort.

On voit bien çà et là dans les trabécules hépatiques une petite fente ou un petit orifice, mais on ne saurait décider si cet orifice ou cette fente est délimitée immédiatement par les cellules hépatiques, ou bien si elle présente une paroi propre, formée elle-même soit par des cellules, soit par une membrane sans structure; ce qui est certain, c'est que dans ces conditions on ne voit pas de paroi propre.

C'est ainsi que l'on est amené à avoir recours à la seconde méthode d'étude, qui consiste à rendre artificiellement apparents les plus fins canaux biliaires, en les injectant avec l'une ou l'autre matière colorante. Cette méthode n'étant praticable que sur des foies frais et encore chauds, c'est-à-dire immédiatement après la mort de l'individu, on est donc forcé de faire ses recherches sur des foies d'animaux.

En 1864, M. le Prof. MAC GILLAVRY, au Laboratoire de LUDWIG, a injecté des foies de chiens et de lapins, à l'aide d'une solution de bleu de Berlin. Sous une pression de 20 à 30 mm. de mercure, il parvint à injecter une partie d'un système de canalicules intra-lobulaires.

Il apparut consister en un système capillaire clos, formé par de très fins canalicules, communiquant les uns avec les autres et délimités par une membrane hyaline sans structure. Ces canalicules, entourés par des cellules hépatiques, n'offrent aucun rapport déterminé avec le système vasculaire sanguin du foie.

Déjà précédemment, GERLACH [1]), BUDGE [2]) et ANDREJEVIC [3]) avaient décrit des capillaires biliaires comme constituant les dernières terminaisons des canaux biliaires.

Il n'a jamais été établi que les capillaires biliaires eussent une paroi propre de nature cellulaire.

Avant de pratiquer des injections dans des foies pathologiques chez des animaux, j'ai aussi injecté au bleu de Berlin [4]), immédiatement après la mort, les canaux biliaires d'un certain nombre de lapins sains.

Lorsque l'injection était bien réussie, voici ce que j'ai observé.

1°) Un système de tubes fins, allant de la périphérie au centre du lobule et situés au milieu des trabécules hépatiques; ces tubes

---

1) Gewebelehre 2te Auflage.
2) Archiv für Anat. Phys. und Wissensch. Medizin. 1859.
3) Sitzungsberichte d. K. Akad. der Wissensch. Bd. XLIII. Abth. I. 1861.
4) J'indiquerai la technique que j'ai suivie, lorsque je décrirai mes expériences.

ne se mettent nullepart en contact avec les capillaires sanguins.

Ils sont disposés radiairement, présentent de nombreuses anastomoses et se continuent ainsi, en beaucoup d'endroits, avec

2°) un système de capillaires, qui entourent partout, comme d'un réseau, les cellules hépatiques, de telle sorte que les mailles de ce réseau ne sont occupées que par une seule cellule hépatique. Ces dernières dispositions, je les ai retrouvées dans les figures de M. le Prof. MAC GILLAVRY.

Dans la description de cet auteur il est parfaitement établi que ces tubes ne *peuvent* être autre chose que des capillaires biliaires. Il mentionne que ces capillaires biliaires ont un trajet très irrégulier relativement à celui des vaisseaux sanguins, de telle sorte qu'un certain nombre d'entre eux se mettent en contact avec les capillaires sanguins [1]).

Le premier système que j'ai mentionné est nettement visible lorsque la coupe intéresse le lobule perpendiculairement à la veine centrale, tandisque pour observer le second système il faut que la coupe soit transversale ou oblique par rapport à la première et qu'en outre on soit assez heureux pour tomber sur un endroit où le nombre des anastomoses est assez considérable [2]).

Mais je n'ai pu acquérir une conviction en ce qui concerne la paroi propre sans structure des capillaires biliaires. J'ai bien vu qu'une très mince zône, plus ou moins transparente, sépare leur lumière des cellules hépatiques; mais je crois qu'il faut considérer cette zône comme étant la couche la plus externe, différenciée, des cellules hépatiques délimitantes, c'est-à-dire le soi-disant exoplasme. En voici les motifs:

1°) Là où les cellules hépatiques étaient tombées, détachées, je n'ai vu nullepart la paroi sans structure restée en place.

2°) En beaucoup d'endroits le liquide injecté passait des capillaires biliaires dans les cellules hépatiques par de petits ramuscules renflés, où l'on ne pouvait distinguer la moindre trace d'une paroi hyaline. Ce fait ne concorde pas avec la présence d'une paroi hyaline continue, délimitant un système capillaire clos.

3°) La limite entre cette zône réfringente et la cavité du capillaire est beaucoup plus nette qu'entre cette zône et le protoplasme de la cellule hépatique.

On peut encore rendre apparent le trajet des capillaires biliaires par la méthode de GOLGI, qui remplit d'un précipité d'argent les cavités glandulaires en général.

Dans la dernière édition du traité de STÖHR, on trouve de

---

1) Comme je n'ai pas injecté en même temps, dans le même foie, les vaisseaux sanguins et les capillaires biliaires, je ne puis donner aucun renseignement personnel sur les rapports réciproques de ces deux systèmes de canalicules.

2) Cette description concorde d'ailleurs parfaitement avec celle que donne STÖHR, dans la 3ème édition de son Traité, du trajet des plus fins canaux biliaires.

très belles figures obtenues en traitant de la sorte des foies frais d'animaux; il n'y est pas non plus fait mention de l'existence d'une paroi propre des capillaires biliaires.

Cette méthode ne peut être appliquée à l'étude de foies humains, parce qu'on ne peut l'employer que pour des organes absolument frais; cependant un état pathologique nous vient en aide: je veux parler de la stase biliaire, où nous avons pour ainsi dire affaire à une injection naturelle des voies biliaires. Lorsqu'on étudie des foies ainsi atteints et que la direction des coupes est heureuse, on remarque un grand nombre de trabécules hépatiques, coupés transversalement, qui montrent en leur milieu une lumière, occupée par une petite masse très réfringente, verdâtre, qui est de la bile stasiée. Or là on ne voit pas de limite entre la bile et les cellules hépatiques, soit sous forme d'une mince couche sans structure, soit sous forme d'une paroi cellulaire.

Résumons maintenant les résultats de ces observations.

Si l'on injecte les voies biliaires dans des foies frais d'animaux, à l'aide d'une solution aqueuse de bleu de Berlin, ou bien si, par la méthode de GOLGI, on arrive à remplir d'un précipité d'argent la lumière des canaux biliaires, on constate que les dernières ramifications des canaux biliaires courent entre les cellules hépatiques et sont entourées de toutes parts par ces cellules hépatiques qui, grâce à une modification spéciale de la couche externe de leur protoplasme, leur forment une limite nette. On ne peut considérer ces dernières ramifications des canaux biliaires comme des capillaires constituant des tubes à paroi propre [1]).

L'étude des foies humains à l'état de stase biliaire, où les voies biliaires se distinguent plus nettement que dans l'organe sain, ne montre même plus l'existence de la bordure, soi-disant sans structure dont nous avons signalé l'existence sur la face des cellules hépatiques qui délimite les capillaires biliaires.

Je crois donc pouvoir conclure que les dernières ramifications des canaux biliaires, chez l'homme, n'ont pas de paroi propre. Pour ce qui regarde les rapports existant entre les canaux biliaires interlobulaires et les capillaires biliaires, je me bornerai à dire que mes préparations injectées montrent que certains capillaires, situés au voisinage du tissu conjonctif périlobulaire, débouchent directement dans de petits canaux biliaires qui courent à la limite du lobule. Je n'ai jamais vu de canaux collecteurs, recueillant la bile d'un certain nombre de trabécules hépatiques pour la déverser dans les dernières ramifications des

---

1) Lorsque dans la suite je parlerai de capillaires biliaires, j'aurai exclusivement en vue ces lumières siégeant dans les trabécules hépatiques et par lesquelles est éliminée la bile.

canaux biliaires interlobulaires [1]). La seule modification que l'on observe dans les trabécules hépatiques à la périphérie des lobules consiste en ce que, çà et là, avant de déboucher dans les canaux biliaires interlobulaires, ils prennent plus ou moins une forme tubuleuse (v. p. 74).

Si nous passons maintenant de ces canalicules biliaires normaux aux pseudo-canalicules biliaires observés dans la cirrhose et dans d'autres affections, nous nous trouvons en présence d'un certain nombre de controverses, que l'on ne peut mieux établir qu'en réunissant en quelques questions tous les points dont elles font l'objet.

Mais auparavant, je pense qu'il sera utile d'en exposer brièvement l'histoire. Le lecteur qui serait désireux d'en lire un aperçu historique étendu, le trouvera dans la bibliographie et entre autres dans le travail de VICTOR HANOT intitulé: La cirrhose hypertrophique avec ictère chronique, p. 140 à 152.

C'est en 1874, dans les Archives de Physiologie, que CORNIL signala pour la première fois la présence de canalicules biliaires néoformés dans des foies atteints de cirrhose; mais il indiqua tout spécialement qu'on les rencontre surtout dans la cirrhose hypertrophique. L'année suivante, dans une séance de la Société des hôpitaux. il insista de nouveau sur l'importance qu'il attachait à leur présence dans la cirrhose hypertrophique et déclara qu'ils sont surtout abondants lorsqu'il se produit beaucoup de bile. A la suite de cette communication l'attention fut vivement attirée sur ces formations épithéliales; aussi l'observation et la description de ces canaux dans d'autres cas d'hépatite se succédèrent rapidement.

Dans leur travail classique sur la ligature du canal cholédoque, CHARCOT et GOMBAULT soutiennent aussi que la prolifération des canalicules biliaires interlobulaires constitue une des plus importantes altérations anatomiques de la cirrhose hypertrophique.

Mais ces canaux biliaires néoformés furent aussi observés dans d'autres cirrhoses. CORNIL lui-même et plus tard WEGNER, VON WINIWARTER, LIEBERMEISTER, ACKERMANN, LITTEN, BRIEGER, A. THIERFELDER, KELSCH et KIENER, MORIN, FRIEDLÄNDER, SIMMONDS et autres les ont trouvés dans toutes les formes d'hépatite interstitielle. ZENKER, WALDEYER et CORNIL les ont observés aussi dans l'atrophie aiguë et dans l'intoxication du foie par le phosphore.

MANGELSDORF dit les avoir constatés dans tous les foies al-

1) Le nombre énorme des anastomoses entre les capillaires biliaires explique parfaitement, à mon avis, comment il est possible que la bile provenant de tant de trabécules hépatiques puisse s'éliminer par le petit nombre de débouchés dont dispose un lobule. Une fois passée de la cellule hépatique dans un capillaire biliaire, la bile trouve tant de voies ouvertes que, par la simple augmentation de pression occasionnée par l'inspiration, elle est facilement chassée du lobule dans les canaux biliaires.

cooliques qu'il a pu étudier, dans la cirrhose syphilitique, dans la cirrhose qui apparait en cas de péritonite tuberculeuse et d'atrophie du foie par compression.

Même dans la cirrhose de LAËNNEC („cirrhose vulgaire" des Français), on a trouvé ces canalicules néoformés, quoiqu'en plus petit nombre que dans la cirrhose hypertrophique. Enfin, NEISSER, de Leipzig, les a observés en grand nombre dans des foyers inflammatoires aseptiques, dont il provoqua la formation en injectant dans le foie une goutte d'huile de crotone.

On est donc d'accord pour admettre qu'ils se présentent dans toutes les altérations du foie qui se caractérisent par une néoformation de tissu conjonctif ainsi que dans les foies atteints d'atrophie aiguë.

Nous pouvons donc nous poser les questions suivantes:

A. Puisque dans tous les processus interstitiels du foie et dans les atrophies aiguës de cet organe on trouve des canalicules biliaires néoformés, mais que leur nombre et leur disposition diffèrent beaucoup suivant les formes de cirrhose, ne peut-on pas, dans l'un des points que nous allons énumérer, trouver une indication qui nous fasse connaître les conditions nécessaires à leur production?

1°) l'étiologie de l'affection du foie;

2°) sa durée;

3°) la présence ou l'absence de stase biliaire ou d'ictère [1]);

4°) la forme de la cirrhose et notamment la localisation du tissu conjonctif néoformé;

5°) les altérations des cellules hépatiques et notamment la façon dont ces éléments réagissent vis à vis de l'agent nuisible qui est la cause de la maladie.

B. D'où proviennent-ils?

1°) des canaux biliaires interlobulaires préexistants?

2°) des soi-disant capillaires biliaires?

3°) des trabécules hépatiques?

C. Quel est leur rôle et que deviennent-ils?

1°) servent-ils à la secrétion?

2°) ou bien à l'excrétion?

3°) sont-ils des formations passagères?

Pour répondre à la première de ces questions, je puis renvoyer au Tableau, qui se trouve à la fin du présent travail.

Il nous montre que nos connaissances relatives à l'étiologie des cirrhoses du foie ne sont pas encore très étendues. Nous constatons en outre que pour les formes, telles que les deux cirrhoses produites par l'alcool, dont nous connaissons quelque chose rela-

---

1) C'est à dessein que j'ai ici séparé la stase biliaire et l'ictère, parce qu'il n'y a pas nécessairement ictère là où il y a stase biliaire. L'existence ou l'absence de l'ictère dépend de la résorption de la bile par les voies lymphatiques dans le foie. Lorsque cette résorption n'est pas entravée on observe, en effet, un ictère généralisé; dans le cas contraire, nous avons uniquement à faire à un ictère du foie. (Voir STADELMANN, *Der Ikterus*).

tivement à l'une de leurs causes étiologiques probables, il se fait que dans l'une de ces formes on observe de nombreux canalicules biliaires néoformés, tandis que dans l'autre, il ne s'en forme que très peu. On peut en dire autant des trois cirrhoses qui dépendent de la syphilis. Si je fais observer en outre que même là où l'anamnèse d'une maladie nous signale l'abus des boissons alcooliques, on n'a pas encore le droit d'attribuer à l'alcool la formation de la cirrhose, et que les expériences entreprises sur les animaux, dans le but d'étudier l'étiologie de la cirrhose du foie, n'ont eu pour résultat que d'augmenter encore les controverses sur ce sujet [1]), alors je crois pouvoir affirmer, non sans raison, que dans l'étiologie de la maladie nous ne pouvons trouver aucune indication relativement aux conditions dans lesquelles s'accomplit cette hyperplasie des canalicules biliaires.

Pour ce qui regarde la question A, 2⁰, c'est-à-dire l'influence de la durée du processus, je puis répondre qu'en général cette influence ne peut être déterminée avec certitude.

D'abord il est très difficile de dire, même *approximativement*, quand le processus a commencé, parce que les malades ne se font soigner que quand les symptômes ont pris une allure inquiétante; en second lieu, c'est difficile parce qu'il y a des cirrhoses très avancées qui restent tout à fait latentes et que très probablement il y a pour *chaque* cirrhose une période de longue durée qui évolue sans symptômes.

Pour autant que l'on puisse s'appuyer sur ce que nous apprend notre Tableau et pour autant que l'on puisse invoquer comme argument une considération théorique de la question, je crois pouvoir dire qu'en général une longue durée, correspondant par conséquent à une évolution lente du processus, détermine aussi la néoformation d'un plus grand nombre de canalicules biliaires. Ainsi nous voyons que, dans les deux cas de cirrhose dûs à l'alcool, celui dont les symptômes ont été apparents pendant quatre ans *après* la période latente, est aussi celui qui nous a montré le plus de canalicules biliaires. L'autre, qui a évolué entièrement d'une façon occulte, n'en présentait que très peu.

On pourrait peut être objecter le cas n⁰ XIII, autopsie n⁰ 2 du cours 1889/90, dont l'histoire de la maladie nous prouve que les troubles ont duré sept ans, et où cependant nous n'avons presque pas trouvé de canalicules biliaires néoformés; mais je dois faire remarquer que de ces sept années, il n'y en a eu que deux pendant lesquelles le malade ait manifesté des symptômes d'une affection du foie (sensation de fatigue et de lourdeur dans l'abdomen), tandis que pendant les cinq autres, on a remarqué seulement des sueurs nocturnes, qui ne peuvent être considérées comme un symptôme d'une affection hépatique.

---

1) Voir la partie expérimentale de cette dissertation.

Pour le reste, notre Tableau n'est pas en désaccord avec la réponse générale que nous avons donnée à cette deuxième question. C'est encore la réponse la plus convenable que je puisse déduire des données sur cette question, étant donnés le grand nombre de cas dont la durée est absolument restée douteuse et l'incertitude des autres cas, dont la durée était connue.

Pour ce qui regarde l'hyperplasie des canalicules biliaires dans l'atrophie aiguë, je renvoie à la p. 73 et suivantes.

Quant à la troisième question, l'influence de la stase biliaire ou de l'ictère, je puis y répondre avec certitude: la stase biliaire ne joue aucun rôle dans la néoformation des canalicules biliaires.

Il y a des auteurs qui prétendent que les canalicules biliaires néoformés se rencontrent surtout dans les cas où l'on observe un ictère intense, ou plus exactement une stase biliaire intense.

CORNIL fut le premier à défendre cette manière de voir et il y ajouta même l'hypothèse que ces canalicules biliaires néoformés, non seulement éliminent la bile secrétée, mais pourraient même produire de la bile.

Les observateurs qui lui ont succédé, et surtout CHARCOT et GOMBAULT avec les adeptes de l'école française, qui regardaient ces canalicules biliaires néoformés comme se produisant surtout et en plus grand nombre dans la cirrhose hypertrophique avec ictère et qui considéraient longtemps la cirrhose par stase biliaire comme la seule cirrhose hypertrophique, étaient d'accord avec CORNIL.

Mais lorsque l'on eût constaté que la cirrhose hypertrophique et la cirrhose par stase biliaire n'étaient pas identiques, quand on eût trouvé dans d'autres affections du foie des canalicules biliaires néoformés en plus ou moins grand nombre, on dut modifier cette manière de voir et l'on maintint seulement que cette néoplasie se produisait surtout dans la cirrhose hypertrophique avec ictère.

Mais même l'auteur qui a jeté le plus de lumière sur la question de la cirrhose hypertrophique, VICTOR HANOT, dit dans son dernier travail sur la cirrhose hypertrophique avec ictère chronique: „loin d'être l'apanage exclusif de la cirrhose hyper-„trophique, ces canalicules se voient trop fréquemment dans les „autres affections pour qu'on puisse leur assigner un rôle prépon-„dérant dans le processus pathologique que j'étudie. Ils se mon-„trent ici comme là sous l'influence des mêmes causes". Et j'ajouterai que parmi ces „mêmes causes", on ne *peut* comprendre l'ictère ou la stase biliaire, puisque dans d'autres affections, où il existe aussi de nombreux canalicules biliaires néoformés, on ne trouve aucune trace de stase biliaire.

ACKERMANN a prétendu, il n'y a pas longtemps, qu'il existe réellement une relation entre la néoformation des canalicules biliaires et la stase biliaire; mais mes recherches m'ont démontré que ce ne peut être le cas.

Notre Tableau déjà montre immédiatement qu'il n'y a pas la

moindre connexité entre la présence de l'ictère et l'existence de canalicules biliaires néoformés. On n'observe pas ces canalicules néoformés les plus nombreux lorsque l'ictère est le plus intense et de plus longue durée; par contre, ces formations ne font pas défaut dans d'autres organes où il n'y avait pas d'ictère; enfin, on en a rencontré en très petit nombre dans une couple de foies, alors que de l'ictère s'était montré assez longtemps.

(Comparer Nos III, VI, VII; IX, X, XII, XIII; XIV et XV).

Des trois foies syphilitiques, où il n'y avait pas trace de stase biliaire, deux montrent des canalicules biliaires néoformés dans les parties atteintes et l'un d'entre eux même nous les montre en très grand nombre (N°. XX).

Des trois cas de carcinome primaire du foie, deux ont été accompagnés d'ictère.

De ces deux cas, celui qui était accompagné de l'ictère le plus intense ne présentait presque pas d'augmentation du nombre des canalicules biliaires, tandis que précisément le foie du patient qui n'offrait pas d'ictère, les montrait un grand nombre; quant au troisième, il en avait beaucoup moins.

Il en est un peu autrement en ce qui concerne les canalicules biliaires néoformés dans les cas d'atrophie aiguë du foie [1]).

Mes études histologiques de quatre foies atteints d'atrophie aiguë m'ont conduit à cette conclusion que l'on ne peut établir une analogie complète entre les canalicules biliaires néoformés dans cette affection et les pseudo-canalicules biliaires de la cirrhose du foie.

Leur forme aussi bien que leur groupement sont différents et si, en même temps, on songe que le temps, pendant lequel ils peuvent se développer, est beaucoup plus court que pour les autres altérations du foie que nous prenons en considération ici, il devient alors évident que l'on ne *peut* pas s'attendre à y rencontrer les mêmes dispositions.

En ce qui concerne leur forme, ils n'affectent pas, comme on le constate si souvent pour les pseudo-canalicules biliaires, la forme de petits cordons, formés par des cellules plates, dont le grand axe, de même que celui de leurs noyaux fortement colorés, est parallèle à la direction du canalicule lui-même; ils constituent toujours, au contraire, de petits tubes, formés par des cellules cubiques pourvues d'un noyau arrondi et de coloration foncée. Ils ne sont pas non plus, comme les pseudo-canalicules biliaires, disposés en un réseau à larges mailles ou placés circulairement autour d'un lobule, loin des gros canaux biliaires; mais on les trouve là où l'atrophie des cellules hépatiques est la plus intense et même là où l'on ne distingue plus rien de la structure nor-

1) La question de savoir à quoi l'on doit attribuer l'ictère dans l'atrophie aiguë du foie est loin d'être résolue encore et il serait impossible pour le moment d'indiquer une relation quelconque entre cet ictère et l'existence de canaux biliaires néoformés. Sur l'ictère dans l'atrophie aiguë du foie, lire: STADELMANN, *Der Ikterus*.

male du foie; ils sont groupés côte à côte autour d'un canal biliaire de calibre ordinaire, dans les derniers prolongements de la capsule de GLISSON. Ils sont disposés autour de ce canal biliaire interlobulaire comme dans une grappe de raisin les petits pédoncules qui supportent les grains sont disposés par rapport à la tige principale de la grappe; c'est ce qui a fait croire qu'ils se formeraient par bourgeonnement des canaux biliaires interlobulaires.

Il est encore à remarquer que, tandis que dans la cirrhose, les canalicules biliaires néoformés se trouvent toujours logés dans du tissu conjonctif néoformé, ici on les observe autour des canaux biliaires interlobulaires, dans le tissu conjonctif périlobulaire et jamais dans du tissu conjontif néoformé.

M. le Prof. SIEGENBEEK VAN HEUKELOM, qui lui-aussi a étudié ces préparations, est d'avis que ces petites formations en forme de bourgeons naissent par transformation de ces parties des trabécules hépatiques qui constituent la transition entre les canaux biliaires interstitiels et les trabécules hépatiques normaux, et je suis convaincu que c'est réellement le cas [1]).

Dans le foie normal on voit parfois au bord des lobules la section de tubes formés par des cellules hépatiques, mais qui se distinguent des autres en ce que leurs noyaux se trouvent situés vers la base des cellules et qu'elles sont elles mêmes disposées circulairement autour d'une mince lumière. Ces éléments tubuleux forment la transition entre les trabécules hépatiques normaux et les canaux biliaires interlobulaires. Ce sont ces parties de transition que l'on rencontre à la périphérie de tous les lobules, mais qui ne sont pas toujours visibles, parce que pour cela il faut que la direction de la coupe soit très favorable, ce sont, dis-je, ces parties de transition qui, dans l'atrophie aiguë, persistent, alors que la destruction des cellules hépatiques se fait sur une grande échelle, et qui se transforment en les tubes que nous avons décrits plus haut. En beaucoup d'endroits on voit encore leur continuité avec le trabécule hépatique en voie d'atrophie; leur disposition autour des canaux biliaires interlobulaires concorde si bien avec le débouché des trabécules hépatiques dans les canaux biliaires tel qu'on le voit dans les préparations injectées du foie normal, et l'on voit si rarement des indices de prolifération dans les canaux biliaires interlobulaires, que je vois dans cet ensemble de faits des preuves certaines du bien-fondé de ma manière de voir.

Etant donné que dans l'atrophie aiguë du foie les pseudo-canalicules biliaires existent, mais sous une autre forme et sous une autre disposition que dans la cirrhose; étant donné, d'autre part, que l'ictère dans cette affection est d'origine inconnue (ce qui n'est pas le cas dans les cirrhoses), il est impossible de déduire,

---

1) Voir aussi Travail VI de ce recueil.

de la concomitance de ces deux phénomènes, aucune conclusion relative à leurs rapports génétiques.

De ce que je viens de dire je crois donc devoir conclure que la réponse à la question qui nous occupe est absolument négative.

Quant à la quatrième question: Existe-t-il une relation entre la présence des pseudo-canalicules biliaires et la forme de la cirrhose?, je puis, à un point de vue, fournir certaines données.

Les anciens auteurs avaient naturellement, à ce sujet, une opinion toute différente de la nôtre. Il est inévitable qu'une nouvelle façon d'envisager la genèse et le développement de la cirrhose a dû avoir pour conséquence de modifier aussi la manière de voir sur les rapports qui existent entre la cirrhose et la néoformation des canalicules biliaires.

CORNIL, CHARCOT et GOMBAULT ainsi que les autres observateurs de l'école française qui, comme nous l'avons vu, considéraient comme identiques la cirrhose hypertrophique et la cirrhose par stase biliaire et qui considéraient les pseudo-canalicules biliaires comme propres surtout, quoique pas exclusivement, à cette forme de la cirrhose, appelaient insulaire et unilobulaire ce processus de néoformation du tissu conjonctif, par opposition à la cirrhose annulaire et multilobulaire, nom sous lequel ils désignaient la „cirrhose vulgaire de LAËNNEC".

La troisième forme „la cirrhose péricellulaire" était celle qui résulte de la syphilis et spécialement de la syphilis congénitale des nouveau-nés.

Ils considéraient donc la néoformation des canalicules biliaires comme appartenant avant tout à la forme insulaire ou unilobulaire de l'hyperplasie conjonctive et croyaient qu'elle est beaucoup plus réduite dans la cirrhose atrophique de LAËNNEC.

Lorsque plus tard on sépara la cirrhose unilobulaire de la cirrhose par stase biliaire et que l'on considéra la néoformation des canalicules biliaires comme un phénomène général, on laissa à l'arrière-plan toute la question des relations existant entre la forme de la cirrhose et l'hyperplasie des pseudo-canalicules biliaires. La seule opinion qui ait conservé quelque lien avec les anciennes idées, est celle qu'émit, en 1889, ACKERMANN, lorsqu'il prétendit que la néoplasie conjonctive est la condition sine qua non de la formation de ces néo-canalicules. Lorsqu'il parle de la genèse de ces canalicules (et nous y reviendrons plus loin) et les fait naître par prolifération de l'épithélium des canaux biliaires interlobulaires dans les capillaires biliaires dilatés (sic), après atrophie ou disparition des cellules hépatiques, il ajoute:

„Ein solches Vorwuchern geschieht *aber*, soweit wenigsten „meine Beobachtungen reichen, *erst*, wenn an die Stelle der die „erweiterten Gallencapillaren umschliessenden Leberzellen *neu-„gebildetes Bindegewebe* getreten ist, *dann aber auch immer*.

„Denn einerseits finden sich epitheltragende dilatirte Gallen-

„capillaren oder, was dasselbe bedeuten würde, neugebildete „Gallenkanälchen nicht im Inneren der noch intacten Acini, „andererseits kommen dilatirte Gallencapillaren ohne Epithel „nicht in den neugebildeten interacinösen Bindegewebe vor".

Je me rallie entièrement à l'idée que l'on ne rencontre les canalicules biliaires néoformés que là où s'est néoformé du tissu conjonctif dans le foie; pour le reste je renvoie, en ce qui concerne la genèse des capillaires biliaires à la réponse à la deuxième question du groupe B (v. p. 78 et suivantes).

Au sujet de la réponse à la question que nous venons de traiter, j'ai encore à faire remarquer ce qui suit.

Bien qu'il soit certain qu'une néoformation de tissu conjonctif soit nécessaire pour l'hyperplasie des canalicules biliaires, cela ne prouve nullement que toute néoformation de tissu conjonctif dans le foie doivent s'accompagner d'une hyperplasie de ces formations.

Il me semble plutôt qu'il y a un mode déterminé d'hyperplasie du tissu conjonctif dans le foie, qui n'entraine que très peu ou pas d'hyperplasie des canalicules biliaires.

Parmi les foies que j'ai examinés il y en a quelques uns qui montrent, dans tout l'organe, un commencement de néoplasie conjonctive dans les capillaires des lobules. On voit partout les cellules endothéliales des capillaires se gonfler, faire saillie dans la lumière et former une substance intercellulaire finement fibrillaire jusqu'à ce qu'enfin, en beaucoup d'endroits, la lumière du capillaire se trouve complètement obstruée par ce tissu (Pl. XXIII, fig. V).

Le plus bel exemple nous en est fourni par le foie de l'autopsie n°. II (autopsie 109 du cours de 1893/94), bien que ceux des nos III, VIII et XVI nous montrent aussi ce phénomène.

Cette néoplasie conjonctive intra-capillaire se présente, en une plus ou moins grande mesure, dans toutes les cirrhoses, ainsi que M. le Prof. SIEGENBEEK VAN HEUKELOM l'a fait ressortir dans sa thèse pour le doctorat [1]); mais les foies dans lesquels elle se produit uniformément dans tout l'organe et sur une très grande échelle, sans qu'il y ait en même temps une augmentation notable du tissu conjonctif périlobulaire, sont relativement rares. Et c'est précisément dans ces foies que l'on constate en très peu de places seulement une légère augmentation du nombre des canalicules biliaires.

Les trabécules hépatiques entourés de toute part d'un tissu conjonctif finement fibrillaire ne montrent aucune tendance à se transformer en capillaires biliaires; mais on voit autre chose. Il est à remarquer en effet que non seulement aux bords des lobules, mais encore en leur centre, on voit les trabécules hépatiques prendre la forme de tubes. Sur une coupe transversale, on constate que les cellules hépatiques se disposent régulièrement et

1) Voir le Travail IV de ce recueil.

radiairement autour d'une fine lumière, pendant que leurs noyaux sont situés à leur base (Pl. XXIII, fig. IV).

Le même phénomène a été observé par M. le Prof. SIEGENBEEK VAN HEUKELOM dans les cas de carcinome primaire du foie avec cirrhose [1]), qu'il a étudiés et décrits, et plusieurs des foies que j'ai examinés présentaient aussi cette altération des trabécules hépatiques. Aucun de ces organes ne montrait cependant aussi nettement ce phénomène que ceux où apparaissait cette sclérose intracapillaire diffuse que j'ai décrite plus haut.

Je n'ai pu découvrir aucune relation entre l'hyperplasie des canalicules biliaires et ce changement de structure des trabécules hépatiques.

J'en arrive ainsi tout naturellement à la dernière question de ce groupe: Existe-t-il une relation entre l'augmentation du nombre des canalicules biliaires et l'altération des cellules hépatiques?

Au premier abord il pourra sembler étrange que j'aie posé cette question; mais comme mon opinion est, ainsi qu'on le verra, que les pseudo-canalicules biliaires sont en relation directe avec les trabécules hépatiques, je ne puis passer sous silence une hypothèse, suivant laquelle des altérations éventuelles des cellules hépatiques pourraient ici avoir une influence.

Mes recherches m'ont appris qu'il n'existe pas de relation directe. Je puis dire qu'en général, si les cellules hépatiques sont dans de bonnes conditions, il y a plus de chance pour qu'il se produise une augmentation du nombre des canalicules biliaires de même qu'une dégénérescence graisseuse des cellules diminue cette chance. Un coup d'oeil sur notre Tableau pourra nous en convaincre.

Dans les nos XXX, XXII, XI et I, où les cellules présentaient une dégénérescence graisseuse nette, l'hyperplasie des canalicules biliaires était faible ou nulle.

D'accord avec ce que nous avons dit plus haut (p. 71), j'ajouterai que là où la dégénérescence des cellules hépatiques est très intense, la chance et l'occasion pour la formation de nouveaux canalicules biliaires diminuent parce que le processus dure plus longtemps, c'est-à-dire qu'il évolue plus lentement.

Mais je ne puis voir dans la situation et la structure des cellules hépatiques aucune relation directe avec l'apparition de nouveaux canalicules biliaires.

Je ne puis abandonner cette question sans parler d'un fait que je n'ai pu retrouver dans la bibliographie, mais sur lequel M. le Prof. SIEGENBEEK VAN HEUKELOM a attiré mon attention lors de ses recherches sur le carcinome primaire du foie avec cirrhose et que j'ai constaté dans plusieurs de mes cas de cirrhose.

Je veux parler d'une sorte de disposition en colonnes des

---

1) Voir le Travail XXV de ce recueil.

trabécules hépatiques. Tandis que dans les circonstances ordinaires les trabécules hépatiques sont dirigés plus ou moins radiairement et convergent vers le centre (veine centrale) du lobule, il arrive, dans certaines cirrhoses, qu'ils sont disposés parallèlement les uns aux autres, qu'ils sont très larges et hypertrophiés et se trouvent insérés, par une large base, perpendiculairement sur une bande de tissu conjonctif périlobulaire hyperplasié, qui sépare deux lobules. On voit parfois six, sept, et même plus, de ces larges travées cellulaires, très allongées et rectilignes, se dirigeant vers le centre du lobule hépatique, où elles se continuent insensiblement avec les trabécules hépatiques sinueux ordinaires. Les cellules de ces colonnes sont, surtout au voisinage immédiat du tissu conjonctif périlobulaire, très volumineuses et leurs noyaux sont disposés sans ordre à leur intérieur.

J'ai observé nettement cette formation en colonnes dans le foie du N°. II; M. le Professeur SIEGENBEEK VAN HEUKELOM l'a constatée dans deux des trois cas d'adénome primaire avec cirrhose qu'il a étudiés [1]) (v. fig. III, Pl. XXIV).

Nous abordons maintenant la question très-intéressante:

D'où proviennent les canalicules biliaires néoformés?

Pour ce qui regarde l'historique de la question, je renvoie à l'aperçu que j'ai donné au début de ce travail et que je vais compléter. CORNIL (1874), qui le premier a décrit les canalicules biliaires néoformés, a émis l'opinion qu'ils n'étaient autre chose que des capillaires biliaires devenus apparents par suite de la disparition des cellules hépatiques. Comme ces capillaires, dont l'existence réelle n'avait pas été constatée chez l'homme mais plutôt supposée par analogie avec ce que l'on croyait exister chez les animaux, devaient avoir un épithélium plat, tandis que les canalicules biliaires de néoformation pathologique possédaient un épithélium cubique, CORNIL supposa que des cellules épithéliales des canaux biliaires interlobulaires s'accroissaient à l'intérieur des capillaires biliaires. Cependant il ne dit pas ce que devenaient les cellules épithéliales plates préexistantes.

CHARCOT et GOMBAULT ne partagèrent pas l'avis de CORNIL. Conformément à l'idée qu'ils s'étaient faite de la cirrhose hypertrophique, après leurs expériences, ils se demandèrent:

Ces canalicules biliaires soi-disant néoformés ne sont-ils pas simplement les canaux normaux dilatés et devenus sinueux? Voici leur réponse à cette question. Cela peut être vrai pour une partie; mais le trajet sinueux des canaux biliaires, que l'on peut suivre sur des coupes épaisses, ne suffit pas à expliquer l'augmentation du nombre de ces canaux et d'ailleurs les canaux biliaires

---

1) J'ai encore observé cette formation en colonnes dans d'autres foies que j'ai étudiés; mais elle était beaucoup moins étendue, moins développée et moins nette que dans les n^{os} que je viens de citer.

préexistants, dilatés et plus volumineux, sont séparés des canalicules néoformés par du tissu conjonctif. Ces derniers sont situés surtout au voisinage des lobules; leur aspect est différent de celui des canaux biliaires interlobulaires normaux et ils s'anastomosent fréquemment.

Il y a donc vraiment, selon ces auteurs, une hyperplasie de canaux biliaires.

Alors la question qui se pose est celle-ci:

Proviennent-ils par bourgeonnement des canaux biliaires interlobulaires, ou bien par transformation des canalicules biliaires intralobulaires? Ils croient ne pouvoir pas admettre la première de ces deux hypothèses, bien qu'ils n'en nient pas la possibilité. Ils se rallient à la seconde hypothèse et invoquent en sa faveur les arguments suivants:

1°) L'apparition des canalicules biliaires néoformés aux endroits où, selon EBERTH et HERING, se trouvent normalement les capillaires biliaires.

2°) Leur continuité avec les trabécules hépatiques ou leur situation au voisinage immédiat de ces derniers.

3°) Leur continuité avec des capillaires biliaires intralobulaires dilatés. Ils ne disent pas positivement d'où provient l'épithélium de ces nouveaux tubules et ils supposent qu'il doit provenir soit de l'épithélium des voies biliaires préexistantes, soit des cellules hépatiques.

C'est alors que KELSCH et KIENER les premiers émirent positivement l'idée que les canalicules biliaires dans la cirrhose naissent des trabécules hépatiques, par métamorphose régressive et agressive.

ACKERMANN prétendit, au contraire, que c'étaient les canaux biliaires interlobulaires qui, par prolifération de leur épithélium à l'intérieur des capillaires biliaires dilatés, engendraient les nouveaux canalicules biliaires, pendant que les cellules hépatiques disparaissaient. Nous devions donc choisir entre ces deux opinions contraires, attendu qu'aujourd'hui encore ACKERMANN, et beaucoup d'autres avec lui, défend son opinion, tandis qu'en général toute l'école française se rallie à celle de KELSCH et KIENER.

HANOT, qui parmi les observateurs français à certainement travaillé le plus la question de la cirrhose, partage aussi la manière de voir de KELSCH et KIENER.

A la suite de mes recherches faites sur des foies humains, je me suis rallié à l'opinion des auteurs français, en raison des constatations et des considérations suivantes.

D'abord le lieu même où siège la néoformation de ces canalicules plaide en faveur de leur formation aux dépens des trabécules hépatiques.

Ainsi que nous l'avons dit plusieurs fois déjà, les canalicules biliaires néoformés sont situés presque exclusivement aux bords des lobules, qui sont entourés de tissu conjonctif; ce tissu con-

jonctif subdivise les lobules en plusieurs parties ou bien les envahit complètement.

Il arrive souvent que l'on trouve des lobules entourés de tissu conjonctif hyperplasié au sein duquel on voit une sorte de petits canalicules biliaires qui, en différents endroits, sont en continuité avec des trabécules hépatiques et qui sautent immédiatement aux yeux parceque le corps protoplasmique des cellules qui les constituent est relativement petit et leurs noyaux fortement colorés et peu différenciés (Pl. XXII fig. I et II). Souvent même on trouve, dans une large bande de tissu conjonctif périlobulaire hypertrophié, des groupes compactes de canaux biliaires très sinueux, qui par la forme de leur groupement laissent encore parfaitement reconnaître le lobule hépatique. Le tissu conjonctif environnant est, comme dans toutes les cirrhoses avancées, très pauvre en noyaux et c'est précisément là que l'on constate ces altérations, tandis que le tissu conjonctif qui se trouve en dedans de la limite du conglomérat de canaux biliaires est plus riche en cellules tandis que ses fibrilles sont plus fines.

Il y a donc ici une prolifération de tissu conjonctif intralobulaire intense, qui détruit entièrement le lobule hépatique; les trabécules hépatiques sont tous séparés les uns des autres et à leur place, on ne trouve plus que des cordons cellulaires, dont les uns affectent la forme de petits tubules, tandis que les autres n'ont pas de lumière apparente. Par suite de leur ressemblance avec les petits canalicules biliaires, ressemblance qui résulte surtout de la petitesse du corps protoplasmique de leurs cellules constitutives, ainsi que de la coloration plus foncée et de la moindre différenciation de leurs noyaux, on leur a aussi donné le nom de canaux biliaires.

Mais naturellement on ne peut pas encore conclure de là que ces canalicules biliaires se sont développés aux dépens des trabécules hépatiques d'un lobule préexistant.

Il convient d'ajouter que dans beaucoup de foies j'ai vu la transition immédiate entre des trabécules hépatiques et ces canalicules biliaires [1]).

Comme KELSCH et KIENER, qui ont constaté pour la première fois ce fait que beaucoup d'autres ont vu après eux, j'ai pu, dans presque tous mes cas de cirrhose, trouver des exemples de trabécules hépatiques qui, à la périphérie des lobules, se continuaient directement avec de petits canaux biliaires et lorsque ACKERMANN prétend que ces dispositions ne prouvent rien, je puis, à l'appui de mon assertion, invoquer la disposition que montrent, à la coupe transversale, certains canalicules biliaires, qui sont formés par un cercle fermé de cellules épithéliales, dont quelques unes sont de véritables cellules hépatiques, tandis que les autres sont des cellules plus aplaties et à noyaux plus vive-

---

1) Par ce mot transition, j'entends ici une continuité réelle.

ment colorés, c'est-à-dire de véritables cellules épithéliales de canaux biliaires. La première de ces deux formes de cellules passe insensiblement à la seconde et il me semble que des figures semblables démontrent suffisamment que les cellules hépatiques se transforment en cellules épithéliales des canalicules biliaires (Pl. XXIV fig. VI et VIII).

C'est ACKERMANN qui lutte avec le plus d'énergie contre cette manière de voir.

Dans les Archives de VIRCHOW, en 1889, il a publié les résultats qu'il a obtenus à l'aide d'injections faites dans des foies rendus cirrhotiques par voie expérimentale. Il a prétendu que dans la cirrhose, par suite de la disparition des cellules hépatiques, les *capillaires biliaires intralobulaires* se dilatent; qu'*en même temps* ils s'entourent de tissu conjonctif à fibrilles fines et qu'immédiatement une couche de cellules épithéliales aplaties, provenant des canaux biliaires extralobulaires, les tapisse. Il donne une figure représentant la limite d'un lobule entouré de tissu conjonctif néoformé: on y voit dans le tissu conjonctif plusieurs espaces, remplis de couleur bleue et se continuant avec des lignes bleues qui séparent les unes des autres les cellules hépatiques.

Ces espaces sont délimités par des noyaux de cellules aplatis, allongés, distants les uns des autres et qui ressemblent à des noyaux gonflés de cellules endothéliales de capillaires; ces noyaux se distinguent encore, à la limite du lobule, sur une très courte étendue, le long des bords des lignes bleues qui séparent les cellules hépatiques. Ces cellules hépatiques sont, en certains points, très petites et en voie d'atrophie et font place à du tissu conjonctif finement fibrillaire.

Il croit pouvoir en déduire que les cellules épithéliales des canaux biliaires prolifèrent vers l'intérieur des capillaires biliaires.

Cette conclusion ne me parait pas fondée.

J'objecterai tout d'abord à sa manière de voir une considération théorique.

Au début de ce chapitre, j'ai établi que l'on ne peut admettre l'existence d'un système de capillaires biliaires à paroi propre; il en résulte qu'il n'est pas possible que des capillaires biliaires persistent (sic) après la disparition des cellules hépatiques et qu'ils se dilatent.

Un espace vide sans paroi propre ne peut plus, après que les cellules qui l'environnent ont disparu, conserver une existence propre, si courte soit-elle.

En second lieu, les tubes que, dans sa figure, ACKERMANN considère comme des canaux biliaires me font bien plutôt l'effet d'être des capillaires sanguins. Ces noyaux aplatis, très distants les uns des autres et affectant plus ou moins la forme de fuseaux, la situation de ces noyaux qui sont appliqués contre les cellules hépatiques précisément comme on le constate pour les capillaires

sanguins intralobulaires, tous ces faits me conduisent à cette conclusion.

Et si j'ajoute que jamais dans mes foies humains je n'ai trouvé de trabécules hépatiques là où l'on trouve *entre* les cellules hépatiques des cellules analogues à celle que l'on rencontre dans la paroi des canaux biliaires néoformés, mais que j'y ai trouvé, au contraire, des tubes formés en partie par des cellules hépatiques et en partie par des cellules épithéliales des canaux biliaires (Pl. XXIV fig. VI et VIII), alors je suis porté à croire que quand, dans une hépatite chronique interstitielle, les celllules hépatiques sont entourées de tissu conjonctif, elles subissent, tant dans la forme de leur corps protoplasmique que dans celle de leur noyau, des modifications telles qu'elles prennent l'aspect des cellules épithéliales des canaux biliaires. Il est encore une autre observation qui me porte à admettre qu'il en est bien ainsi.

Parmi les foies que j'ai étudiés il en est un qui provient d'un homme de 56 ans (N°. I autopsie 56. Cours 1893/94), alcoolique invétéré, mort de pneumonie le 15 Janvier 1894. Cet homme n'a jamais présenté le moindre symptôme de cirrhose. L'autopsie met au jour un foie de 1780 grammes, finement granuleux à la surface et dont les rétractions ne sont pas profondes. Le foie est dur, pâle, gris ou gris-jaunâtre.

Pas d'ascite ni d'ictère.

A l'examen microscopique le foie montre une hyperplasie annulaire peu développée du tissu conjonctif avec infiltration leucocytaire très intense, tandis que l'on voit partout une sclérose intralobulaire qui, en partie, procède du tissu conjonctif périlobulaire hypertrophié et en partie apparait isolée.

Cette seconde disposition est plus rare que la première, mais *là où dans* les lobules on trouve une prolifération de tissu conjonctif isolée, on constate qu'elle procède manifestement des cellules endothéliales des capillaires sanguins. Ces cellules sont gonflées, font saillie dans la lumière du capillaire sous la forme d'éléments fusiformes et engendrent une substance intercellulaire finement fibrillaire. Il en résulte qu'un tissu conjonctif néoformé remplit toute la lumière du capillaire.

L'augmentation du nombre des canaux biliaires est très minime dans cette cirrhose débutante; mais j'ai trouvé en différents endroits de ce foie, dans de gros canaux biliaires, des cellules hépatiques disposées tout à fait normalement en série, au milieu des cellules épithéliales ordinaires du canal biliaire. (Pl. XXV fig. IX et X).

Entre les cellules épithéliales du canal et ces cellules hépatiques les plus rapprochées, se trouvent en général une ou plusieurs cellules qui, en ce qui concerne leur noyau et leur volume, constituent de vraies formes intermédiaires entre les deux termes extrêmes.

Ces faits prouvent donc que la différence entre les cellules

hépatiques et les cellules épithéliales des canaux biliaires n'est pas si considérable et qu'on peut parfaitement admettre que dans des circonstances pathologiques les premières puissent se transformer en les secondes.

Il y a plus encore: comme on le verra à propos de mes expériences, je n'ai pu que dans un seul cas parvenir à injecter un foie atteint de légères altérations cirrhotiques. Là les cellules épithéliales des canaux biliaires se trouvent en contact immédiat avec les cellules hépatiques, mais on ne voit pas trace de prolifération des cellules épithéliales des canaux biliaires dans les espaces compris entre les cellules hépatiques.

Le fait que les nouveaux canaux biliaires s'anastomosent plaide aussi en faveur de leur formation aux dépens de trabécules hépatiques. En dépit de l'opinion de ACKERMANN, quand on voit l'aspect que présente la fig. VII, Pl. XXIV, on doit admettre que ces tubes sont certainement anastomosés. HANOT dit aussi qu'ils s'anastomosent réellement.

Enfin, je puis encore ajouter une observation de KIENER (Sem. méd. N°. 54, 1893). Cet auteur, dans un cas de „Maladie de HANOT, a pu prendre, trois heures après la mort, des morceaux du foie; après les avoir bien fixés et colorés, il a trouvé qu'au milieu des lobules hépatiques les trabécules s'étaient fortement élargis. Cela était dû à une notable augmentation du nombre des cellules; sur la coupe transversale, il a pu compter jusque 8 à 10 cellules, dont les noyaux étaient en voie de prolifération et de division. Il y a pu voir tous les stades de la mitose. A la périphérie des lobules, les trabécules se rétrécissaient et se transformaient insensiblement en canaux biliaires.

Ces canaux communiquaient avec un réseau de petits tubes situé dans le tissu conjonctif hypertrophié, mais au lieu de s'atrophier comme dans la cirrhose atrophique, les tubes néoformés avaient conservé leur lumière et étaient tapissés par de grandes cellules, dont les noyaux étaient souvent en mitose. Ils continuaient donc à proliférer à l'intérieur du tissu conjonctif.

Il appela l'ensemble de ces phénomènes „hépatite parenchymateuse productive diffuse, aboutissant à la transformation des trabécules en canalicules biliaires."

Nous voyons donc ici des preuves certaines de la prolifération des cellules hépatiques avec tendance à la transformation en cellules épithéliales des canaux biliaires.

Tous ces faits me fournissent assez d'arguments en faveur de cette opinion que les canaux biliaires néoformés que l'on trouve dans les cirrhoses du foie sont des trabécules hépatiques transformés.

Nous en arrivons ainsi à la troisième question, à savoir quel rôle jouent les canaux biliaires néoformés.

Servent-ils à la secrétion, à l'excrétion ou bien sont-ce des formations destinées à disparaître?

Cornil, qui croyait qu'on les rencontre surtout lorsque la secrétion biliaire est très intense, admet qu'il est probable qu'ils contribuent à cette hypercholie et que par conséquent ils secrètent de la bile.

On ne peut nier ce fait avec une certitude absolue; mais il est très invraisemblable.

Ce sont précisément les transformations que subissent les cellules hépatiques secrètantes normales avant de prendre cette forme plus ou moins fusiforme, qui rendent très probable que ces éléments, ont perdu en même temps leurs caractères d'éléments secrétoires de la bile [1]).

Non, les canaux biliaires néoformés n'ont à remplir qu'un rôle excrétoire pour autant qu'ils ne s'atrophient pas.

Les auteurs d'il y a dix ans ont dit que l'apparition de ces nouveaux canaux biliaires était un exemple de l'auto-suppléance dans la nature, attendu qu'ils se rencontraient surtout lorsqu'il existe un ictère intense et qu'il s'établissait par conséquent ainsi une tentative de compensation. On ne peut plus envisager la chose aussi simplement, depuis que l'on sait qu'ils se rencontrent dans tous les processus interstitiels du foie.

Il y a cependant un auteur qui, l'an dernier, a encore défendu avec instance cette interprétation téléologique de la raison d'être de ces canaux néoformés. C'est Ackermann.

Appliquant la loi de causalité téléologique de Pflüger à la question de l'hépatite interstitielle, Ackermann est d'avis que les canaux biliaires néoformés se développent uniquement pour compenser l'insuffisance des voies d'excrétion. La cause de l'ictère, de la stase biliaire, serait en même temps la cause de la formation des nouveaux canaux biliaires. La stase biliaire notamment maintient ouverts les capillaires biliaires lors de la dégénérescence des cellules hépatiques et de la prolifération du tissu conjonctif et les cellules épithéliales des canaux biliaires interlobulaires trouvent alors l'occasion de proliférer à l'intérieur de ces capillaires maintenus béants.

Une telle conception manque de toute base scientifique. D'abord, nous l'avons vu plus haut, il n'y a aucun rapport entre l'ictère et l'apparition de ces nouveaux canaux biliaires. En second lieu, on ne peut admettre que les capillaires biliaires avec leur paroi propre hypothétique resteraient béants après la disparition

---

1) Une cellule hépatique qui fonctionne normalement a un aspect particulier gris-brun-poussière. Dès qu'elle se transforme en une cellule épithéliale d'un canal biliaire, elle perd cet aspect et je crois qu'elle perd en même temps sa propriété de sécréter de la bile. J'ai, à vrai dire, trouvé souvent du pigment biliaire dans un canal biliaire néoformé, mais je crois que cette bile est produite par les cellules hépatiques du trabécule qui se continue immédiatement avec le canal biliaire. Si par exemple, les cellules de la fig. II, Pl. XXII produisent encore de la bile, il pourra arriver que l'on trouve du pigment biliaire dans le canalicule qui est en continuité avec elles.

des cellules hépatiques, afin de fournir ainsi aux cellules épithéliales des canaux biliaires interlobulaires l'occasion de prolifèrer facilement dans leur intérieur. L'on doit admettre que les canaux néoformés sont bien en partie des voies d'excrétion; mais l'on ne peut expliquer leur apparition dans ce seul but utilitaire. Je dis „en partie" parce que certainement une partie de ces canaux sont destinées à disparaître dans le tissu conjonctif néoformé.

J'ai notamment observé que dans certaines cirrhoses, les trabécules hépatiques se continuent directement avec de fins cordons, que l'on peut avec peine voir constitués par deux rangées de cellules épithéliales aplaties. On n'y distingue absolument aucune trace de lumière, mais en certains endroits, les petits cordons cellulaires deviennent de plus en plus minces pour se perdre dans le tissu conjonctif néoformé et déjà souvent scléreux.

A cause de cette disparition des cordons cellulaires dans le tissu conjonctif néoformé, KELSCH et KIENER sont tentés d'admettre que nous aurions affaire ici à une transformation de cellules épithéliales en tissu conjonctif, à „une hyperplasie épithéliale tendant à l'induration". Ils émettent l'hypothèse que les cellules hépatiques seraient des cellules embryonnaires primitives, dont les noyaux s'entourent de protoplasme quand elles vont revêtir un caractère épithélial différencié.

Par suite de la dégénérescence et de la disparation de ce protoplasme, le noyau reprend les caractères primitifs d'élément embryonnaire.

HAMILTON allait plus loin encore; il admettait non seulement la possibilité d'une transformation des cellules hépatiques en tissu conjonctif, mais prétendait que le tissu conjonctif devait pour la plus grande partie son origine à une transformation des cellules hépatiques. Selon lui, le fait de l'origine mésoblastique du tissu cicatriciel *n'est pas* en opposition avec sa manière de voir, parce que les cellules hépatiques sont elles-mêmes des formations mésoblastiques.

A ces opinions (que HOLM et WICKHAM LEGG avaient déjà défendues auparavant) j'opposerai seulement ce fait que les cellules hépatiques sont, ainsi que nous l'enseigne l'embryologie comparée, originaires de l'épithélium primaire du duodénum et que par là même la possibilité de leur transformation en tissu conjonctif doit être rejetée définitivement. Je crois que nous avons affaire ici à l'un des nombreux modes de destruction de cellules dans les foies cirrhotiques. Cette disparition de cellules s'effectue, non seulement par la voie de l'atrophie ordinaire, après s'être entourées de tissu conjonctif néoformé, mais encore, après dégénérescence, par nécrose ou atrophie granuleuse ou atrophie pigmentaire.

Nous voyons en outre que les cellules hépatiques (peut-être sous l'influence du tissu conjonctif qui a pénétré dans les lobules),

grâce à la modification subie par leur disposition en rangées, prennent d'abord la forme et l'aspect de canaux biliaires et ensuite, une fois logées entièrement dans du tissu conjonctif de formation ancienne, elles s'y atrophient complètement.

Néanmoins la plupart d'entre elles persistent trés longtemps et alors les cellules épithéliales conservent leur forme cubique aplatie avec leur noyau situé à leur base et vivement coloré.

CONCLUSIONS.

Dans l'hépatite chronique interstitielle il n'y a pas de relation visible entre l'apparition de canaux biliaires néoformés et l'étiologie du processus, sa durée, l'apparition de l'ictère ou d'altérations déterminées dans les cellules hépatiques.

La néoformation de canaux biliaires ne se trouve pas ou prèsque pas dans les formes de cirrhose du foie où s'accomplit une prolifération conjonctive intracapillaire uniforme, diffuse, entre les trabécules hépatiques (v. Pl. XXIII, fig. IV et V).

Les canaux biliaires néoformés, dans la cirrhose du foie, se forment aux dépens des trabécules hépatiques. Les cellules hépatiques, après prolifération ou non, deviennent plus petites, en même temps que leur noyau est rejeté vers la base de la cellule et se colore plus vivement par les matières tinctoriales (Pl. XXII, fig. I et II).

Ainsi que M. le Prof. SIEGENBEEK VAN HEUKELOM l'a observé dans le carcinome primaire du foie avec cirrhose, on rencontre souvent aussi, dans des cirrhoses non compliquées, une particularité des trabécules hépatiques, particularité qui consiste en la formation de larges colonnes qui courent parallèlement les unes aux autres et perpendiculairement à la limite du tissu conjonctif périlobulaire hypertrophié (Pl. XXII, fig. III).

Dans beaucoup de cirrhoses, et spécialement dans celles où l'on trouve une prolifération diffuse intralobulaire du tissu conjonctif (prolifération qui procède de la paroi des capillaires), les trabécules hépatiques, grâce à une disposition radiaire des cellules autour d'une fine lumière et à la situation périphérique de leurs noyaux, ont une tendance à prendre la forme de tubes, sans qu'ils se transforment en même temps en canaux biliaires (Pl. XXIII, fig. IV et V*d*).

La manière de voir d'ACKERMANN, d'après laquelle la néoformation des canaux biliaires s'effectue par prolifération des cellules épithéliales des canaux biliaires interlobulaires à l'intérieur des capillaires biliaires intralobulaires *ectasiés*, est inexacte.

On n'a pas encore démontré l'existence d'une paroi propre aux soi-disant capillaires biliaires, ni chez l'homme par l'étude microscopique minutieuse du foie, ni chez les animaux par la méthode des injections des voies biliaires.

Les canaux biliaires néoformés dans la cirrhose du foie servent en partie de conduits excréteurs de la bile; en partie, ils sont destinés à disparaitre et constituent ainsi l'un des modes de destruction des cellules hépatiques dans la cirrhose.

Il est très invraisemblable qui ils secrètent eux-mêmes de la bile.

CONSIDÉRATIONS GENERALES SUR LA CIRRHOSE DU FOIE.

DISTINCTION ENTRE LA CIRRHOSE ATROPHIQUE ET LA CIRRHOSE HYPERTROPHIQUE.

Dans notre introduction nous avons vu que beaucoup d'auteurs ont été et sont encore d'avis de séparer nettement les unes des autres les formes atrophique et hypertrophique de la cirrhose du foie. Cette distinction a surtout été établie au point de vue clinique, bien que même ses partisans les plus prononcés doivent avouer que l'ascite, d'un côté, et l'ictère, de l'autre, ne peuvent respectivement être considérés comme caractéristiques de l'un ou de l'autre de ces groupes, ainsi que l'exige leur manière de voir.

Il me semble que si, au point de vue clinique, il y a encore des motifs pour maintenir cette division des cirrhoses, au point de vue anatomo-pathologique une classification basée sur le volume de l'organe ne peut cependant être ni légitimée, ni même désirable.

Voici les raisons sur lesquelles je m'appuie.

Au cours de mes recherches microscopiques, qui ont porté sur les 31 cas de cirrhose dont j'ai pu disposer, je n'ai pas réussi à trouver un seul cas où il y eût une relation entre la nature du processus et le volume de l'organe.

Les partisans de la distinction nette entre la cirrhose atrophique et la cirrhose hypertrophique s'appuient toujours sur ce fait que la prolifération du tissu conjonctif serait différente dans chacun des deux cas; que les cellules hépatiques se comporteraient aussi différemment et que (bien que l'on ne voie pas bien pourquoi) les symptômes seraient entièrement différents dans les deux cas.

Comme notre Tableau le montre clairement, il existe, dans tous les cas de cirrhose que j'ai étudiés, aussi bien une prolifération du tissu conjonctif interlobulaire qu'une prolifération du tissu conjonctif intralobulaire et toutes deux sont sensiblement de même valeur dans la plupart des cas, de sorte que l'on ne

peut se baser sur ce caractère pour conclure que les foies appartiendraient plutôt à l'un qu'à l'autre groupe.

Ces foies appartiennent donc au grand groupe des formes mixtes, que les auteurs ont admis comme constituant un groupe intermédiaire entre les deux termes extrêmes, la cirrhose atrophique et la cirrhose hypertrophique.

Mais les autres organes qui présentent, soit exclusivement une sclérose interlobulaire, soit presque exclusivement une sclérose intralobulaire ne constituent nullement, les premiers des exemples d'organes atrophiques et les seconds, des exemples d'organes hypertrophiques.

C'est ce que je démontrerai par deux exemples très probants, empruntés à la série des cirrhoses que j'ai étudiées.

Les foies des Nos VI et XIV, les seuls où la prolifération conjonctive périlobulaire existât pour ainsi dire seule, pesaient respectivement 2520 grammes et environ 3000 grammes. On se tromperait beaucoup si, se basant sur la structure histologique et sur ce que les auteurs nous enseignent au sujet de la localisation de la prolifération du tissu conjonctif, on croyait avoir affaire ici à des exemples de cirrhose atrophique. Le foie du N° XIV provient d'un malade atteint de calcul du canal cholédoque; il était donc affecté d'une cirrhose correspondant à la cirrhose expérimentale de CHARCOT et GOMBAULT. Le foie du N°. VI provient d'une personne qui n'a jamais présenté de symptômes de cirrhose atrophique. Jamais d'ascite, ni d'ectasie des veines abdominales. La rate était seule hypertrophiée et, pendant la dernière année, le patient souffrit d'épistaxis, symptômes qui ne plaident pas le moins du monde pour l'une ou l'autre forme de la cirrhose hépatique. Cependant ce foie était granuleux à sa surface et la prolifération du tissu conjonctif était presque exclusivement périlobulaire; les lobules étaient petits, les cellules souvent aplaties et la veine centrale difficile à trouver, de sorte qu'en résumé, abstraction faite du volume de l'organe, ce foie présentait les caractères macroscopiques et microscopiques de la forme classique de la „cirrhose de LAËNNEC". L'extrême atrophie des lobules de ce foie me dont certainement le droit de dire que la quantité de parenchyme secrétant est, à coup sûr, diminuée. Cette atrophie du parenchyme hépatique est compensée ici par la quantité considérable de tissu conjonctif néoformé qui, en outre, est très riche en capillaires ectasiés; mais ce n'est pas cette atrophie que l'on a en vue quand on parle de cirrhose atrophique. Dans ce cas, on a en vue le volume de l'organe tout entier, volume qui, dans le cas qui nous occupe, est supérieur à la normale. Il ne convient pas non plus de dire qu'ici la rétraction n'a pas encore commencé et qu'elle se serait effectuée si l'individu avait survécu; car la surface du foie est très granuleuse, le tissu conjonctif très sclérosé et il y a donc depuis longtemps déjà rétraction du tissu conjonctif.

Le foie du cas N°. XV, où il ne s'était pas manifesté d'ictère, mais bien de l'ascite pendant la vie, où la prolifération du tissu conjonctif était presque exclusivement interlobulaire et les cellules hépatiques très petites, répond donc, au point de vue clinique comme au point de vue histologique, à la cirrhose de LAËNNEC; mais l'organe est augmenté de volume: ce n'est donc pas une cirrhose atrophique.

Contrairement à ces exemples de cirrhose périlobulaire prédominante, les foies des Nos II, VIII, XIII et XVI nous montrent une sclérose exclusivement ou principalement intralobulaire.

Parmi ces foies, les trois premiers ont augmenté de volume (ils pèsent respectivement 2215, 2060 et 2070 grammes), tandis que le quatrième a diminué de volume (1220 grammes). Le patient du N°. II n'avait ni ascite, ni ictère; celui du N°. VIII a présenté de l'ictère pendant le dernier mois et de l'ascite pendant les six dernières semaines; quant aux deux autres, ils ont manifesté de l'ascite, mais pas d'ictère, pendant la vie.

On voit donc que dans ces derniers cas, bien que la cirrhose fût intralobulaire, on n'avait pas affaire à des foies très hypertrophiques et que ce n'était pas l'ictère mais l'ascite qui constituait le symptôme principal.

Pour ce qui concerne les autres formes mixtes de cirrhose qui figurent dans notre Tableau, les symptômes ictère et ascite y sont tellement irréguliers que l'on ne peut établir aucune relation entre ces symptômes et la localisation de la néoplasie conjonctive ou le volume de l'organe.

Je crois donc pouvoir conclure de l'exposé que je viens de faire que l'on ne peut déduire de l'examen histologique aucune conclusion relativement au volume de l'organe, que l'on ne peut considérer les termes cirrhose hypertrophique et cirrhose atrophique comme liés à une altération cirrhotique déterminée du foie.

Mon opinion à ce sujet se trouve encore confirmée par la description d'une très singulière forme de cirrhose que j'ai trouvée décrit par MARCKWALD dans les Archives de VIRCHOW (1894). Il s'agit d'une cirrhose, dans laquelle le foie était en partie très atrophié et en partie très hypertrophié. L'étude microscopique montra qu'il existait dans toute l'étendue de l'organe une cirrhose multilobulaire et annulaire typique (LAËNNEC); le tissu conjonctif était partout également développé, d'ancienne formation et scléreux. Dans les parties atrophiques seulement le tissu hépatique était presque entièrement disparu, tandis que dans les parties hypertrophiques, on trouvait encore des lobules entourés par beaucoup de tissu conjonctif. En l'absence d'autre explication, MARCKWALD considère cette hypertrophie partielle comme un exemple d'hypertrophie vicariante du tissu hépatique. Je désire ne pas discuter la justesse de cette interprétation; je veux seulement retenir de ce cas, qu'il est donc certain qu'un processus cirrhotique multilobulaire et annulaire typique peut

très bien marcher de pair avec une hypertrophie de l'organe et que la cirrhose annulaire ne peut plus désigner pathognomiquement une cirrhose atrophique.

Enfin, le désaccord même qui existe entre les auteurs démontre assez combien peu précis sont les critériums de cette classification.

Passant sous silence l'ancienne opinion de CHARCOT et GOMBAULT, qui n'est plus admise comme telle, je dirai seulement que la plupart des auteurs français considèrent aujourd'hui la cirrhose atrophique comme une cirrhose porte et la cirrhose hypertrophique comme une cirrhose biliaire (c'est-à-dire une cirrhose se manifestant le long des voies biliaires); ils décrivent la première comme une cirrhose multilobulaire et annulaire et la seconde, comme une cirrhose interlobulaire et en même temps *intra*-lobulaire. ACKERMANN, au contraire, au point de vue histologique et non pas au point de vue histogénique, établit une distinction moins radicale entre les deux formes, hypertrophique et atrophique, de la cirrhose; il ne considère pas la cirrhose hypertrophique comme exclusivement unilobulaire et intralobulaire, ni la cirrhose atrophique comme surtout multilobulaire et annulaire, mais en même temps comme intralobulaire. ROSENSTEIN veut établir une distinction nette, au point de vue clinique et anatomo-pathologique, entre la forme hypertrophique et la forme atrophique, tandis que STADELMANN n'admet cette distinction ni au point de vue clinique ni au point de vue anatomo-pathologique. SENATOR se soustrait à ces difficultés en admettant des groupes caractérisés par une augmentation du volume du foie et des groupes caractérisés par une diminution du volume du foie, avec des sous-groupes comprenant les formes, dans lesquelles il y a, dans certains cas, augmentation et, dans d'autres cas, diminution du volume de l'organe. La classification de cet auteur m'engage à donner encore ici la description d'une forme de cirrhose du foie, qui mérite, selon lui, une place toute spéciale, parce qu'elle se distingue de toutes les autres formes. Je veux parler de

LA „CIRRHOSE HYPERTROPHIQUE AVEC ICTÈRE CHRONIQUE" DE HANOT.

HANOT lui-même insiste sur la place très nettement définie que doit occuper la forme de cirrhose qu'il a décrite dans sa thèse et dans d'autres publications ultérieures et l'on doit admettre que la marche clinique et l'examen anatomique (microscopique et macroscopique) pris *dans leur ensemble*, ne laissent aucun doute sur le diagnostic de cette affection. Mais quand on considère isolément chacun de ces deux facteurs, alors on constate que le diagnostic clinique n'est pas absolument fixe, ainsi que HANOT lui-même

l'a d'ailleurs reconnu. Il reste toujours la possibilité de confondre cette affection avec la cirrhose biliaire par rétention, avec la lithiase biliaire chronique, avec les formes de syphilis du foie, dans lesquelles l'augmentation du volume de l'organe marche de pair avec de l'ictère, avec une rétraction cicatricielle, ou une oblitération lente du canal cholédoque.

En ce qui concerne le diagnostic anatomique, HANOT est plus positif. Il décrit le foie comme un organe volumineux, de consistance ferme, ayant conservé sa forme normale, souvent revêtu de pseudo-membranes et qui, sur une coupe, ou bien présente une coloration vert foncé uniforme, ou bien offre l'aspect d'une mosaïque, constituée par des travées de tissu conjonctif grises, entourant des parties du foie jaunes ou vertes.

Les canaux biliaires sont largement ouverts et laissent échapper de la bile par la pression.

Au point de vue microscopique, on constate une augmentation du tissu conjonctif, qui part du tissu périlobulaire, envahit en tous sens les lobules hépatiques en en altérant la forme et pénètre partout à l'intérieur des lobules sous la forme de faisceaux plus ou moins larges, qui n'atteignent pas la veine centrale. Autour des canaux biliaires, on voit de larges anneaux de tissu conjonctif (signes d'angiocholite et de péri-angiocholite), tandis que les cellules hépatiques (et l'auteur insiste spécialement sur ce fait) restent *intactes*, quoique les lobules soient souvent déformés et envahis par le tissu conjonctif. Ce n'est qu'à la périphérie des lobules que quelques cellules hépatiques sont séparées du reste par le tissu conjonctif et disparaissent par atrophie avec ou sans dégénérescence. ACKERMANN indique que dans ces foies la communication entre la veine porte et la veine centrale n'est ni interrompue, ni entravées. Il compare ensuite l'aspect microscopique à celui des autres formes connues de cirrhose et dit qu'au microscope l'association de cette néoformation particulière du tissu conjonctif avec la parfaite intégrité des cellules hépatiques constitue un signe très caractéristique de cette cirrhose. Il me semble pourtant que dans bien des cas on poserait un faux diagnostic si l'on se borne à un simple examen microscopique.

Je voudrais appuyer cette assertion sur une couple d'exemples.

Le patient du N°. III (autopsie 133, cours de 1894/95) a été malade pendant trois ans; son affection a débuté par l'apparition lente d'un ictère, qui devint ensuite de plus en plus intense. Les fèces étaient décolorées; l'urine devenait plus foncée. La dernière année il se produisit de l'ascite et des oedèmes. Jamais d'hématémèse; pas de douleur ni de fièvre.

Pendant le mois que le malade a séjourné à l'hôpital de Leide, c'est-à-dire le dernier mois de sa vie, l'ictère était très intense et l'ascite augmentait toujours, malgré des ponctions réitérées. On pouvait palper le foie, mais pas la rate.

Le malade mourut le 19 juin 1894. L'autopsie nous fit constater ce qui suit.

Ictère intense de la peau, qui est sèche.

Cerveau, coeur et poumons: rien d'anormal.

Ascite intense (6 litres). Dans le liquide quelques flocons de fibrine. Un certain nombre de brides entre le foie d'une part, le colon ascendant et la paroi abdominale, d'autre part.

Rate ramollie, hypertrophiée (500), adhérente au diaphragme.

Foie: la capsule irrégulièrement épaissie; la veine porte est normale; le hile contient deux ganglions lymphatiques oedémasiés et gonflés; la même chose pour le mésentère. Les gros canaux biliaires sont perméables.

Le foie est augmenté de volume, mais il a gardé à peu près sa forme normale. Le lobe gauche seul est relativement très volumineux. La surface est finement granuleuse; ces granulations ne se voient pas là où la capsule est épaissie. Le foie est de consistance ferme et présente, sur la coupe, un aspect marbré, gris, gris-jaunâtre, gris-verdâtre et vert-olive foncé. Il pèse 2540 grammes.

Estomac: la muqueuse est mamelonnée. Paroi épaisse. Pas d'hémorrhagies dans la paroi de l'estomac. Les reins, à part de l'ictère, n'ont pas d'autre altération. Le cas est donc en parfaite concordance clinique et anatomique avec la maladie de HANOT. En effet, l'examen histologique nous montre que les cellules hépatiques sont intactes, ce que HANOT considère comme une condition sine qua non de sa cirrhose; mais la localisation du tissu conjonctif est tout autre que celle qu'il décrit. Il y a une prolifération conjonctive interlobulaire, qui n'est pas aussi étendue que la décrit HANOT; mais on trouve, en outre, dans toute la masse hépatique, une prolifération conjonctive *intralobulaire* diffuse. Dans tous les lobules et dans toute leur étendue, on voit entre les trabécules hépatiques une prolifération de tissu conjonctif finement fibrillaire, procédant de l'endothélium des capillaires. Les canaux biliaires sont très peu augmentés en nombre et cela en très peu d'endroits. De l'aspect microscopique il semble résulter que l'on n'aurait pas affaire ici à une cirrhose de HANOT, du moins en se basant sur la forme de la sclérose.

Le second exemple nous est fourni par le n⁰ XXVI.

Ce foie provient d'un malade de 58 ans, qui prétend avoir eu, depuis plusieurs années, un aspect jaunâtre de la peau, au printemps, mais sans qu'il ait éprouvé de douleur [1]).

Depuis juillet 1893 l'ictère a augmenté et n'a pas disparu jusqu'à la mort (septembre 1894). Ni fièvre, ni douleurs. En juin 1894, on a observé de l'ascite pour la première fois. Pas de

---

1) Cet extrait de l'histoire de la maladie m'a été communiqué verbalement par M. le Prof. ROSENSTEIN.

syphilis, ni d'alcoolisme, ni de malaria. On a toujours pu palper le foie, mais pas la rate. Dans les derniers temps, des hématémèses, qui ont occasionné la mort.

L'autopsie nous apprend ce qui suit.

Ictère, mais pas intense. Pas d'oedème. Cerveau, coeur et poumon gauche normaux. Dans le lobe supérieur du poumon droit, on constate une prolifération intense de tissu conjonctif, résultant sans doute d'une pneumonie ultérieure et qui donne à cette partie du poumon une consistance dure et massive. Pour le reste, le poumon droit est normal.

Un peu de liquide dans l'abdomen. Les vaisseaux, surtout les veines du ligament suspenseur du foie, sont gorgés; il en est de même des veines du péritoine et de la paroi abdominale avoisinante. L'intestin est coloré en vert. Le colon transverse, en forme de fer à cheval, est reporté vers le haut et recouvre les organes dans l'épigastre. En général, tout le colon est très sinueux.

L'épiploon est relevé et soudé avec le lobe gauche du foie près du ligament suspenseur.

Le lobe gauche du foie atteint la ligne parasternale gauche et a refoulé l'estomac sur le côté. Le grand épiploon est également soudé au ligament rond. Quelques brides unissent encore le colon à la paroi abdominale. Les vaisseaux du péritoine dans le voisinage sont dilatés; il en est de même au voisinage du coecum. L'hiatus de WINSLOW est fermé par des brides de tissu conjonctif qui sont tendues entre le duodénum et le foie. La veine porte est fortement dilatée. Sa paroi, très épaisse, en impose pour celle d'une artère. L'artère hépatique est mince et contient peu de sang. Les canaux biliaires sont perméables et contiennent de la bile.

Il existe un cordon de tissu conjonctif, riche en vaisseaux, tendu entre la paroi inférieure de la grosse tubérosité de l'estomac et le bord gauche du lobe gauche du foie et le diaphragme.

Pas d'adhérences avec le diaphragme.

Foie: les deux lobes sont hypertrophiés. La capsule est, en général, épaissie, surtout sur la face convexe de l'organe. Les petites veines de la capsule, au bord du foie, sont dilatées. La surface est grossièrement granuleuse avec des parties déprimées peu profondes.

Sur les fortes granulations et entre elles, on en voit de plus petites, brun-jaunâtre clair, entourées de tissu fibreux grisâtre.

La vésicule biliaire est petite et contient un peu de bile. La paroi est épaisse. Le foie crépite sous la coupe. Il est riche en sang; dans les grosses veines se trouve un peu de sang liquide et foncé. La couleur est un mélange de gris clair, de jaune clair et de vert clair. Macroscopiquement on voit partout des cordons de tissu conjonctif gris clair, plus ou moins larges, qui sont disposés en un réseau et affectent ailleurs la forme d'étoiles.

Entre ces cordons le tissu hépatique est brun-jaunâtre clair;

ailleurs il est vert clair. Le lobe gauche est, en général, plus brun-jaune et moins vert que le lobe droit. Le foie pèse 2080 grammes.

Rate: adhérente au diaphragme et à la paroi abdominale, elle est logée dans la convexité gauche du diaphragme. Capsule épaissie, rugueuse, avec des épaississements blanchâtres. Sur la coupe, elle est marbrée, rougeâtre. Le tissu trabéculaire est hyperplasié. Elle est consistante et rugueuse. Poids: 620 grammes.

Reins etc. pas d'altérations.

L'estomac contient du sang coagulé. La muqueuse est mamelonnée; mais on ne peut guère en dire davantage, car elle est déjà à un stade très avancé de décomposition.

Ce cas présente quelque analogie avec la description faite par HANOT, dans sa monographie, de la cirrhose hypertrophique avec ictère chronique. Seulement l'ictère n'a pas été constant au début et, après avoir duré un an, il n'est pas devenu très intense. Même les poussées, que HANOT a si souvent observées dans les cas qu'il a étudiés, ont fait défaut dans le cas qui nous occupe. Jamais de fièvre.

Au point de vue clinique, ce cas ressemble donc moins que le précédent à la maladie de HANOT. Au point de vue microscopique, les cellules hépatiques sont ici aussi bien intactes; mais la prolifération du tissu conjonctif est tout autre que dans le cas précédemment décrit.

Il existe ici une sclérose périlobulaire intense, mais pas aussi intense cependant que celle qu'a décrite HANOT; les signes d'inflammation y sont très répandus et très intenses; la prolifération conjonctive intralobulaire, que l'on constate encore ici, se montre sous la forme décrite par HANOT et ACKERMANN, mais je n'ai pas trouvé, comme ACKERMANN, qu'il se fût formé autour des canaux biliaires de larges anneaux de tissu conjonctif. Par contre, autour de plusieurs branches de moyen calibre de la veine porte, j'ai trouvé des masses fibreuses volumineuses. Le nombre des canaux biliaires a considérablement augmenté et, en plusieurs endroits, ils sont en continuité directe avec les trabécules hépatiques.

Nous avons donc ici deux cas de cirrhose du foie, dont le premier ressemble tout à fait, au point du vue clinique, à la maladie de HANOT, mais qui, au point de vue histologique, y ressemble très peu en ce qui regarde du moins la localisation du tissu conjonctif néoformé; l'autre cas ressemble beaucoup aussi, au point de vue clinique, à la cirrhose hypertrophique, mais pas autant que le premier et cependant, au point de vue histologique, il présente la plupart des caractères que HANOT donne comme pathognomoniques de sa cirrhose.

Après que mes recherches étaient achevées, il fut encore autopsié au Laboratoire BOERHAAVE le cadavre d'un homme qui, pendant la vie, avait présenté les phénomènes les plus caractéristiques de la maladie de HANOT: de l'ictère devenu de plus

en plus intense, absence d'ascite, hypersplénie, hypertrophie du foie (pas de syphilis ni de lithiase biliaire).

L'autopsie (n° 71 cours 1894/95) fit apparaître un foie volumineux (3470 grammes), très consistant, à surface tantôt lisse, tantôt grossièrement granuleuse.

Couleur: jaune rougeâtre foncé avec parties vertes et grises. Rate également très volumineuse (900). Pas d'adhérences autour du foie. L'aspect microscopique s'écarte tout à fait de la description donnée par HANOT.

Nous constatons une prolifération du tissu conjonctif, qui n'est pas principalement interlobulaire mais, au contraire, très diffuse. La sclérose périlobulaire est multilobulaire, unilobulaire et insulaire. Par-ci par-là, des infiltrations très intenses. L'hyperplasie des canaux biliaires ne s'est effectuée qu'à la périphérie des lobules et n'est pas aussi développée que HANOT l'indique dans les cas qu'il a étudiés.

Les cellules hépatiques, en beaucoup d'endroits, sont petites et atrophiées, mais elles ne montrent pas de dégénérescence.

Nous voyons donc encore ici combien, en dépit d'une ressemblance pour le reste parfaite de ce cas avec la maladie de HANOT, l'aspect microscopique diffère pourtant de la description qu'en a faite cet auteur.

Tous ces faits m'autorisent à prétendre que le diagnostic microscopique n'est pas aussi distinct que l'admet HANOT et à revenir encore une fois sur l'opinion, que j'ai déjà exprimée plus haut, à savoir qu'il est désirable que l'on abandonne une division anatomique des cirrhoses, basée uniquement sur le *volume* du foie.

Je désire encore dire quelques mots d'une communication publiée, il y a quelques jours, par le Dr. SIEVEKING sur la cirrhose atrophique du foie. Cet auteur en arrive à cette conclusion que pour cette forme d'hépatite on ne peut pas non plus indiquer un mode typique de prolifération du tissu conjonctif. Lorsqu'il dit: „Das gewucherte Bindegewebe durchzieht die Lebersubstanz in völlig regelloser atypischer Weise; es scheint unmöglich bestehende Typen der Bindegewebswucherung aufzustellen", ces mots sont parfaitement d'accord avec ma propre assertion.

Un second point à discuter est:

L'ORIGINE DU TISSU CONJONCTIF NÉOFORMÉ.

Sur cette question il existe aussi diverses manières de voir. Les Français qui considérent la *cirrhose vulgaire de Laënnec* comme une cirrhose porte, admettent que dans cette cirrhose la prolifération du tissu conjonctif est en rapport avec le tissu conjonctif périlobulaire, tandis que dans la cirrhose hypertrophique, il font naître la sclérose surtout du tissu conjonctif qui entoure les canaux biliaires. HANOT principalement insiste vivement sur ce

fait que, dans sa cirrhose, d'épais anneaux fibreux entourent toujours les canaux biliaires et constituent des signes d'une angiocholite et d'une péri-angiocholite chroniques.

ACKERMANN, dans la cirrhose atrophique, fait dépendre la néoformation du tissu conjonctif d'une hyperplasie vasculaire de l'arborisation de l'artère hépatique et il considère donc ce tissu conjonctif comme *néoformé* dans le sens strict du mot. Dans les cirrhoses hypertrophiques, au contraire, il admet que la sclérose soit interlobulaire, soit intralobulaire dérive du tissu conjonctif normal du foie et il ne parle donc pas là d'une hyperplasie mais simplement d'une hypertrophie de ce tissu.

RINDFLEISCH, par contre (Dissert. v. HOMMEL) croit que l'hyperplasie vasculaire du district de l'artère hépatique apparaît plus tardivement que l'hypertrophie du tissu conjonctif et que, par conséquent, celle-ci n'a rien à voir avec celle-là.

Pour autant que j'aie pu l'observer dans les foies que j'ai étudiés, où il y avait hypertrophie du tissu conjonctif périlobulaire, cette hypertrophie doit, en partie, son origine au tissu conjonctif interlobulaire préexistant, et c'est seulement dans la minorité des cas qu'il existe, en outre, une sclérose qui se forme, soit exclusivement aux dépens du tissu conjonctif périvasculaire (périlobulaire), soit exclusivement aux dépens du tissu conjonctif qui entoure les canaux biliaires. Mais le volume de l'organe n'est pas en rapport avec tout ceci.

Pour ce qui regarde la prolifération intralobulaire de tissu conjonctif, elle peut se présenter sous deux formes: d'abord sous la forme de fines travées en continuité avec le tissu conjonctif périlobulaire, travées qui s'arrêtent à mi-chemin de la veine centrale ou qui séparent par étranglement une partie du lobule.

En second lieu on peut trouver une prolifération intralobulaire diffuse du tissu conjonctif sans qu'il y ait en même temps hypertrophie du tissu conjonctif interlobulaire, tandis que, au contraire cette dernière n'est généralement pas très intense lorsque l'hypertrophie du tissu conjonctif interlobulaire est très notable. Un bel exemple nous est fourni par le foie du n° III.

Comme je l'ai déjà dit brièvement plus haut, ce tissu conjonctif dérive de l'endothélium des capillaires sanguins ou plutôt là où existe ce tissu intralobulaire finement fibrillaire on ne voit pas de cellules endothéliales normales, tandis qu'à côté se trouvent des capillaires, dans lesquels la prolifération du tissu conjonctif n'a pas encore eu lieu et qui sont pourvus de leur endothélium. M. le Prof. SIEGENBEEK VAN HEUKELOM, dans sa thèse, a donné une description détaillée de cette formation de tissu conjonctif; mais il signale en même temps une observation qui doit nous faire admettre la possibilité que les cellules endothéliales des vaisseaux lymphatiques y jouent aussi un rôle.

Pour autant que j'ai pu l'observer sur les foies que j'ai étudiés, il me semble que ce sont les cellules endothéliales des capillaires

sanguins qui deviennent les cellules de ce tissu conjonctif [1]) (voir Pl. XXIII, fig. IV et V).

Voici ce que j'ai constaté en beaucoup d'endroits dans le foie du n° III.

Les trabécules hépatiques, dont les cellules ne présentent pour ainsi dire aucun signe de dégénérescence, mais seulement une légère modification dans leur disposition (voir plus haut), sont séparées les unes des autres par des espaces intermédiaires plus grands qu'ils ne le sont habituellement. Ces espaces sont presque partout remplis d'un tissu conjonctif à fines fibrilles, dont les noyaux sont toujours ovalaires ou fusiformes. Dans ce tissu conjonctif on distingue de fines fentes lymphatiques, dont quelques-unes sont revêtues d'une cellule endothéliale; on y trouve aussi des capillaires, mais ils ne sont pas très faciles à voir. Il est rare qu'ils possèdent une lumière nette, délimitée par une mince assise de cellules endothéliales. Dans la grande majorité des espaces intermédiaires on trouve les cellules endothéliales transformées en éléments allongés, fusiformes et gonflés, pourvus d'un grand noyau ovalaire. Ces éléments sont immédiatement appliqués contre les cellules hépatiques et font saillie de l'autre côté, dans la lumière du vaisseau sanguin lorsqu'elle existe encore, ou bien, ce qui est le cas plus fréquent, ils sont situés au sein d'une substance intercellulaire finement fibrillaire, qui remplit presque tout l'espace intermédiaire. Çà et là, on voit encore un espace irrégulier, mal délimité, au milieu ou contre l'un des deux trabécules délimitants, mais il n'est pas possible, à moins qu'il ne s'y trouve beaucoup d'hématies (ce qui est très rare), de décider si cet espace constitue le reste de la cavité d'un vaisseau sanguin ou bien une fente lymphatique (v. Pl. XXIII, fig. V*e*).

En dépit de recherches persévérantes, je n'ai pu me convaincre de l'existence de cellules endothéliales gonflées d'un espace lymphatique avoisinant normalement les capillaires sanguins; je ne crois donc pas que ce soient les cellules endothéliales des espaces lymphatiques qui engendrent l'hyperplasie du tissu conjonctif.

La figure que donne ZIEGLER dans la partie spéciale de son traité correspond à mes propres observations, bien que, ce qui est assez étrange, cet auteur n'insiste pas sur ce fait.

De même dans les autres foies où la prolifération de tissu conjonctif intralobulaire existait, tantôt très intense, tantôt peu intense, j'ai pu me convaincre que son mode de formation est le même. Je suis même d'avis que les travées de tissu conjonctif, que j'ai décrites plus haut comme partant du tissu conjonctif

---

1) M. le Prof. SIEGENBEEK VAN HEUKELOM a observé une seule fois que des cellules qui pouvaient être interprête comme des cellules endothéliales d'un vaisseau lymphatique péricapillaire étaient gonflées, tandis que les cellules endothéliales du capillaire lui-même étaient au repos. Mais en raison de l'extrême rareté de cette observation, ce savant est convaincu que ce sont les cellules endothéliales des capillaires sanguins qui occasionnent l'hyperplasie du tissu conjonctif.

périlobulaire pour pénétrer à l'intérieur des lobules, peuvent se ramener à la même sclérose des capillaires. Là cependant c'est la localisation primaire de l'agent pathogène dans un vaisseau situé entre les lobules, et non pas dans les capillaires sanguins intralobulaires, qui fait que le tissu conjonctif semble partir du tissu périlobulaire pour pénétrer à l'intérieur des lobules.

Si l'on poursuit une de ces travées jusque dans ses plus fines ramifications terminales à l'intérieur du lobule, on voit de nouveau les cellules endothéliales des capillaires former le tissu conjonctif par le même processus de tuméfaction de ses cellules endothéliales et de développement d'une substance intercellulaire finement fibrillaire, que nous avons décrit plus haut.

C'est donc, à mon avis, un vaisseau interlobulaire qui a d'abord été atteint et, à partir de ce foyer pathogène s'est propagée peu à peu la sclérose des capillaires à l'intérieur du lobule, pendant que les cellules, par ce fait, disparaissaient secondairement. Un fait qui, à mon avis, plaide en faveur de ce mode de formation aux dépens du tissu interlobulaire, c'est que les travées de tissu conjonctif sont le plus larges à la périphérie des lobules et se perdent, en devenant plus fines, à leur intérieur; un autre fait qui plaide aussi en faveur de cette manière de voir, c'est la continuité intime qui existe entre ces travées et le tissu conjonctif périlobulaire.

J'ajouterai que souvent dans une de ces travées on trouve un petit vaisseau sanguin, que je crois devoir être considéré comme destiné à établir un circulation collatérale porto-centrale.

Cette prolifération intracapillaire du tissu conjonctif m'amène tout naturellement à m'occuper des

PHÉNOMÈNES DE STASE DANS LA CIRRHOSE DU FOIE.

On a longtemps admis comme une dogme que dans la cirrhose atrophique il se produit une compression des ramifications de la veine porte, par suite de la rétraction du tissu conjonctif néoformé. Cette compression détermine une stase dans le district de cette veine et la conséquence en est, d'une part, une tendance à la compensation par ectasie des veines anastomosées avec elle (tête de méduse, veines oesophagiennes, hémorrhoidales) et, d'autre part, la production de l'ascite.

Lorsque cette rétraction ne s'effectuait pas, et c'était le cas dans la cirrhose hypertrophique, la cirrhose biliaire des anciens auteurs, il ne se produisait pas d'ascite.

Cette conception de l'origine de l'ascite n'est certainement plus aussi simple aujourd'hui, depuis que dans beaucoup de cirrhoses hypertrophiques on a constaté de l'ascite, même parfois intense et depuis qu'il a été établi *avec certitude* que d'autres facteurs interviennent dans la production du l'ascite.

Je pense qu'il convient de traiter cette question systématiquement.

C'est un fait que dans beaucoup de cirrhoses il se produit de l'ascite ou plus exactement une accumulation de liquide dans la cavité abdominale.

Cette accumulation de liquide peut-elle être la conséquence d'une stase dans le district de la veine porte?

C'est très possible et on l'a même positivement constaté, puisque, en même temps que cette ascite, on observe une ectasie des veines dont nous avons parlé plus haut, preuve de l'existense d'une stase. Lorsque, dans ces cas, on constate en même temps des signes de rétraction dans le tissu conjonctif du foie atteint de cirrhose, on peut considérer cette rétraction comme la cause probable de la stase. Mais indépendamment de cette rétraction il existe très certainement aussi dans le foie une autre cause de stase, dans le domaine de la veine porte; cette cause, à mon avis, est la prolifération intracapillaire du tissu conjonctif, dont nous avons parlé précédemment et qui est souvent très répandue. Il est évident qu'une telle formation de tissu conjonctif, procédant de l'endothélium et pénétrant dans la lumière des capillaires, doit constituer un obstacle sérieux à la circulation.

Il est aussi remarquable que parmi les cas de cirrhoses que j'ai étudiés, ceux où la néoplasie intralobulaire c'est-à-dire intracapillaire du tissu conjonctif était la plus intense, étaient aussi ceux où l'ascite était très forte: je veux parler des foies des nos III, XIII et XVI. Cependant ces trois foies étaient hypertrophiés; pas un d'entre eux ne présentait une rétraction appréciable. Leur surface était finement granuleuse, mais pas dans toute son étendue; cependant nulle part on ne voyait cette granulation grossière, avec dépressions profondes grisâtres, qui se montre lorsqu'il y a rétraction bien accusée du tissu conjonctif. Dans le cas XIII, les veines de la paroi abdominale étaient ectasiées; pour le cas XVI, je ne possède à ce sujet aucun renseignement; mais dans le cas III, les veines du ligament suspenseur du foie étaient ectasiées.

Tous trois portaient il est vrai des signes de péritonite, mais d'une péritonite plastique limitée à l'étendue du foie et de la rate (périhépatite et périsplénite). On peut difficilement admettre que cette péritonite circonscrite ait pu produire l'énorme quantité de liquide qui s'est accumulée, dans l'abdomen et dont la densité était respectivement de 1012, 1013 et 1013 pour chacun de ces cas. Pour les cas XIII et XVI, on avait plusieurs fois ponctionné et par conséquent enlevé une grande quantité de liquide; en ce qui concerne le cas III, on n'avait pratiqué qu'une seule ponction, le patient étant mort après un court séjour à l'hôpital. Il me semble plutôt qu'il faut attribuer à la prolifération conjonctive intracapillaire intense la cause de l'ascite par stase.

Une seconde question qui se pose est la suivante: s'il se produit

dans le foie une rétraction du tissu conjonctif périlobulaire, cette rétraction doit-elle toujours déterminer une stase dans le district de la veine porte?

La réponse à cette question est certainement négative: comme preuve je puis invoquer le foie du cas n⁰ VI, où la surface de l'organe était grossièrement et finement granuleuse, où le tissu conjonctif était rétracté et sclérosé et où cependant il n'y avait pas d'ascite.

Cette observation ajoutée à ce que j'ai dit précédemment enlève en grande partie sa valeur à l'ancienne opinion, suivant laquelle la rétraction du tissu conjonctif constituerait la cause principale de la stase avec ascite consécutive, en comprimant les ramifications de la veine porte [1]).

Mais il est encore une troisième question plus décisive:

Dans la cirrhose du foie, l'ascite dépend-elle toujours, ou même dans la plupart des cas, d'une stase?

Je pense que cette question doit être résolue par la négative.

D'abord, à mon avis, on ne peut considérer l'ascite comme occasionnée par une stase qu'à la condition qu'elle soit accompagnée par d'autres signes de stase dans le système de la veine porte, c'est-à-dire par des ectasies veineuses.

Or, dans ce cas, j'estime qu'un bon nombre de cas d'ascite, qu'on attribue toujours à une stase, ne peuvent lui être attribués.

Parmi les 31 cas de cirrhose hépatique que j'ai étudiés, j'en compte 18 avec ascite. De ces 18 cas, il y en a 7 où les veines cutanées ou celles du ligament suspenseur et du péritoine étaient ectasiées (cas nos III, XIII, XV, XVIII, XXIII, XXIV et XXVI). Dans ces cas donc la stase est évidente et il me semble, qu'en l'absence d'autres causes satisfaisantes de l'ascite, on peut l'attribuer à la stase.

Parmi les 13 autres cas, il en est quelques-uns où l'on ne peut décider si les veines étaient ectasiées, parce que ni l'histoire de la maladie ni les procès-verbaux des autopsies n'en font mention; parmi ces cas, il en est un par exemple, le n⁰ XVI, où, à défaut de toute autre cause indiquée de l'ascite, j'ai bien cru pouvoir l'attribuer à la stase.

En outre, dans trois autres cas, les nos XX, XXII et V, il y avait des symptômes généraux de stase, occasionnés par une néphrite ou une affection cardiaque; mais il en reste encore trois, les nos IX, XVII et XVIII, dont les veines de l'abdomen n'étaient

---

1) Le cas de l'autopsie n⁰ 71 du cours 1894/95, où il n'y avait pas eu d'ascite alors qu'il existait une sclérose intralobulaire très nette et uniformément répandue, n'est pas en contradiction avec ce que je viens de dire, car cette sclérose n'était pas assez avancée; on distinguait encore partout dans le tissu conjonctif intralobulaire, de petites lumières vasculaires, bien béantes, qui livraient par conséquent au sang un passage suffisant. L'énorme volume de l'organe (3470 grammes) dépendait pour la majeure partie de cette sclérose généralisée et de l'ectasie vasculaire, attendu que les cellules hépatiques n'étaient pas hypertrophiées.

pas dilatées, dont l'autopsie a aussi révélé l'absence de toute ectasie veineuse, mais dont l'ascite, ou du moins l'accumulation de liquide dans l'abdomen, avait une autre cause. Cette cause était une péritonite très étendue. J'arrive ainsi à un facteur très important de la pathogenèse de la cirrhose; car l'opinion la plus récente est que, dans la cirrhose hépatique, l'ascite provient souvent d'une péritonite concomitante et que même l'hydropisie aussi bien que la cirrhose dépendraient de l'inflammation du péritoine.

LA PÉRITONITE DANS LA CIRRHOSE DU FOIE.

Dans sa monographie, HANOT dit que l'absence d'ascite est la règle dans la cirrhose hypertrophique avec ictère chronique; mais il ajoute que dans les cas isolés où il se produit de l'ascite, elle provient de la péritonite.

Il ajoute aussi qu'il peut aussi se faire que „le processus sclé-„rotique, s'étendant de plus en plus, pourra à un moment donné „intéresser à ce point l'aire des capillaires de la veine porte, „que la circulation y sera gênée pour que l'ascite se produise". Il y a donc là un petit rapprochement vers l'ancienne théorie de la stase, dont il ne voulait pas entendre parler dans une publication précédente sur la cirrhose du foie.

GOLUBOFF qui, sur d'autres points relatifs à la cirrhose hypertrophique avec ictère chronique, n'est pas d'accord avec son plus grand défenseur, HANOT, attribue aussi principalement à la stase le processus de l'ascite; bien que, dit-il, l'hyperplasie du tissu conjonctif ait surtout lieu autour des canaux biliaires, elle peut finir par devenir tellement intense que les ramifications de la veine porte soient comprimées et qu'il se produise alors de l'ascite.

Il n'y a pas longtemps, TALMA, dans un travail sur l'hydropisie inflammatoire prétendit que l'ascite se produit très souvent tout autrement: qu'il se forme d'abord une péritonite séreuse (le plus souvent d'origine intestinale) et que des substances phlogogènes, organisées ou simplement toxiques, suspendues dans l'exsudat, provoquent secondairement un processus inflammatoire chronique dans le foie.

TALMA attire l'attention sur ce fait que, dans beaucoup de cas de cirrhose, les signes de stase manquent et que néanmoins il se produit de l'ascite: ces signes de stase sont la tête de méduse et l'hypersplénie (cette dernière est considérée par lui comme nécessaire pour admettre une stase).

Dans ces cas il prétend que c'est une péritonite séreuse qui détermine l'accumulation de liquide. L'autopsie ne doit pas, pour attester qu'il y a eu péritonite, montrer des altérations importantes du péritoine, puisqu'il est arrivé bien souvent qu'au cours d'une opération sur le péritoine on y a constaté l'existence de

nombreux tubercules, dont on ne trouvait plus de trace, quelques mois plus tard, lorsque le patient était autopsié. C'est d'autant plus vraisemblable qu'il peut arriver qu'une péritonite purement séreuse, comme celle qui, selon TALMA, se produit par l'action du froid ou par résorption de substances phlogogènes provenant de l'intestin ou d'une autre cavité séreuse (cavité pleurale), et qui chemine le long des voies lymphatiques produise simplement une forte exsudation ou une forte transsudation de liquide, sans donner lieu dans le péritoine à d'autres transformations inflammatoires.

Le liquide, à la vérité, n'est pas un exsudat inflammatoire typique (sa densité est inférieure à 1014); mais cela n'empêche pas, d'après TALMA, qu'il peut être fourni par le péritoine à la suite d'une inflammation.

Il me parait aussi que l'ascite est souvent due, ne fut-ce que partiellement, à une péritonite: témoin, la fréquence des phénomènes péritonitiques dans la cirrhose.

Mais une autre question est celle de savoir si la cirrhose du foie *dépend*, aussi souvent que le prétend TALMA, de l'hydropisie inflammatoire, ou bien si la péritonite et la cirrhose n'ont pas *toutes deux* leur origine dans la résorption de substances phlogogènes provenant de l'intestin, résorption s'effectuant, dans la péritonite, le long des voies lymphatiques et dans la cirrhose, le long de la veine porte. Je n'entends nullement dire par là qu'une cirrhose du foie ne puisse pas être occasionnée par la résorption de substances toxiques contenues dans un exsudat inflammatoire de la cavité abdominale; je suis, au contraire, assez heureux de posséder, parmi les cirrhoses que j'ai étudiées, un exemple très beau et très rare d'une hépatite partielle occasionnée par cette cause.

C'est le foie du n° XXXIV, dont je veux parler (autopsie n° 27, cours de 1894/95) (v. fig. 11, Pl. XXVI).

Une jeune fille de 11 ans, atteinte de tuberculose du péritoine, succombe à cette affection en 1894, sans avoir présenté aucun symptôme du côté du foie.

La péritoine montre une affection tuberculeuse, d'une grande étendue et qui a transformé la séreuse de l'intestin, de la paroi abdominale, du foie et de la rate en une membrane épaisse et incolore, couverte de nombreux tubercules. Le foie presente un aspect très particulier.

Lorsqu'à l'autopsie on l'eût sectionné par une coupe sagittale, on constata que la coupe présentait deux moitiés bien distinctes par leur aspect: une moitié antérieure et une moitié postérieure. La moitié antérieure correspondait à une partie du foie, dont la surface était revêtue d'une membrane tuberculeuse; elle avait une consistance ferme, une surface lisse et une coloration légèrement grisâtre, d'aspect luisant et quelque peu gélatineux. On n'y voyait pas de trace de tissu hépatique normal. La moitié

postérieure avait l'aspect que présente le foie lorsqu'il y a une stase peu prononcée; à la limite entre cette moitié postérieure et la moitié antérieure se trouvaient des zones jaune clair. La moitié antérieure empiétait sur la moitié postérieure; en effet, on voyait partout des prolongements de la moitié antérieure se ramifier souvent très loin à l'intérieur de l'autre moitié et montrer pour ainsi dire le caractère progressif du processus.

A l'oeil nu, on peut seulement constater que dans la partie antérieure il doit exister beaucoup de tissu conjonctif hyperplasié (si l'on en juge par sa consistance et sa coloration) et qu'une bonne partie du tissu hépatique a disparu. A l'oeil nu, on ne peut voir de signes de tuberculose. Il faut ajouter que dans la cavité abdominale se trouvait un exsudat fibrino-purulent.

L'examen microscopique porta sur trois parties du foie:

1°) la partie immédiatement sous-jacente à la capsule;

2°) le milieu de la partie malade;

3°) la zone limitrophe entre la partie saine et la partie malade.

Dans la partie malade on constate une disparition très intense et très rapide du tissu hépatique, accompagnée d'une hyperplasie énorme de tissu conjonctif jeune, riche en cellules et fortement infiltré. Les cellules hépatiques ont subi deux espèces d'altérations: en premier lieu, une atrophie avec disparition consécutive totale, sans aucun symptôme préalable de dégénérescence; en second lieu, une transformation, très étendue, en tubes ressemblant à des canaux biliaires.

Ce dernier fait est particulièrement frappant; on voit partout des masses de canaux biliaires ou plutôt de tubes qui en ont l'aspect et qui, en beaucoup d'endroits, se continuent avec des trabécules hépatiques. Ces derniers ont pour la plupart pris la forme de tubes et présentent toutes les formes de transition possibles entre les trabécules hépatiques normaux, qui souvent sont ici un peu plus petits, et les canaux biliaires complètement formés. Le tissu conjonctif prolifère très rapidement entre les lobules, mais surtout entre les trabécules hépatiques et même entre les cellules hépatiques elles-mêmes; il est très riche en cellules, aussi bien en cellules de tissu conjonctif qu'en leucocytes, contient en beaucoup d'endroits des veines très dilatées et n'est nulle part transformé en tissu sclérosé ancien. On ne trouve pas trace de tuberculose. Les bacilles de KOCH aussi font défaut.

Dans les parties sous-jacentes à la capsule, on voit que celle-ci est épaissie et constitue une très forte membrane de tissu conjonctif, qui partout se continue immédiatement avec le tissu conjonctif du foie, quoique ce dernier soit généralement plus riche en cellules et surtout en leucocytes à la limite de la capsule. Souvent on ne distingue plus rien de cette limite et l'on voit nettement une large travée de tissu conjonctif qui, partant de la capsule, pénètre à l'intérieur du foie en se repandant entre les éléments des lobules. Ces derniers réagissent sur ce processus

de sclérose étendue en se transformant rapidement en de nombreux petits canaux biliaires, dont les cellules possèdent un corps protoplasmique réduit et un noyau vivement coloré, sans structure (Pl. XXIV, fig. VI).

A la limite entre la partie malade et la partie saine du foie, d'un côté, on constate le processus que nous venons de décrire, mais beaucoup moins intense que sous la capsule et qu'au milieu de la partie malade; d'un autre côté, on voit des lobules normaux, présentant peu de phénomènes de stase, tandis que le tissu conjonctif en voie de prolifération diminue peu à peu ou s'arrête brusquement devant le tissu sain. Dans le premier cas, les derniers prolongements du tissu conjonctif hyperplasié se continuent avec les premiers groupes normaux de tissu conjonctif périlobulaire et l'on constate seulement que ce dernier tissu est un peu plus riche en cellules que d'habitude. De même la prolifération intralobulaire de tissu conjonctif, qui procède ici, de la façon la plus manifeste, des endothéliums des vaisseaux sanguins, diminue en même temps que la prolifération intralobulaire, soit progressivement, soit très brusquement.

Les trabécules hépatiques présentent peu de transformations et celles-ci ne sont certainement pas aussi intenses, que la section du foie le faisent supposer par la présence des zones jaune clair à la limite entre les deux parties. Elles consistent parfois en une faible dégénérescence graisseuse, parfois en une petite accumulation de pigment dans les cellules hépatiques; mais aucune de ces deux altérations n'est très intense. En résumé, nous avons affaire ici à une inflammation diffuse du foie, à évolution rapide et aboutissant à une hyperplasie du tissu conjonctif; cette inflammation part de la partie antérieure de l'organe pour se propager vers sa partie postérieure. Cette transformation est la plus intense dans les parties sous-jacentes à la capsule et elle atteint son minimum d'intensité à la limite entre la moitié antérieure et la moitié postérieure de l'organe. Elle est très diffuse et sa propagation n'est pas liée à l'un des deux grands systèmes du foie (système de la veine porte ou système des canaux biliaires). Je crois donc que nous avons affaire ici à une hépatite plastique lymphogène et je ne puis me la représenter autrement que comme dépendant d'une résorption de toxines, provenant du péritoine atteint de tuberculose.

L'étude de ce foie confirme donc l'idée du Prof. TALMA, mais elle montre en même temps que de semblables processus inflammatoires, procédant du péritoine et pénétrant directement dans le foie, sont très rares, car cet exemple est unique dans la littérature, pour autant que je le sache du moins. La plupart des cirrhoses qui accompagnent une péritonite et que TALMA considère aussi comme secondaires à la péritonite, sont diffuses et réparties dans *tout* l'organe; leur propagation est souvent périlobulaire surtout, ou bien elle se fait surtout autour des canaux

biliaires, ce qui prouve qu'elle a comme porte d'entrée le hile du foie.

Il reste toujours possible que la résorption s'effectue le long des voies lymphatiques périlobulaires; mais il est plus probable que, dans beaucoup de cas, la propagation a lieu le long de la veine porte même et que les deux facteurs, la péritonite diffuse ou non diffuse et la cirrhose, dépendent d'une circonstance commune, l'intervention d'agents nuisibles provenant de l'intestin (on peut laisser de côté la question de savoir si ces agents nuisibles sont organisés ou purement toxiques).

Si nous résumons ce que ces considérations et ces faits nous ont appris, nous croyons pouvoir en déduire les conclusions suivantes:

1°). L'ascite, dans la cirrhose du foie, ne dépend pas toujours d'une stase dans le district de la veine porte.

2°). Lorsque ce n'est pas le cas, la stase peut être dûe, pour une part, à une rétraction du tissu conjonctif, pour une part, à une prolifération intracapillaire de tissu conjonctif.

3°). L'hydropisie de l'abdomen dépend, pour une autre part, d'une péritonite, qui elle-même est primaire dans l'histoire de la maladie ou secondaire par rapport à la cirrhose du foie ou bien qui, avec cette dernière, dépend d'une autre cause commune qui, dans la plupart des cas, est une résorption d'agents nuisibles provenant de l'intestin.

Comme la question de l'hypersplénie se rattache, jusqu'à un certain point, à la question de la stase dans les cirrhoses, je vais m'en occuper brièvement ici.

L'HYPERSPLÉNIE.

Avant les publications de HANOT on admettait qu'en général l'hypersplénie était une conséquence d'une stase; mais lorsque les recherches de cet auteur sur la cirrhose hypertrophique eurent démontré qu'il peut y avoir hypersplénie sans qu'il existe de trace de stase, on dut abandonner cette manière de voir. FRERICHS avait déjà fait remarquer l'insuffisance de l'explication de l'hypersplénie par un simple mécanisme de stase. HANOT fait observer à ce sujet que le foie et la rate sont souvent atteints simultanément dans un grand nombre d'états morbides, aigus ou chroniques, dûs à l'action d'un agent toxique ou infectieux, par exemple dans la fièvre typhoide, la pyémie, la malaria etc.

A côté de ces affections se range aussi la cirrhose atrophique et surtout la cirrhose hypertrophique avec ictère chronique. L'hypertrophie des deux glandes (HANOT) dans la cirrhose n'est donc qu'un cas particulier d'une loi commune. Dans toutes ces affections la rate se comporte comme un second foie. HANOT laisse de côté les théories relatives à cette simultanéité, mais le fait lui-même, il l'expose nettement.

Mon intention n'est nullement de discuter ici ces théories; je veux seulement faire observer que mes recherches m'ont amené à croire que, dans la plupart des cas, l'hypertrophie de la rate est due à une hyperplasie de ses tissus et en particulier du tissu adénoide.

Sauf trois de mes cas (nos I et peut-être XXIV et XXIX), toutes mes cirrhoses furent accompagnées d'hypertrophie de la rate, soit très intense (980, 1700 et 960 grammes), soit minime (250 à 350 grs), soit intermédiaire entre ces deux termes extrêmes. Des trois exceptions que je viens de signaler, les nos I et XXIX avaient présenté une évolution occulte et les nos XXIV et XXIX étaient des cirrhoses très peu étendues. Dans aucun de ces trois cas le foie n'était augmenté de volume (1780, 1360, 1450 grammes). Dans tous les autres cas la rate était hypertrophiée, mais déjà au premier abord il était évident que cette hypertrophie était pour la majeure partie indépendante d'une stase. Ce qui le prouve immédiatement, c'est le fait que dans beaucoup de cas où la stase fait défaut, on observe une énorme hypertrophie de la rate (1700, 1100).

La stase d'ailleurs ne pourrait déterminer une aussi forte hypersplénie.

Cette manière de voir se trouve confirmée par l'examen microscopique.

Pour un bon nombre des cas de cirrhoses que j'ai étudiés, je n'ai pu examiner la rate parce que je n'en possédais pas de fragments; mais pour ce qui concerne les autopsies qui ont été pratiquées dans les derniers temps, j'ai toujours pu étudier la rate et dans la plupart des cas je n'ai constaté aucun signe de stase ou bien j'ai trouvé seulement des signes d'une stase très minime.

Je prendrai comme exemples les rates des cas n° III et XXVI.

Dans le premier cas, comme signes de stase il y avait de l'ascite et de l'ectasie veineuse; néanmoins la rate n'offrait que de légers signes de stase, à côté d'une hypertrophie du tissu de la pulpe. L'hypertrophie de l'organe (500 grammes) a donc ici pour origine deux causes différentes.

Dans le cas du n° XXVI, la rate pesait 620 grammes et ne présentait aucun signe de stase, mais elle offrait une hypertrophie énorme du tissu de la pulpe et des corpuscules de MALPIGHI.

Je pourrais multiplier ces exemples; mais je crois qu'ils suffisent pour prouver que l'hypersplénie, dans beaucoup de cas, est due à une hypertrophie du tissu splénique et que l'on peut parfaitement admettre avec HANOT que les altérations du foie aussi bien que celles de la rate dépendent d'affections générales et sont la conséquence d'un état d'intoxication ou d'infection.

L'observation qu'a faite ROSENSTEIN dans les cas de cirrhose hypertrophique qu'il a étudiés, à savoir que le sang contient beaucoup plus de leucocytes qu'à l'état normal, est en harmonie avec cette hyperplasie du tissu adénoide de la rate.

Nous en arrivons enfin à la dernière question qu'il nous reste à traiter dans ce chapitre de la cirrhose du foie: je veux parler de

L'ETIOLOGIE ET LA NATURE DU PROCESSUS.

Déjà lorsque nous nous sommes occupé de l'ascite et de la péritonite et ensuite quand il s'est agi de la transformation subie par la rate et le sang, nous avons vu que la cirrhose du foie, c'est-à-dire *la maladie du foie* doit être considérée comme une partie clinique et anatomique d'un processus plus généralisé. C'est l'opinion que professent actuellement non seulement la plupart des cliniciens, mais aussi la plupart des anatomo-pathologistes. Et bien des circonstances plaident en sa faveur. Aussi bien les phénomènes intestinaux, qui (de même que l'ascite) ne sont pas suffisamment expliqués par le diagnostic de catarrhe par stase, que l'hypersplénie, les altérations du sang (v. ROSENSTEIN), la péritonite et les transformations des reins qui accompagnent si souvent la cirrhose montrent bien qu'il y a ici autre chose qu'un simple processus hépatique.

En disant que l'on a affaire ici soit à un processus d'intoxication, soit à un processus d'infection, on n'indique que la nature générale du processus mais on n'explique pas par-là comment apparait cette infection ou cette intoxication.

Nous trouvons à ce sujet une indication dans l'atrophie aiguë du foie qui est, sans doute, un processus infectieux ayant son origine dans l'intestin [1]).

Les observateurs ont appris à concevoir la cirrhose du foie comme un processus qui prend son origine dans l'intestin ou dont l'intestin doit être considéré comme constituant un intermédiaire.

Cette manière de voir a fait entreprendre un grand nombre d'expériences. Les recherches de date ancienne, telles par exemple que celles de WEGNER, avaient fait admettre que l'arsenic et le phosphore peuvent provoquer la cirrhose du foie. Mais les expériences ultérieures, et surtout celles de ZIEGLER et d'OBOLENSKY, ont montré que si cela est, ce n'est que dans la minorité des cas. Pour l'alcool il est positivement établi par les recherches de STRAUS, BLOCQ, SABOURIN et LAFITTE, que ce poison peut bien produire une dégénérescence des cellules hépatiques, mais pas une cirrhose. Cela ne prouve pas et je ne veux pas non plus prétendre que l'alcool ne soit pas un agent étiologique de la cirrhose, mais celle-ci doit avoir une autre cause que j'expliquerai de la manière suivante.

---

1) M. le Prof. SIEGENBEEK VAN HEUKELOM a trouvé des microbes dans la paroi intestinale, dans deux des quatre cas d'atrophie aiguë du foie, que nous signalons dans notre Tableau. Dans l'un des deux autres cas, le foie avaient été conservé dans l'acide phénique et ne pouvait par conséquent convenir à la recherche de bacilles; l'autre cas est probablement le seul où les bacilles faisaient défaut.

La fréquence avec laquelle des phénomènes gastriques non seulement se produisent pendant la cirrhose, mais encore la précèdent souvent, fait penser qu'une infection de l'estomac avec intoxication consécutive du foie et diffusion générale du poison constitue, dans beaucoup de cas, la nature propre du processus morbide. S'il en est ainsi, ce sont les substances formées par une fermentation anormale dans l'intestin qui doivent engendrer l'intoxication du foie. Il a été constaté que ce sont surtout les acides valérianique, butyrique, acétique et lactique. En administrant ces acides par la voie buccale à des animaux, on a pu produire chez eux des altérations cirrhotiques. Ces recherches ont été faites par BOIX et dans tous les animaux soumis à l'expérimentation (14), on a observé après les expériences, une hyperplasie du tissu conjonctif dans le foie. Ces expériences méritent d'être soumises à un contrôle, mais elles nous ont fait faire un pas dans la bonne voie.

Quoi qu'il en soit, les symptômes cliniques, les expériences et les constatations anatomiques tendent à faire admettre une cause qui a son origine dans le tube intestinal.

Il reste donc la question: Peut-on expliquer les différentes formes de cirrhose par cette conception et, dans l'affirmative, doit-on considérer en général l'hyperplasie du tissu conjonctif comme un fait primaire ou comme un fait consécutif aux transformations épithéliales?

A la première partie de cette question j'estime que l'on peut répondre positivement et même la plupart des auteurs qui sont en désaccord sur la question de la cirrhose (ROSENSTEIN, ACKERMANN, HANOT, STADELMANN, TALMA, SENATOR) pourront le concéder.

D'ailleurs que l'on considère la cirrhose comme porto-veineuse, ou comme se propageant le long des canaux biliaires, ou comme une inflammation parenchymateuse avec sclérose consécutive, aucune de ces manières de voir n'est en désaccord avec l'idée qu'elle provient d'un agent nuisible ayant sa source dans l'intestin.

Cet agent peut agir aussi bien s'il est introduit dans le foie par la veine porte que s'il y entre par les canaux biliaires ou par les voies lymphatiques qui entourent le système porte ou le système des canaux biliaires. Et l'opinion de TALMA, abstraction faite de la soi-disant cirrhose capsulaire qui est rare, n'est que partiellement en contradiction avec cette manière de voir, car en règle générale, il admet aussi comme cause de sa péritonite, une affection préalable du canal intestinal. On peut donc aussi bien considérer avec TALMA l'hydropisie comme conséquence d'un état inflammatoire „chronique", sans pour cela considérer la cirrhose du foie comme secondaire à celle-là. On peut les rattacher l'une et l'autre à l'état morbide principal: l'affection intestinale. Mais l'accord est moins parfait en ce qui concerne la seconde partie de la question qui nous occupe.

ACKERMANN, qui fait intervenir dans la marche de la cirrhose

l'inflammation parenchymateuse de WEIGERT, tend à établir une distinction, en ce qui concerne le primum movens de l'hyperplasie du tissu conjonctif, entre la cirrhose atrophique (de LAËNNEC) et la cirrhose hypertrophique. Pour la première, il considère manifestement l'altération épithéliale, comme le processus primaire. A cette dégénérescence succède une hyperplasie de tissu cicatriciel qui, comme cela se produit toujours pour ce tissu, subit une rétraction.

Par contre, dans la cirrhose hypertrophique, où les altérations des cellules hépatiques sont beaucoup moindres, il considère l'hyperplasie du tissu conjonctif comme étant primaire, en même temps que la tendance à la rétraction fait défaut; ce tissu conjonctif provient des tissus conjonctifs interlobulaire et intralobulaire normaux. Les auteurs français, HANOT et ses adeptes, font provenir le tissu conjonctif néoformé, du tissu conjonctif périlobulaire (cirrhose porto-veineuse) dans la cirrhose atrophique et du tissu conjonctif qui entoure les canaux biliaires, dans la cirrhose hypertrophique.

Il considèrent donc la cirrhose comme un processus interstitiel et non pas comme un processus parenchymateux.

Telles sont les deux opinions principales.

L'opinion d'ACKERMANN sur la cirrhose atrophique est peu vraisemblable.

Car d'abord on trouve très souvent des phénomènes de dégénérescence profonde dans les cellules hépatiques, sans qu'il y ait pour cela trace de cirrhose.

En second lieu, les études microscopiques nous montrent que précisément les phénomènes de dégénérescence sont souvent *consécutifs* à la prolifération du tissu conjonctif. Ce fait est signalé entre autres dans la dissertation de MAX HOMMEL, qui a été faite sous la direction de RINDFLEISCH; dans mes cas de cirrhose qui, bien que ne correspondant pas tout à fait à la „cirrhose atrophique de LAËNNEC", montraient cependant, dans plusieurs cas, une prolifération du tissu conjonctif interlobulaire très intense prédominant de beaucoup sur la prolifération intralobulaire, je n'ai pas pu y constater de dégénérescence cellulaire correspondant à l'intensité de la cirrhose. Au contraire, cette dégénérescence était généralement minime et n'existait que dans des parties nettement circonscrites, tandis que dans les cas où la dégénérescence des cellules était la plus intense, la cirrhose avait précisément une très faible expansion (cas n° XXIV).

En troisième lieu, les expériences de STRAUS, BLOCQ etc., entreprises sur des animaux en leur administrant de l'alcool, conduisent aussi à la même conclusion. On y constata toujours une dégénérescence intensive des cellules hépatiques, mais la cirrhose faisait toujours défaut.

Enfin, je signalerai encore une publication récente du Dr. SIEVEKING sur l'anatomie pathologique de la cirrhose atrophique du foie.

Cet auteur, s'appuyant sur l'étude qu'il a faite de 20 cas de cirrhose atrophique, est convaincu que la prolifération du tissu conjonctif est primaire et que l'altération épithéliale est secondaire. Par la méthode de coloration de VAN GIESON, qui rend apparent le tissu conjonctif jusque dans ses plus fines ramifications, il pense avoir pu démontrer ce fait. Les cellules hépatiques ne présentaient de trace d'atrophie et de dégénérescence que lorsqu'elles étaient complètement entourées de tissu conjonctif. Les fins faisceaux conjonctifs se terminaient entre des cellules hépatiques normales, qui ne s'atrophiaient et ne dégénéraient que lorsque l'anneau conjonctif, formé autour de ces cellules ou, de très petits groupes de ces cellules, était complètement fermé.

Me fondant sur ces arguments, je puis donc dire que la prolifération du tissu conjonctif, la sclérose, constitue le processus primaire, et cela aussi bien dans les formes atrophique qu'hypertrophique de la cirrhose.

Cela me détermine à ajouter encore la considération suivante. J'ai indiqué au début que dans presque tous les foies cirrhotiques on constate à la fois une prolifération du tissu conjonctif interlobulaire et une prolifération du tissu conjonctif intralobulaire. La prolifération intralobulaire procède toujours des endothéliums des capillaires sanguins; la prolifération interlobulaire, au contraire, procède en général du tissu conjonctif périlobulaire préexistant.

Pour cette dernière il est difficile de dire quels sont les éléments qui contribuent le plus à l'hyperplasie du tissu conjonctif, les ramifications de la veine porte, celles de l'artère hépatique ou le tissu conjonctif qui entoure les canaux biliaires. Ce dernier tissu existe toujours en quantité minime comparativement à l'hyperplasie exorbitante du tissu conjonctif et, dans les cirrhoses où on le rencontre (notamment dans la maladie de HANOT), il reste si exclusivement limité aux canaux biliaires qu'il ne mérite pas d'être considéré comme la source principale du tissu conjonctif pathologiquement hyperplasié, mais qu'il sert uniquement à nous indiquer la porte d'entrée de l'agent nuisible.

Restent alors les ramifications de la veine porte et de l'artère hépatique avec les capillaires que, comme nous l'avons vu précédemment, nous devons considérer comme les sources principales d'où dérive le tissu conjonctif néoformé.

Tout le processus se trouve donc ramené à une affection des vaisseaux et c'est là le principal résultat, auquel je suis arrivé par mes recherches sur des foies humains.

La cirrhose hypertrophique aussi bien que la cirrhose atrophique, la prolifération conjonctive interlobulaire aussi bien que la prolifération conjonctive intralobulaire, la dégénérescence épithéliale, la stase dans le district de la veine porte, tout cet ensemble, je crois pouvoir le considérer comme dépendant d'une affection de la paroi des vaisseaux.

La question de savoir quel est le vaisseau atteint décide aussi de la question de savoir quelle forme de cirrhose se développera. Lorsque les capillaires intralobulaires seront surtout atteints, on trouvera aussi le sclérose intracapillaire diffuse, que j'ai décrite plus haut. Lorsque la veine porte sera le vaisseau atteint, on observera, en général, surtout une cirrhose périlobulaire, sans exclure cependant en même temps une affection des capillaires qui, au contraire, est très probable; et c'est pour cette raison qu'on trouve si souvent une prolifération du tissu conjonctif intralobulaire à côté d'une prolifération périlobulaire. Pour remplacer, pour ainsi dire, les ramifications de la veine porte oblitérées, il se produit une hyperplasie vasculaire procédant du district de l'artère hépatique. Lorsque ce sont les canaux biliaires qui amènent l'agent pathogène, c'est la péri-angiocholite qui secondairement, par propagation de l'incitation inflammatoire dans le voisinage, détermine la sclérose des vaisseaux, ce qui fait que ce sont donc, en général, les vaisseaux périlobulaires qui seront le plus affectés.

Je terminerai l'exposé de mes considérations générales sur la cirrhose du foie, en transcrivant les conclusions suivantes.

Au point de vue clinique il est peut-être permis, dans des cas bien nets, de distinguer une cirrhose hypertrophique et une cirrhose atrophique, par opposition l'une à l'autre; mais dans la plupart des cas, il est à désirer que l'on ne prenne pas le volume du foie comme base d'une classification des cirrhoses.

Au point de vue anatomique (macroscopique et microscopique), on ne peut maintenir une classification des cirrhoses basée sur le volume du foie. Ni la localisation, ni la nature du tissu conjonctif pathologiquement développé ne sont en connexion avec le volume du foie.

Lorsque dans une cirrhose du foie il se produit de la stase, celle-ci ne dépend que partiellement d'une pression exercée sur les vaisseaux par du tissu en voie de rétraction. Pour une autre part, elle doit être attribuée à une sclérose des capillaires (v. Pl. XXIII, fig. IV et V).

Le tissu conjonctif hyperplasié, dans la cirrhose du foie, provient, pour autant que cette hyperplasie est intralobulaire, de l'endothélium des capillaires sanguins (v. Pl. XXIII, fig. IV et V).

Pour autant que le tissu conjonctif hyperplasié est périlobulaire, il procède du tissu conjonctif périlobulaire préexistant et, pour une faible partie seulement, du tissu conjonctif qui entoure les canaux biliaires.

L'opinion d'ACKERMANN (WEIGERT), d'après laquelle dans la cirrhose annulaire la néoformation de tissu conjonctif est consécutive, secondaire, à une dégénérescence épithéliale, n'est confirmée ni par l'étude histologique ni par l'étude expérimentale. L'opinion du même auteur, d'après laquelle une hyperplasie vasculaire procédant du district de l'artère hépatique donnerait naissance à l'hyperplasie du tissu conjonctif autour des lobules, est inexacte. Cette néoformation vasculaire a lieu en même temps ou après l'hyperplasie du tissu conjonctif.

L'ascite, dans la cirrhose du foie, peut être la conséquence d'une stase dans le district de la veine porte; mais ce n'est pas toujours le cas. On doit en partie l'attribuer à une péritonite, qui se développe en même temps que la cirrhose.

Cette péritonite peut ou bien dépendre de la cirrhose, ou bien être, comme elle, secondaire à une affection primaire (de l'intestin par exemple), ou bien constituer elle-même l'affection primaire et occasionner secondairement une cirrhose. Cette dernière éventualité doit être considérée comme très rare et, en tout cas, elle n'est pas aussi fréquente que le pense le Prof. TALMA.

L'hypersplénie ne peut s'expliquer par la seule stase sanguine. Au contraire, l'examen clinique et les études histologiques doivent nous faire admettre qu'il s'agit d'une hyperplasie du tissu splénique.

Dans l'étude de la cirrhose du foie, l'altération de cet organe doit être considérée comme le symptôme principal d'une affection générale.

Elle est le résultat d'une intoxication ou d'une infection, qui généralement a sa source dans l'intestin.

Il me semble probable que, quelle que soit la voie suivant laquelle l'agent nuisible se propage dans le foie (les canaux biliaires, les vaisseaux sanguins ou les voies lymphatiques qui entourent l'un de ces deux systèmes) c'est, en dernière analyse, une sclérose vasculaire qui constitue l'élément essentiel de la cirrhose du foie. La localisation du tissu conjonctif néoformé dépend alors des vaisseaux, dont la sclérose est la plus importante.

RECHERCHES EXPÉRIMENTALES.

Ainsi que je l'ai dit dans l'Introduction et dans l'Aperçu historique, cette seconde partie de mes études consiste en des recherches expérimentales sur la question de l'origine des canaux biliaires. Depuis que l'on sait positivement que ces canaux se rencontrent dans des affections aussi différentes que la cirrhose, la syphilis, l'atrophie par compression, l'atrophie aiguë du foie, la stase biliaire chronique, l'enkystement de corps étrangers, en un mot là où du parenchyme hépatique disparait et où du tissu conjonctif se développe, le choix des moyens propres à provoquer une néoformation de canaux biliaires s'est de plus en plus étendu.

Ces moyens ne pouvant pas tous être appliqués aux animaux dont je pouvais disposer (lapins et chiens), je me suis borné aux expériences suivantes.

A l'exemple d'ACKERMANN, j'ai fait usage de la méthode indiquée par WEGNER pour provoquer la cirrhose, à savoir l'administration prolongée d'une faible dose d'arsenic et de phosphore.

En second lieu, à l'exemple de NASSE qui, dans la Semaine médicale du 28 avril 1894 (14ème année), a fait mention de la ligature d'une petite branche du canal hépatique, j'ai pratiqué cette opération chez le lapin, afin de provoquer une stase biliaire partielle de plus longue durée que ce ne peut nécessairement être le cas lorsque l'on fait la ligature du canal hépatique ou du canal cholédoque tout entier (CHARCOT et GOMBAULT) [1]).

En troisième lieu j'ai, comme NEISSER l'a fait le premier avec de l'huile de croton, injecté dans le parenchyme du foie quelques gouttes d'une solution d'acide phénique, afin de provoquer la formation d'un foyer inflammatoire circonscrit, dans le foie.

En outre, j'ai voulu provoquer une périhépatite en interposant un corps étranger (une feuille d'étain) entre le diaphragme et le foie, dans l'espoir que la périhépatite, en s'étendant aux couches superficielles du foie, y produirait une hyperplasie du tissu conjonctif avec formation consécutive de canaux biliaires.

---

1) J'ai pratiqué aussi la ligature totale du canal cholédoque, comme expérience de contrôle et de comparaison, chez deux animaux.

Enfin, à l'exemple de BOIX, qui dans sa thèse (août 1894) a donné une nouvelle manière de voir sur l'étiologie de la cirrhose du foie, j'ai tenté, chez des animaux, de provoquer la cirrhose en leur administrant des acides, notamment de l'acide butyrique, de l'acide valérianique et de l'acide acétique. Nous verrons plus loin jusqu'à quel point ces expériences ont fourni quelque résultat.

Je désire seulement décrire en quelques mots ma technique opératoire.

Toutes les opérations ont été pratiquées dans une légère narcose chloroformique. J'ai constaté que si l'on n'administre le chloroforme qu'à faible dose mais pendant longtemps, l'animal est vite endormi. On le maintient très facilement en état de narcose, en ajoutant de temps à autre une goutte de chloroforme; en administrant le narcotique de cette façon et en cessant de le faire aussitôt que l'opération est achevée, l'animal reste tranquille pendant que l'on suture la plaie et il ne souffre que très peu.

En ce qui concerne l'opération même, j'ai toujours observé une antisepsie très rigoureuse, tandis que généralement je faisais l'incision abdominale assez grande (environ 7 cm.), ce qui facilite l'opération et en diminue la durée.

La plaie est fermée en suturant séparément d'abord la séreuse et la couche musculaire et ensuite la peau.

Comme pansement occlusif il suffit d'employer une mèche de gaze iodoformée, maintenue avec du collodion.

La plupart de mes animaux traités de cette façon se portèrent bien, excepté ceux qui, en raison de la nature même de l'opération, comme par exemple la ligature du canal cholédoque, succombèrent rapidement.

Dans ces expériences mon but était, après avoir provoqué des altérations cirrhotiques, d'injecter les canaux biliaires à l'aide d'une solution de bleu de Berlin, comme l'a fait ACKERMANN. Pour autant donc que mes animaux ne succombaient pas spontanément à une maladie intercurrente et qu'ils ne mourraient pas à une heure trop avancée de la nuit, je les faisais tuer par un coup porté sur la nuque, je les ouvrais immédiatement après et tâchais d'injecter les canaux biliaires par le canal cholédoque.

J'ai pour cela fait usage de la méthode employée autrefois par M. le Prof. MAC GILLAVRY, au Laboratoire de LUDWIG, pour ses recherches sur les capillaires biliaires et les vaisseaux lymphatiques dans le foie normal du lapin.

Cet auteur a obtenu de très beaux résultats en introduisant le liquide sous une pression de 30 à 40 cm. d'eau. J'ai cependant quelque peu modifié sa méthode et pratiqué les injections de la manière suivante.

A un entonnoir de verre est adapté un long tuyau de caoutchouc, ayant à son extrémité une fine canule; le tuyau peut être fermé au dessus de la canule à l'aide d'une pince. On ne laisse d'abord

passer que de l'eau pure; puis, on ferme subitement le robinet, ce qui fait que tout l'air contenu dans le tuyau en est chassé.

Cette précaution est nécessaire; car, au début, comme j'avais négligé de la prendre, il m'arriva de ne pas faire réussir l'injection, parce qu'une bulle d'air, logée dans la canule, empêchait la masse à injection de passer.

On laisse l'eau s'écouler lentement et au moment où l'entonnoir est vide, on verse dans ce dernier une solution de bleu de Berlin [1]). Lorsque le liquide bleu foncé commence à sortir de la canule, on ferme le petit robinet. L'appareil est disposé de telle sorte que le niveau du liquide se trouve à 30 ou 40 cm. environ au dessus de la table d'opération [2]).

C'est alors seulement que l'animal est tué et immédiatement ouvert; on cherche très rapidement le canal cholédoque, on l'incise et on le lie, après y avoir introduit la canule. Si maintenant on ouvre le robinet, l'apparition de taches bleues à la surface du foie, sur un grand nombre de points, prouve que l'injection passe régulièrement. On constate que ce sont surtout les parties périlobulaires des lobules qui deviennent bleues et qu'elles proéminent pour ainsi dire à la surface du foie. Après cinq minutes environ, on enlève la canule, on lie le canal cholédoque et l'on enlève le foie in toto hors du cadavre, pour le placer dans l'alcool à 70 %. Le lendemain on découpe le foie et on fixe les morceaux dans de l'alcool à 92 % [3]).

Pour l'étude microscopique, il convient de faire des coupes de fragments non inclus et de fragments inclus dans la celloidine. Les coupes pratiquées dans ces derniers fragments nous fournissent de belles images des éléments en place, tandis que les préparations obtenues à l'aide des fragments non inclus nous permettent de mieux observer les éléments isolés, parce que les coupes sont souvent déchirées.

Les foies, que je n'ai pu injecter, à cause de la mort des animaux pendant la nuit, ont été durcis par l'alcool et les fragments de ces organes ont été, pour la plupart, inclus dans la celloidine.

Comme méthode de coloration, je me suis presque exclusivement servi de la double coloration à l'hématoxyline alunée et à l'éosine; en effet, le foie du lapin, coloré par simple coloration,

---

1) Solution de RANVIER.

2) Parfois cette pression n'était pas suffisante et j'augmentais la pression jusqu'à 50 ou 60 cm. et même davantage. Il arrive parfois aussi que, par l'intermédiaire des capillaires, on injecte en même temps les vaisseaux lymphatiques; mais on s'en aperçoit immédiatement et cela offre l'avantage que l'injection pénètre plus loin et remplit un plus grand nombre de canaux biliaires.

3) Pour être sûr de ma technique et avant de passer à mes expériences, j'ai d'abord injecté quelques foies normaux et cela aussi bien par les vaisseaux sanguins (veine porte) que par les canaux biliaires. C'est un bon conseil que je puis donner à tout qui s'occupe de l'étude des canaux biliaires; car l'étude de la disposition normale des organes nous fournit une foule de renseignements et aide sérieusement à l'étude des dispositions déterminées par des conditions pathologiques.

par exemple par le carmin aluné, donne des images très peu nettes, parce que le protoplasme des cellules hépatiques est très granuleux.

Pour étudier les canaux biliaires, j'ai encore taché d'utiliser la méthode de GOLGI, qui fait apparaître les lumières des glandes en général.

J'ai tâché, par cette méthode, de mettre en évidence les capillaires biliaires sur deux foies humains normaux; mais je n'y ai pas réussi. Mon insuccès dépend sans doute de ce que ces foies n'ont pu être traités que 15 heures au moins après la mort, alors que la méthode de GOLGI exige d'être pratiquée sur des organes frais.

Ensuite cette méthode est si subtile et si longue et donne si rarement des résultats satisfaisants, que je l'ai abandonnée pour mes recherches spéciales.

Je puis maintenant passer à la description de mes expériences.

Mais il est bon que je commence par donner un court aperçu de la texture histologique que présente le foie normal du lapin.

La structure lobulaire du foie est, chez le lapin, un peu plus nettement marquée que chez l'homme; les prolongements des dernières ramifications du tissu conjonctif périlobulaire sont aussi *très* minces, très longs et s'unissent parfois aux prolongements voisins.

Les lobules ne sont pas entourés d'anneaux fermés de tissu conjonctif. Par conséquent, lorsque dans les foies d'animaux soumis à des expériences on trouve ces anneaux, on peut-dire qu'il y a eu hyperplasie du tissu conjonctif.

Les cellules hépatiques sont serrées les unes contre les autres, les capillaires sont fins et, si l'on n'a pas recours à des injections, on ne voit pas le réseau des capillaires biliaires, ni les petits orifices entre les trabécules hépatiques. Les cellules hépatiques sont, en général, polyédriques, à contours nets et contiennent un petit noyau arrondi. Leur protoplasme est très granuleux. Ces granulations ne sont pas toutes colorées en noir par le liquide de FLEMMING.

En beaucoup d'endroits, aussi bien à la périphérie des lobules qu'au voisinage immédiat de la veine centrale, on voit que les cellules hépatiques extrêmes, d'un côté comme de l'autre, ne sont pas granuleuses, mais possèdent un protoplasme homogène, opaque et vitreux. Ces cellules sont parfois plus grandes et parfois plus petites que les autres cellules hépatiques et, en général, elles sont un peu étirées dans un sens. [1]).

---

1) Je me permets de demander si ce ne sont pas là les cellules de KUPFFER, dont il est fait mention dans quelques traités anciens. Je n'ai jamais rencontré ces cellules dans des foies humains.

M. le Prof. SIEGENBEEK VAN HEUKELOM ne les a jamais trouvées dans les foies qu'il a examinés et STÖHR, dans la dernière édition de son Histologie normale, n'en parle pas non plus.

APERÇU DES RÉSULTATS OBTENUS P

Numéro d'ordre et espèce animale soumise à l'expérienee.	Mode d'administration du poison.	DOSE PAR JOUR.	DURÉE.
I. Lapin.	Par la bouche. (Sous forme de pilules, introduites avec une pinee dans le pharynx de l'animal).	0,00125 gramme, du 1er mai au 4 juin. Du 4 juin jusqu'au jour du décès, le 6 août, l'animal a pris, d'un jour à l'autre 1 et 2 pilules. De temps en temps on a interrompu l'administration du poison.	97 jou
II. Lapin.	Par la bouche.	Du 1er mai au 4 juin: 0,001 gr. Du 4 juin jusqu'au jour de la mort, d'un jour à l'autre, 1 et 2 pilules. De temps en temps, interruption.	40 jou
III. Lapin.	Par la bouche.	Du 1er au 23 mai: 0,00075 gr.	23 j

MINISTRATION DE L'ARSENIC.

RÉSULTAT.	NATURE DE LA MORT.
oscopique. L'animal est très amaigri. On ne constate pas la irecte de la mort. Cachexie. Pas d'ascite. Foie petit et flasque; lisse. *oscopique.* Les cellules hépatiques sont petites, atrophiques, nent de nombreuses petites granulations d'un pigment brun- foncé et brun-noirâtre. Le tissu conjonctif est un peu plus t contient plus de noyaux de cellules (aussi bien de noyaux ocytes que de noyaux de cellules conjonctives) que d'ordinaire. ıbre des canaux biliaires n'est pas augmenté. : là, autour des grandes ramifications du tissu conjonctif péri- e, on trouve dans le foie des parties nécrosées, renfermant de mbreuses granulations de pigment. rouve, en outre, quelques foyers inflammatoires, entourés de onjonctif et contenant des restes de cellules hépatiques, de ux leucocytes et un peu de tissu conjonctif au centre (tuber- Les veines sont fortement dilatées. Stase. Pas d'autres altérations; pas d'inflammation, pas de escence. nac (grosse tubérosité). Pas d'inflammation ni d'autres parti- s.	Décédé.
oscopique. Animal très amaigri. Pas d'ascite. petit à surface lisse, de coloration brun foncé. s pâles. Kystes à échinocoques autour et à l'intérieur du foie. ions. Lobes inférieurs tachetés (foyers broncho-pneumoniques). *oscopique.* Les cellules du foie sont petites. conjonctif: comme pour le n⁰ I. ombre des canaux biliaires n'est pas augmenté. foyers de nécrose et les signes d'inflammation, que l'on a cons- ıns le n⁰ I, manquent ici. dans le foie.	Tué par un coup donné sur la nuque. Immédiatement après la mort, on injecte les canaux biliaires.
t qu'on ne lui administrât le poison, l'animal n'était pas bien . Il traînait, en courant, la patte gauche de derrière, qui ouloureuse au toucher. ıutopsie on constate une atrophie musculaire de la patte en emps qu'une carie de l'extrémité épiphysaire inférieure du fémur. *oscopique.* Coeur et poumons normaux. Pas d'ascite. petit. tin grêle ramassé et contenant une masse verdâtre muqueuse. ırface du foie est lisse. Le foie contient beaucoup de sang; il coloration foncée; il est un peu marbré (brun et gris clair). nac: contient quelques petits ulcères, à fond noir, sanguinolent. s pâles. Kystes à échinocoques. *oscopique.* Le tissu conjonctif périlobulaire parait un peu plus riche ıles que d'ordinaire. Il ne contient pas de foyers inflammatoires. ıles petites. Stase. Pas d'hyperplasie des canaux biliaires.	Décédé.

Numéro d'ordre et espèce animale soumise à l'expérience.	Mode d'administration du poison.	DOSE PAR JOUR.	DURÉE
XXVII. Lapin.	Par la bouche.	0,00075 gr. par jour.	36 jou
XXX. Lapin.	Par la bouche.	0,001 gr. De temps en temps, quand l'animal paraissait trop malade, on interrompt d'administration pendant quelques jours, mais jamais pendant plus d'une semaine.	103 jour
XXXI. Lapin.	—	—	—
Chien II.	Par la bouche.	Pendant 14 jours : 0,01 gr. par jour. " 14 " 0,02 " " " " 14 " 0,04 " " " " 14 " 0,06 " " " " 14 " 0,08 " " " Une fois arrivé à 0,08 gr. par jour je n'ai plus augmenté la dose, mais j'ai maintenu cette dose de 0,08 gr. jusqu'à la fin. Parfois, quand l'animal était trop malade, avait des nausées et une diarrhée verte, on interrompait l'administration du poison, mais jamais pendant plus de 14 jours. L'animal maigrissait à vue d'oeil, mais il se remettait très bien pendant les pauses.	176 jo
Chien III.	Par la bouche.	Comme pour le chien II, la dose a été augmentée progressivement, tous les 14 jours et successivement portée à 0,01, 0,02, 0,04, 0,06, 0,08 et je me suis arrêté à la dose de 0,08 par jour. Comme pour le chien II, lorsque l'animal avait une diarrhée verte, on interrompait l'administration du poison, pendant quelques jours, mais jamais pendant plus de 14 jours.	169

En présence des faibles altérations présentées par les chiens II les chiens I et IV, auxquels on avait administré, à dose progressi ascendante, de l'acide arsénieux, pendant 176 et 100 jours respectiv

RÉSULTAT.	NATURE DE LA MORT.
ie ayant l'aspect des deux précédents et ne montrant pas, à 1, de trace d'hyperplasie du tissu conjonctif, je ne l'ai pas u microscope.	Décédé.
scopique. Pas d'ascite. De nombreux kystes à Echinocoques. un peu petit, à surface lisse. les autres organes, pas d'affections. *scopique.* Les cellules du foic sont très bien conservées. augmentation du tissu conjonctif; seulement en quelques points s, une petite infiltration de leucocytes. e trace d'hyperplasie des canaux biliaires.	Tué; immédiatement après la mort, injection des canaux biliaires.
ison du peu de résultats obtenus, on a cessé d'administrer le cet animal. Depuis cette époque il est resté bien portant et re en février 1895, quoiqu'on lui a administré par jour r. d'arsenic, avec quelques petites interruptions, pendant 3 u 12 juillet au 10 octobre). On pouvait donc admettre que al ne présenterait pas d'altérations marquantes.	
scopique. A l'autopsie, on constate ce qui suit: ons et coeur normaux. l'ascite. Dans le foie, on trouve quelques foyers du volume is et d'autres plus petits, dont les plus grands ont le centre sont de couleur verdâtre. rface n'est pas granuleuse ni même chagrinée; elle est lisse. ac et intestins ont l'aspect normal. le jejunum on trouve un certain nombre de nématodes en emps que quelques taenias du genre *Solium*, ce qui est très z le chien. *scopique.* Il n'y a pas d'altérations, ni dans le tissu conjonctif laire, ni dans les cellules du foic. eins ont aussi l'aspect parfaitement sain.	Tué par KCN. L'animal meurt immédiatement et l'on essaie d'injecter les canaux biliaires, mais on n'y réussit pas; on n'arrive qu'à injecter la vésicule biliaire et quelques troncs principaux.
scopique. L'animal est très gras, peu musclé. Pas d'ascite. ons, coeur etc., pas d'affections. ie est normal, d'une belle coloration brune, à surface lisse. *scopique.* Même résultat que pour le chien II. Ni le foie, ni ie présentent d'altération indiquant une inflammation chronique.	Tué par section de la trachée et des carotides. On tente d'injecter les canaux biliaires, mais sans succès; la masse à injection ne passe que dans la vésicule biliaire et dans une couple de branches principales.

soumis à un autre traitement, à partir du 1er novembre. Voir plus fin de ces expériences.

TRAITEMENT P

Numéro d'ordre et espèce animale soumise à l'expérience.	Mode d'administration du poison.	DOSE PAR JOUR.	DURÉE
XXIII. Lapin.	Par la bouche (sous forme de pilules).	0,00015 gr.	8 jou
XXIV. Lapin.	Par la bouche.	0,00015 gr. De temps à autre on cessé d'administrer le phosphore pendant quelques jours, quand l'animal devenait malade et cessait de manger; mais ces interruptions ne durent jamais plus de 8 jours.	129 jou

RÉSULTATS OBTENUS A LA SUITE DE LA LIGATU DU CANAL HÉPATIQUE TOUT ENT

Numéro d'ordre et espèce animale soumise à l'expérience.	Date de l'opération.	Date de la mort et nombre de jours qui se sont écoulés entre l'opération et la mort.	ETAT DE L'ANIMAL AVANT E PENDANT L'OPÉRATION.
X. Lapin.	16 mai 1894.	29 mai. 13 jours.	Lapin bien portant. Ligature d'une branche du canal hépatique. Une veine v a été lésée, mais immédiatement liga Après l'opération l'animal se porte bie

OSPHORE.

RÉSULTAT.	NATURE DE LA MORT.
scopique. Kystes à échinocoques dans l'abdomen. Pas d'ascite. : lésions des organes; seul le lobe inférieur du poumon droit une partie de coloration foncée et de consistance ferme nie). e couleur foncée avec marbrure grisâtre, difficilement visible. *scopique.* Foie très riche en sang, aussi bien les veines portes veines centrales. Pas de prolifération du tissu conjonctif. Epan- sanguins dans le foie, surtout autour des veines centrales. es hépatiques petites, surtout dans les parties centrales des symptômes d'intoxication aiguë par le phosphore). n: dans le poumon, il existe une inflammation en foyers inten- erculeuse?) accompagnée d'un épanchement sanguin et d'une assudation dans les alvéoles, qui se montre sous l'aspect d'un finement granuleux (sous l'influence du liquide fixateur: l'alcool).	Décédé.
scopique. Les organes ne présentent aucune lésion. petit. Surface lisse. Pas d'ascite. à échinocoques. *scopique.* Pas de cirrhose; tout au plus une faible hyperplasie dans le tissu conjonctif périlobulaire. Les cellules sont en , mais elles sont très granuleuses. trace d'hyperplasie des canaux biliaires.	Tué par un coup appliqué sur la nuque; immédiatement après, on injecte les canaux biliaires.

E PETITE BRANCHE DU CANAL HÉPATIQUE OU U CANAL CHOLÉDOQUE.

FAITS CONSTATÉS APRÈS LA MORT.	NATURE DE LA MORT.
aie est bien guérie. rganes avoisinant la plaie (foie, estomac, anses intestinales et dominale) sont soudés les uns aux autres. Au milieu du lobe foie se trouve une partie blanchâtre, dans laquelle se perd lement la coloration brune de la partie avoisinante du foie. tissu hépatique environnant, on voit les lobules hépatiques d'une fine zone grise. Sur la coupe, on distingue, au niveau tache blanche, à l'intérieur du foie, un foyer blanc-jaunâtre it, nettement séparé du tissu hépatique environnant par une one membraniforme, de couleur orangé-clair.	Tué par un coup appliqué sur la nuque. Immédiatement après, on injecte les canaux biliaires.

Numéro d'ordre et espèce animale soumise à l'expérience.	Date de l'opération.	Date de la mort et nombre de jours qui se sont écoulés entre l'opération et la mort.	ETAT DE L'ANIMAL AVANT ET PENDANT L'OPÉRATION.
XII. Lapin.	18 mai.	23 mai. 5 jours.	Lapin bien portant. Sans incident, une petite branche du canal hépatiqu Après l'opération l'animal est au dél malade (effet de la narcose?). Il se re un peu, une heure plus tard; mais i toute nourriture et reste couché. Deux jours après, il mange, mais ti

FAITS CONSTATÉS APRÈS LA MORT.	NATURE DE LA MORT.
on par l'alcool, après l'injection des canaux biliaires. *en microscopique.* On trouve dans le foie des foyers de nécrose, lesquels existe une forte hyperplasie du tissu conjonctif. Les hépatiques ont perdu leurs noyaux et ont l'aspect de lamelles ; elles sont cachées dans des amas de leucocytes. Ceux-ci, dans le centre des foyers, montrent des signes de dégénérés- uméfaction et opacité de leurs noyaux, agglutination en amas s etc.). su conjonctif, dont il est ici question, est très jeune, à fines et riche en noyaux fusiformes et triangulaires. En beaucoup ts, il est très riche en vaisseaux et on y voit partout, autour ds foyers en voie de nécrose, des cellules hépatiques, sous s formes de dégénérescence et d'atrophie (cellules sans noyau, contenant du pigment etc.). rtain nombre de lobules ont complètement disparu, tandis que sont en train de suivre leur exemple. En quelques endroits tate une légère augmentation du nombre des canaux biliaires. aux sont très bien injectés. On voit d'abord les canaux bili- erlobulaires normaux avec leur épithélium, dilatés par la masse ion. On voit, en outre, plus nombreux que d'habitude, de anaux biliaires, à parois épithéliales plus aplaties, dont les ovalaires sont dirigés parallèlement au grand axe du canal. nière est très fine; leurs cellules se continuent insensiblement cellules hépatiques; on ne voit rien d'une prolifération des épithéliales des canaux biliaires à l'intérieur de lumières, es par des cellules hépatiques ou par une paroi propre très paroi capillaire). oit, en outre, dans le tissu périlobulaire, des groupes de 4,5 ois 6 canaux biliaires contigus, autour desquels le tissu con- est un peu plus riche en cellules. Ces canaux biliaires res- t beaucoup à ce que l'on voit dans l'atrophie aiguë du foie et qu'ils peuvent être considérés comme des formations de même nt la disparition rapide des cellules hépatiques et la prolifé- u tissu conjonctif, les canaux biliaires interlobulaires avec les s ramifications qui établissent la transition vers les trabécules es, persistent. reuve qu'il en est bien ainsi c'est que j'ai vu, en deux en- n trabécule hépatique, encore entouré sur une courte étendue tissu conjonctif jeune, se continuer immédiatement avec un nal biliaire.	
osié environ 10 heures après la mort. aie est déjà en voie de guérison. et poumons normaux. abdominale: pas de liquide dans l'abdomen. Dans la vessie, d'urine brun-jaunâtre foncée (elle contient un peu d'albumine traces de matières colorantes de la bile). r de la plaie, il y a adhérence entre le péritoine et des anses les par l'intermédiaire d'une couche jaune. Ces anses intestinales	Décédé.

Numéro d'ordre et espèce animale soumise à l'expérience.	Date de l'opération.	Date de la mort et nombre de jours qui se sont écoulés entre l'opération et la mort.	ETAT DE L'ANIMAL AVANT ET PENDANT L'OPÉRATION.
			Sa température reste inférieure à celle animaux non opérés. Il meurt le 23 mai.
XV. Lapin.	26 mai.	12 juillet. 46 jours.	Lapin bien portant. Même après l'opér il se porte très bien; le 9 juin, il a m quelques jeunes. On lie une petite branche du canal hépa

FAITS CONSTATÉS APRÈS LA MORT.	NATURE DE LA MORT.
ies au foie par une couche épaisse de même nature. Pas de : pus. L'aspect du restant de la séreuse est absolument normal. *surface:* lobe droit, de couleur gris-brunâtre sale; à droite, ; taches blanc-jaunâtre et jaune-orangé, de forme irrégulière ment circonscrites; leur taille varie entre celle d'une tête : et celle d'une noix. Au milieu du lobe, une grande tache : couleur, avec parties rouges ou verdâtres (foyers nécrotiques). : dépasse le bord antérieur et se continue à la face inférieure . Les parties colorées sont unies au diaphragme, à la paroi ale et à l'estomac, par l'intermédiaire d'une membrane jau- alogue à celle qui a été décrite plus haut. Le lobe sous-jacent i recouvert pas des membranes semblables et lorsqu'on les on voit ce lobe coloré en vert sombre avec de petits foyers ose de couleur claire. *coupe* on voit qu'à ces taches correspondent des foyers de même avec par-ci par-là des parties vert foncé parfois ramifiées. Ces ont de consistance plus ferme, mais en même temps plus ru- ue le restant du foie (sensation que l'on éprouve en touchant n grossier). Le reste du tissu hépatique est brun clair et gris marbré. Les autres lobes montrent aussi quelques foyers né- s blanc-jaunâtre. ature est retrouvée; elle a été pratiquée sur une branche de second ı canal hépatique, au voisinage immédiat du foyer nécrotique droit. Dans les grands canaux biliaires, un peu de bile jaune- Dans la vésicule biliaire, de la bile très fluide. te est gonflée. : ce qui était en contact avec la partie nécrosée du foie est cé; le reste est de couleur normale. Estomac et intestins normaux. iérus droit est fracturé au voisinage immédiat de l'extrémité aire supérieure. Au voisinage de la fracture, une extravasation . Les bouts de la fracture sont assez écartés l'un de l'autre. formation de cal (la fracture a sans doute été produite, quand l'animal sur la table d'opération; l'animal étant très remuant, employer un peu de violence). en microscopique du foie: On trouve des taches de nécrose foie, mais il n'est question ni d'hyperplasie de tissu conjonc- l'hyperplasie de canaux biliaires. On trouve des amas de leu- dans le tissu conjonctif périlobulaire; les capillaires contien- ssi de nombreux corpuscules blancs du sang, mais ils n'offrent térations.	
e transformations constatées dans les organes. 'hyperplasie du tissu conjonctif ni des canaux biliaires. en bon état. ie la réaction de cet animal vis à vis de l'opération a été si et que l'on n'a pas, en outre, constaté d'altérations du foie, je ue, lors de l'opération, on ait réellement lié une ramification hépatique. Je n'ai du reste pu retrouver la ligature après la mort. le cas où j'aurais réellement lié une petite branche du canal ie, je devrais admettre que cette opération n'a entraîné que troubles et que l'animal s'en est complètement rétabli.	Tué par un coup appliqué sur la nuque; immédiatement après, on a injecté les canaux biliaires.

Numéro d'ordre et espèce animale soumise à l'cxpériencc.	Date de l'opération.	Date de la mort et nombre de jours qui sc sont écoulés cntre l'opération et la mort.	ETAT DE L'ANIMAL AVANT ET PENDANT L'OPÉRATION.
XVI. Lapin.	26 mai.	28 mai. 2 jours.	Lapin bien portant. En liant une p branche du canal hépatique on blesse vaisseau sanguin, qui est lié ensuite. A l'opération l'animal est tellement mal, q le tue peu de temps après.
XVII. Lapin.	31 mai.	12 juillet. 42 jours.	Lapin bien portant. On lie sans in une petite branche du canal hépatique; l'opération, l'animal est très bien porta
XVIII. Lapin.	6 juin.	29 juin. 23 jours.	Lapin bien portant. On lie sans ir une petite branche du canal hépatique l'opération, l'animal se porte très bien
XX. Lapin.	10 juin.	11 juin. 1 jour.	Lapin bien portant. Ligature du can tique, sans incident.
XXI. Lapin.	11 juin.	12 juin. 1 jour.	Lapin bien portant. En procédant à ture dcs petites branches du canal hé une pctitc branche de l'artère hépatiq prise dans la ligature.
XXII. Lapin.	11 juin.	15 septembre. 96 jours.	Lapin bien portant. Ligature opé incident. Après l'opération l'animal reste bien

FAITS CONSTATÉS APRÈS LA MORT.	NATURE DE LA MORT.
uve dans le lobe droit du foie et à la limite extrême gauche gauche une couple de foyers blanc-jaunâtre nettement cir- Ces parties sont réunies aux organes voisins par une mem- nâtre. Le reste du foie est normal. La plaie abdominale est le guérison. ı microscopique. On trouve réellement aussi dans le foie des : nécrose. Au voisinage de ces taches, une légère prolifera- laire dans le tissu conjonctif périlobulaire; mais la durée du a été trop courte pour qu'il ait pu se produire de grandes ons, de sorte qu'il ne peut être question d'une hyperplasie ıx biliaires.	Tué par un coup appliqué sur la nuque; on a tenté sans succès d'injecter les canaux biliaires.
ı microscopique. En quelques endroits, le tissu conjonctif est un rtrophié et l'on y trouve aussi un plus grand nombre de canaux que d'habitude. Ces canaux sont injectés. Plusieurs d'entre un épithélium aplati. Ils communiquent d'un côté avec des iliaires dont l'épithélium est cubique et, de l'autre côté, ils ıifestement en continuité avec des trabécules hépatiques. On aucune trace d'une prolifération des cellules plates dans la le canaux à paroi propre très mince, ni dans les lumières ; par les cellules hépatiques.	Tué par un coup appliqué sur la nuque; injection des canaux biliaires.
ie: La plaie opératoire extérieurement est bien guérie. A la n constate dans la cicatrice un épaississement, qui consiste ıasse blanche caséeuse. Le voisinage est en bon état. ıs etc. normaux. Pas de liquide dans l'abdomen. Dans le lobe droit, une grande partie est d'un brun plus le reste. En outre, on trouve dans le hile du foie quelque semble constituer le reste d'un fil de ligature. oupe le foie, à part cette différence de coloration que nous 'indiquer, ne montre pas d'altérations dans son lobe droit. *ı microscopique:* Pas d'hyperplasie du tissu conjonctif. Çà amas de leucocytes dans le tissu conjonctif périlobulaire. périlobulaires du foie un peu infiltrées de graisse.	Décédé.
ie. Foie: le lobe droit présente une partie pâle avec foyers es. Adhérence avec les organes voisins. Autres organes normaux. *ı microscopique:* foyers de nécrose dans le foie, sans hyper- tissu conjonctif ni des canaux biliaires.	Décédé.
ie: Dans le lobe droit du foie se trouve une partie de cou- : sans foyers nécrotiques. Adhérence avec les organes voisins. ré impropre à l'examen microscopique.	Décédé.
opsie, les organes ne montrent aucune altération; ils sont pâles, ce qui est dû à l'anémie. arbré. Surface très lisse. *ı microscopique:* Les cellules hépatiques sont bien conser- d'hyperplasie du tissu conjonctif, ni des canaux biliaires.	Tué par section des carotides primitives. Injection des canaux biliaires.

Numéro d'ordre et espèce animale soumise à l'expérience.	Date de l'opération.	Date de la mort et nombre de jours qui se sont écoulés entre l'opération et la mort.	ETAT DE L'ANIMAL AVANT E PENDANT L'OPÉRATION.
XXXII. Lapin.	16 juillet.	18 juillet. 2 jours.	Lapin bien portant. Ligature du cana lédoque-
XXXIII. Lapin.	16 juillet.	18 juillet. 2 jours.	Ligature du canal cholédoque. Le la sain.
XXXIV. Lapin.	24 juillet.	25 juillet. 1 jour.	Au moment de l'opération l'animal une forte ascite. Ligature du canal cholé
XXXV.	24 juillet.	26 juillet. 2 jours.	Au moment de l'opération, l'anim l'ascite. On lie une petite branche du can tique, sans incident.

Chez trois lapins, un morceau de feuille d'étain est introdu entre le foie et le diaphragme. Tandis que chez l'animal n° X opéré le premier et tué 14 jours après l'opération, on ne trou qu'un épaississement très modéré de la capsule, sans hyperplas du tissu conjonctif dans les couches superficielles, les deux autr animaux opérés, les nos XIII et XIV, ont été soumis à une aut opération, consistant à injecter dans le parenchyme hépatiq quelques gouttes d'une solution d'acide phénique.

On se servit pour cela d'une solution d'acide phénique à 1c

Cette injection a été pratiquée une seule fois chez le n° XI Il mourut 30 jours après cette opération; à l'examen microsc

FAITS CONSTATÉS APRÈS LA MORT.	NATURE DE LA MORT.
été étudié.	Décédé.
microscopique. On trouve partout des taches de nécrose dans le nérescence graisseuse intense des cellules hépatiques, qui en ps sont devenues transparentes et ont perdu leurs noyaux. aisseaux sanguins, amas de cellules contenant de la graisse nts vitreux affectant la forme de lamelles. Pas de sclérose entation du nombre des canaux biliaires. L'injection des iaires, qui n'a pu être opérée immédiatement après la mort l, n'a pas pénétré au delà des gros canaux biliaires.	Décédé. Les canaux biliaires ont été injectés.
à l'oeil nu, çà et là, des parties nécrosées dans le foie. t adhérent aux organes voisins. *microscopique.* Le tissu conjonctif périlobulaire est partout é. Ce tissu est très jeune, riche en cellules et ne présente pres- l'infiltrations de cellules. Les canaux biliaires ne sont pas és. s parties sont nécrosées et l'on voit en outre, dans les por- ales du tissu hépatique, de très petites parties en voie de arfois seulement des parties de lobules. olasie du tissu conjonctif est trop intense pour avoir pu se n une nuit, c'est-à-dire dans l'intervalle qui s'est écoulé ération et la mort. En outre, l'ascite intense indique que ait déjà malade au moment de l'opération.	Décédé.
psie, on distingue à l'oeil nu des parties nécrosées dans *microscopique:* Veines du foie fortement ectasiées. En outre, nécrosées, mais pas la moindre sclérose.	Décédé.

ue, à part une extravasation sanguine sous la capsule et un de sang dans quelques gros canaux biliaires, on ne constata s le foie que des phénomènes de stase. Pas d'altérations cir- tiques.

apin n° XIV: le 26 mai, on introduit un morceau de feuille ain entre le foie et le diaphragme;

12 juillet, quelques gouttes d'acide phénique (à 1 %) sont ctées dans le parenchyme hépatique;

14 août, l'animal est trouvé mort à l'écurie.

'animal présente comme seule particularité que le foie est lé au diaphragme au voisinage de la feuille d'étain.

A l'examen microscopique, on constate :

Stase très prononcée dans le foie et quelques extravasations sanguines.

En un point, là où l'acide phénique a été injecté, on trouve dans le foie du tissu conjonctif et des canaux biliaires hyperplasiés. Ces canaux biliaires sont bien en continuité avec les trabécules hépatiques; mais il n'y en a qu'un petit nombre et les trabécules hépatiques sont étroits, en même temps que les capillaires sanguins qui sont situés entre eux sont très dilatés, de sorte qu'ici il n'est pas facile à voir si les cellules hépatiques présentent des stades de transformation en cellules épithéliales des canaux biliaires.

Deux autres animaux traités de la même manière, les nos XXV et XXVI, ne montrent pas, dans leur foie, d'altérations en relation

RÉSULTATS OBTENUS EN ADMINISTI

Numéro d'ordre des lapins soumis à l'expérience.	Durée de la cure.	POIDS DE L'ANIMAL AVANT E APRÈS LA CURE.	
		AVANT.	APRÈS.
1.	65 jours.	1500 grammes.	1400 gram
2.	65 jours.	1450 grammes.	1240 grai
3.	70 jours.	1600 grammes.	1180 gr

c une hyperplasie du tissu conjonctif et des canaux biliaires. Enfin, 10 lapins ont été nourris, selon la méthode de BOIX, c l'un des quatre acides, que cet auteur a constaté se former, quantités anormales, dans le tube digestif, lors de processus hologiques, c'est-à-dire l'acide lactique, l'acide acétique, l'acide yrique et l'acide valérianique.

\ cinq lapins on administra de l'acide butyrique; aux cinq res, de l'acide acétique [1]). On leur en donna 0,5 gr. par jour.

---

1 Ces acides furent dilués au $^1/_{10}$ et mélangés à une certaine quantité d'aliments n leur faisait prendre tous les matins. Pour être certain que les animaux pre- nt cette nourriture, on ne leur donnait rien d'autre jusqu'à ce qu'elle fût rée. Après deux jours, ils mangeaient ces aliments acidulés d'aussi bon appétit leur nourriture habituelle.

.CIDE BUTYRIQUE.

ÉSULTATS DE L'EXAMEN MACROSCOPIQUE ET MICROSCOPIQUE.	NATURE DE LA MORT.
opique. Le foie est pâle; sa surface présente une très légère a; le contenu de l'estomac est fluide, muqueux. Estomac et n bon état. Pas d'ascite. Reins, poumons et coeur: normaux. *opique.* Les prolongements de la capsule de Glisson sont plus longs que d'habitude et, en outre, la structure lobu- oie est, en général, plus visible, mais les lobules ne sont pas enveloppés par du tissu conjonctif. Les canaux biliaires bsolument pas hyperplasiés. Pas d'altérations dans les cel- tiques.	Tué. Injection des canaux biliaires.
opique. Foie petit, de couleur pâle. Pas de liquide dans Estomac: contenu liquide épais; muqueuse en bon état. t autres organes: normaux. *opique.* Le tissu conjonctif périlobulaire du foie est plus cellules et plus large que normalement, bien qu'il n'y ait ule complètement enveloppé par le tissu conjonctif. à, dans ce tissu conjonctif on trouve quelques cellules hé- olées. ules hépatiques sont un peu plus petites et renferment des s pigmentaires un peu plus foncées que d'habitude. Les iaires ne sont pas hyperplasiés.	Tué. Injection des canaux biliaires.
opique: comme le n⁰ 2. *opique:* Çà et là le tissu conjonctif périlobulaire est plus ellules que d'habitude. Les cellules hépatiques sont petites; ux sont très rapprochés les uns des autres. aux biliaires ne sont pas hyperplasiés.	Tué. Injection des canaux biliaires.

Numéro d'ordre des lapins soumis à l'expérience.	Durée de la cure.	POIDS DE L'ANIMAL AVANT ET APRÈS LA CURE.	
		AVANT.	APRÈS.
4.	70 jours.	1800 grammes.	1350 grami
5.	72 jours.	1500 grammes.	1380 gram
6.	68 jours.	1500 grammes.	1400 gram
7.	68 jours.	1900 grammes.	1650 gram
8.	71 jours.	2250 grammes.	1850 gram
9.	71 jours.	1750 grammes.	1900 grai
10.	16 jours.	?	?

RÉSULTATS DE L'EXAMEN MACROSCOPIQUE ET MICROSCOPIQUE.	NATURE DE LA MORT.
copique: comme le n⁰ 2. *copique.* Le tissu conjonctif périlobulaire est partout devenu cellules et il a acquis une largeur à peu près double de sa ormale. Les cellules sont en partie des leucocytes, cepen- lupart d'entre elles sont des cellules conjonctives. yperplasie des canaux biliaires.	Tué. Injection des canaux biliaires.
copique: comme le n⁰ 2. *copique.* Les transformations sont très minimes. On voit en quel- oits le tissu conjonctif périlobulaire un peu plus large et plus ramifié; mais ce n'est qu'en une faible mesure. En ces points onjonctif est en même temps un peu plus riche en cellules. yperplasie des canaux biliaires.	Tué. Injection des canaux biliaires.
copique. Pas d'ascite. Foie un peu pâle. Estomac et intestins état. Contenu de l'estomac fluide, épais. Reins pâles. Coeur ns normaux. *copique.* On constate çà et là une augmentation du nombre es dans le tissu conjonctif périlobulaire et l'on voit de fins nents pénétrer dans les lobules entre les trabécules hépati- trouve aussi des cellules hépatiques libres dans le tissu , mais il n'est pas question d'hyperplasie des canaux biliaires.	Tué. Injection des canaux biliaires.
copique: comme le n⁰ 6. *opique.* On constate çà et là une légère augmentation du les cellules dans le tissu conjonctif périlobulaire; mais ces ations sont peu intenses. Pas d'hyperplasie des canaux biliaires.	Tué. Injection des canaux biliaires.
copique: comme le n⁰ 6. *opique.* Le tissu conjonctif périlobulaire est manifestement e en cellules que d'habitude; il est plus large que de cou- envoie de très fins prolongements, quoique pourtant très s, dans les lobules. lules hépatiques ne sont pas modifiées. Les canaux biliaires as hyperplasiés.	Tué. Injection des canaux biliaires.
copique: comme le n⁰ 6. *opique.* Les cellules hépatiques sont plus nettement délimi- d'habitude; plusieurs sont trop grandes et pourvues de deux Le tissu conjonctif périlobulaire est çà et là plus riche en t un peu plus large.	Tué. Injection des canaux biliaires.
copique. Foie: petit, brun-rouge foncé. Surface lisse. Pas de ns l'abdomen. e: petits ulcères, couverts de sang. Intestin: contenu fluide. s-rougeâtre. Le poumon contient deux foyers de nécrose. *opique.* Le foie montre bien des altérations du même genre oies précédents, mais beaucoup moins développées. Stase ie. Rein: ectasie intense des veines; stase.	Décédé.

Enfin, je donnerai encore le tableau de deux chiens qui, d'abord sou

Numéro d'ordre des animaux soumis à l'expérience.	Dose d'acide valérianique par jour.	DURÉE DU TRAITEMENT PAR L'ACI VALÉRIANIQUE.
Chien I. A d'abord pris, pendant 176 jours, de l'arsenic à dose progressive de 0,03 jusqu'à 0,12 gr. par jour.	1 gramme.	86 jours. L'expérience a duré en tout 262 jours.
Chien IV. A d'abord pris, pendant 110 jours, de l'arsenic à dose progressive de 0,002 jusqu'à 0,05 gr. par jour.	0,5 gr.	79 jours. L'expérience a duré en tout 189 jours.

de l'arsenic, ont plus tard été soumis à l'action de l'acide valérianique.

RÉSULTAT.	NATURE DE LA MORT.
ɔpsie donne les résultats suivants: · et poumons en bon état. Le chien est très gras. 'ascite. de bel aspect, brun foncé; surface lisse et luisante. : écorce grise et striée de brun-jaune. ıac et intestins en bon état. ıte contient deux petites tumeurs, dont l'une de la grosseur ille à jouer et l'autre, de la grosseur d'un pois. A la coupe, eurs sont marbrées de blanc et de rouge. *ıscopique.* Foie: en quelques parties seulement, le tissu con- ɔérilobulaire est un peu plus riche en cellules que d'habitude, est dû, en partie, à ce qu'il contient un plus grand nombre les conjonctives, et en partie, à la présence d'amas de leucocytes. apillaires contiennent de nombreux leucocytes. 'hyperplasie des canaux biliaires. ros canaux biliaires renferment dans leur lumière une substance e bleue. ellules hépatiques sont en bon état. : pas d'altérations. meur de la rate consiste en amas de petits noyaux ronds for- colorés, autour desquels on distingue une zone très étroite de sme. On n'y voit pas de vaisseaux. (Hyperplasie des corpus- Malpighi?).	Tué par KCN. La mort a été rapide. L'injection des canaux biliaires n'a pas réussi, non plus que chez les autres chiens.
ɔscopique. Poumons: pneumoniques. surface un peu inégale, mais très peu et grossièrement granulée. ɛu d'ascite. ès nombreux nématodes dans l'intestin. marbré sur la coupe. Reins pâles. ıac et intestins en bon état. *scopique.* A part les phénomènes de stase, les reins ne pré- pas d'altérations. en beaucoup d'endroits, le tissu conjonctif périlobulaire fait sion d'être un peu plus riche en cellules que d'habitude; mais rt possible que cela est dû seulement à une légère émigration ɔcytes. Partout dans les vaisseaux, on en voit, en effet, un p plus grand nombre que ce n'est le cas dans les circonstances s. peut être question d'un processus cirrhotique avec hyperplasie conjonctif et des canaux biliaires. ɔn: très riche en sang. Le sang est çà et là extravasé et l'on en beaucoup d'endroits, de la fibrine dans les alvéoles. ation.	Décédé. Les canaux biliaires n'ont pas pu être injectés.

La question qui se pose maintenant est celle-ci:

Quel est le résultat de ces expériences?

La réponse à cette question, en ce qui concerne les canaux biliaires est loin d'être satisfaisante.

Au début de l'exposé de mes expériences et, précédemment déjà, dans l'aperçu historique, j'ai fait ressortir que je m'étais proposé de déterminer la formation, chez des animaux, d'une cirrhose du foie diffuse ou locale, à l'aide de l'une ou l'autre méthode, afin de pouvoir, en injectant ensuite les voies biliaires, contrôler mes conclusions relatives à la genèse des canaux biliaires hyperplasiés dans la cirrhose chez l'homme.

Si je lis les résultats de mes expériences, je constate immédiatement que ni l'administration de l'arsenic, ni celle du phosphore, de l'acide acétique et de l'acide butyrique, ne m'ont nullement aidé à ce point de vue.

Les résultats des expériences opératoires sont un peu meilleurs.

Les premières dont nous avons à parler sont celles qui ont consisté à interposer un fragment de feuille d'étain entre le foie et le diaphragme: les résultats qu'elles nous ont fournis sont absolument nuls.

L'action inflammatoire exercée par un corps étranger introduit, en s'entourant des précautions d'une antisepsie absolue, dans la cavité abdominale, détermine une légère adhérence entre les deux surfaces de la séreuse; mais elle n'engendre pas une inflammation plastique plus profonde.

La seconde série d'expériences comprend les injections d'acide phénique.

Chez l'un des quatre animaux soumis à l'expérience, il s'est produit une néoformation de tissu conjonctif circonscrite, en même temps qu'une hyperplasie de canaux biliaires: je veux parler du cas du n° XIV.

Chez les trois autres, je n'ai pas trouvé de réaction et je pense pourtant que cette méthode (inaugurée par NEISSEN et appliquée par cet auteur à l'aide de l'huile de croton) est très propre à provoquer la formation de foyers inflammatoires circonscrits.

Je dois tout d'abord attribuer au liquide injecté de n'avoir réussi que dans un des quatre cas.

Une solution d'acide phénique à 1 % est loin de constituer un agent aussi puissant qu'une goutte *d'huile de croton* pure. Je dois, en second lieu, l'attribuer à ce fait que le foyer de cette nature est toujours très petit et que, par conséquent, il n'est pas toujours possible de retrouver l'endroit précis où il siège. Je crois qu'une goutte d'huile de croton est préférable à une solution d'acide phénique à 1 %, parce que l'inflammation produite est probablement plus étendue et que le foyer est plus facile à retrouver, et je pense encore que de petites plaies par brûlure, produites dans le foie à l'aide d'un fil de platine chauffé au rouge, donneraient mieux le résultat attendu.

Il faut enfin parler de la série des opérations pratiquées sur les branches de ramification du canal hépatique. Les résultats fournis par cette série peuvent être répartis en trois groupes.

I. Les animaux qui sont morts trop peu de temps après l'opération pour avoir pu donner aucun résultat (nos XII, XVI, XXI et XXXV).

II. Les animaux, chez lesquels l'opération n'a déterminé aucun trouble (nos XV, XVIII et XXII).

Dans ce groupe il pourrait y avoir des animaux, chez lesquels, au lieu d'avoir lié une petite branche du canal hépatique, on a peut-être lié un cordon de tissu conjonctif; chez aucun des trois animaux je n'ai pu retrouver avec certitude la ligature.

Cependant étant donné que j'avais pratiqué cette opération à plusieurs reprises et que, par conséquent, il devenait plus probable que j'avais bien lié une ramification du canal hépatique, il ne me reste qu'à admettre, ou bien que d'autres voies biliaires se sont acquittées de la fonction de la branche liée, ou bien que l'animal s'est complètement rétabli de la lésion que j'avais portée au foie. Comme les voies biliaires périlobulaires ne s'anastomosent pas, la dernière des deux hypothèses que je viens d'émettre reste seule probable.

III. Quoi qu'il en soit, un troisième groupe, les nos X et XVII, a répondu à notre attente, en ce sens que j'ai trouvé dans le foie des parties nécrosées, entourées d'une hyperplasie du tissu conjonctif et d'une légère hyperplasie des canaux biliaires.

Ces canaux biliaires montraient une continuité immédiate entre leurs cellules épithéliales et les cellules hépatiques. Nulle part je n'ai constaté ce qu'ACKERMANN a décrit.

Je désire cependant faire ici une petite restriction en ce qui concerne ces résultats, à savoir qu'ACKERMANN a eu affaire à un foie, dans lequel l'hyperplasie du tissu conjonctif aussi bien que celle des canaux biliaires était énorme, tandis que je n'ai constaté que de très légères altérations.

Pour autant cependant que je puisse comparer mes préparations injectées à celles d'ACKERMANN, j'ai la conviction que les faits que j'ai constatés ne confirment par ses observations et je considère comme plus probable, ainsi que je l'ai déjà dit plus haut, qu'il a poussé son injection jusque dans les capillaires sanguins. Ce que j'ai constaté chez le lapin n° X, qui a été tué trois jours après l'opération, confirme le fait signalé antérieurement, que dans l'atrophie aiguë du foie il existe des canaux biliaires hyperplasiés.

Mes expériences peuvent être plus utiles à un autre point de vue, comme contribution à l'étude de la cirrhose expérimentale.

WEGNER fut le premier à provoquer, à l'aide du phosphore, une cirrhose chez le lapin, le chien et le chat.

Il administra le poison sous la forme de pilules (0,00015 par jour).

AUFRECHT employa de plus fortes doses, en injections sous-

cutanées; mais les animaux moururent après la première injection.

ACKERMANN l'administra, comme WEGNER, sous la forme de pilules, tandis que ZIEGLER et OBOLONSKY l'administrèrent aussi bien en pilules qu'en injections sous-cutanées à leurs animaux en expérience. Ces derniers expérimentateurs firent aussi usage d'arsenic, qu'ils introduisaient par la bouche et par la voie sous-cutanée. WEGNER atteste avoir occasionné, à l'aide du phosphore, la formation d'un foie granuleux typique et très avancé, tandis qu'ACKERMANN déclare avoir bien obtenu, par le phosphore, des foies cirrhotiques, mais pas atteints de cirrhose avancée, comme le prétend WEGNER. ZIEGLER et OBOLONSKY n'ont jamais pu obtenir la moindre cirrhose, même à la suite d'un traitement par le phosphore plus prolongé que ne l'indique ACKERMANN. Dans quelques cas ils ont bien trouvé de très légers phénomènes de prolifération du tissu conjonctif, mais, d'une façon générale, c'étaient surtout les cellules épithéliales qui réagissaient sous l'action du poison. Indépendamment d'altérations dégénératives, ces cellules montraient aussi des signes de prolifération.

A l'aide de l'arsenic, ils obtinrent une hyperplasie du tissu conjonctif aussi bien qu'une hyperplasie des canaux biliaires mais de leurs données il résulte qu'elle n'était pas importante. Même dans les foies qui avaient été longtemps soumis à l'action du poison, pendant 97 jours par exemple, ils ne constatèrent aucun phénomène de prolifération du tissu conjonctif ni une augmentation du nombre des canaux biliaires.

CORNIL et BRAULT disent expressément avoir pu obtenir, à l'aide du phosphore et de l'arsenic, une dégénérescence graisseuse des cellules épithéliales et endothéliales de divers organes (foie, reins, poumons), mais pas d'inflammation du tissu interstitiel.

Mes expériences, pratiquées avec l'arsenic sur six lapins et quatre chiens, n'ont pu provoquer la formation d'une cirrhose, même en employant de fortes doses et pendant longtemps (97 et 103 jours chez les lapins, 176 et 169 jours chez les chiens). Le tissu conjonctif périlobulaire montrait bien une certaine augmentation du nombre de ses cellules; mais je n'ai constaté ni enveloppement des lobules, ni hyperplasie des canaux biliaires. Les cellules hépatiques étaient petites, atrophiques et un peu plus granuleuses que d'ordinaire; mais je n'ai constaté aucun signe de prolifération.

Après avoir administré du phosphore à un lapin, pendant 129 jours, j'ai constaté une atrophie et une forte granulation (surtout de nature graisseuse) des cellules hépatiques; mais je n'ai rien trouvé qui ressemblât à une cirrhose. Le tissu conjonctif était çà et là un peu plus riche en cellules, mais extrêmement peu et il n'était nullement question d'une hyperplasie des canaux biliaires.

J'arrive donc aux mêmes résultats que ZIEGLER et OBOLONSKY, CORNIL et BRAULT, et il me semble que si WEGNER et ACKERMANN

disent avoir observé une très belle cirrhose interlobulaire, c'est qu'ils ont eu affaire à des animaux qui étaient déjà malades. En effet, la cirrhose du foie n'est pas rare chez le lapin.

Ainsi, par exemple, le lapin n° XXXIV de ma série avait déjà une ascite très intense au moment de l'opération; or, bien qu'il soit mort trop peu de temps (environ 12 heures) après la ligature du canal hépatique pour que cette opération eût pu déterminer des altérations du foie de quelque importance, cependant j'ai constaté, à l'examen microscopique, une hyperplasie du tissu conjonctif beaucoup plus intense que celle que j'ai jamais pu provoquer en administrant à des lapins de l'arsenic et du phosphore, pendant une période prolongée.

Mes recherches en étaient là, lorsque je reçus la Thèse d'EMILE BOIX, qui déclare avoir toujours pu provoquer une cirrhose, chez le lapin, à l'aide de ses acides. C'est ce qui me décida à entreprendre une nouvelle série d'expériences.

Si je synthétise les résultats qu'elles m'ont fournis, je puis dire:

Tous les animaux, sauf un, ont fortement maigri.

Chez tous j'ai constaté une hyperplasie, parfois cependant peu intense, du tissu conjonctif périlobulaire; mais nulle part cette hyperplasie n'a été telle que les lobules hépatiques fussent enveloppés par de grandes bandes de tissu conjonctif; nulle part non plus je n'ai constaté d'hyperplasie des canaux biliaires. Les cellules hépatiques ont peu réagi vis à vis des acides. Certaines cellules étaient atteintes d'atrophie; d'autres étaient devenues très transparentes et à contours nets; mais, chez la plupart des animaux, je n'ai pas observé d'altérations notables des cellules hépatiques.

BOIX a obtenu de meilleurs résultats. Il a aussi trouvé les animaux fort amaigris; mais les altérations cirrhotiques qu'il a constatées sont beaucoup plus importantes, du moins chez les animaux qui ont pris de l'acide acétique et de l'acide butyrique.

L'acide lactique a exercé une action beaucoup moins irritante.

Je crois devoir attribuer ses meilleurs résultats à ce fait qu'il augmenta progressivement ses doses, tandis que je n'ai jamais donné plus de 0,5 gramme d'acide par jour (ce qui est une dose très minime). En tout cas, mes résultats sont conformes, quoique moins intenses, à ceux de BOIX et ils confirment ses conclusions. Je crois que la voie, qu'il a indiquée pas ses expériences pour arriver de plus près à la connaissance plus exacte de l'étiologie de la cirrhose du foie, est la bonne.

Je ne veux pas quitter les expériences de BOIX sans attirer brièvement l'attention sur un second résultat de ses recherches.

BOIX a administré, à une seconde série de lapins, les mêmes acides, à même dose, mais en y ajoutant de l'alcool.

Le résultat remarquable de ces expériences fut que les foies de ces animaux montrèrent beaucoup moins de signes d'une prolifération du tissu conjonctif, mais, par contre, beaucoup plus de

signes de dégénérescence (principalement graisseuse) des cellules hépatiques.

Ce résultat étant conforme à ceux qu'ont fournis les recherches les plus récentes sur l'action qu'exerce l'alcool sur le foie, nous sommes donc contraints de modifier la conception que l'on se faisait de la soi-disant cirrhose alcoolique.

Les expériences de STRAUS, BLOCQ, SABOURIN, aussi bien que celles de LAFFITTE et de BOIX ont montré que l'alcool provoque la dégénérescence graisseuse des cellules hépatiques, mais ne produit pas de cirrhose annulaire, comme on le croyait jusqu'ici.

BOIX fait remarquer, à juste titre, que si les buveurs sont atteints de cirrhose, elle doit très probablement être attribuée au catarrhe gastrique chronique, qui accompagne l'alcoolisme, ainsi qu'aux phénomènes qui en sont la conséquence (fermentation anormale, résorption de substances irritantes et surtout d'acides etc.). En outre, LANCEREAUX a fait cette remarque que ce sont surtout les buveurs qui font abus de vin, qui plus tard deviennent cirrhotiques. Le vin ne contient que 10% d'alcool; mais il contient en outre beaucoup d'autres substances (matières colorantes, éthers, aldéhydes, acétones, acide acétique), en sorte que l'on ne peut pas attribuer à l'alcool seul l'affection du foie. En outre, le vin subit dans l'estomac une fermentation acétique.

C'est sur ces mots de BOIX: „Si l'alcool doit disparaître ou „passer au second plan dans l'étiologie des cirrhoses, qu'il meure „de sa belle mort", que je laisserai la question de l'alcool, qui n'entre d'ailleurs pas dans le cadre de mes recherches, pour consacrer encore quelques lignes aux résultats des expériences opératoires.

La ligature du canal hépatique ou du canal cholédoque a eu pour résultat de faire mourir rapidement (deux jours déjà après l'opération) les animaux en expérience et, pendant ce temps, il ne s'était produit absolument aucune trace d'hyperplasie du tissu conjonctif, mais seulement des foyers de nécrose, dans le foie.

Les recherches les plus récentes (STRAUS, STEINHAUS) faites sur les conséquences de la ligature du canal hépatique et du canal cholédoque, lorsque l'opération est pratiquée dans des conditions d'asepsie parfaite, ont démontré que cette opération ne détermine pas de prolifération du tissu conjonctif, mais que, pour que cette prolifération se produise, il faut une autre circonstance, l'intervention d'agents septiques.

(CHARCOT et GOMBAULT mentionnent aussi que dans un des cas qu'ils ont étudiés, la bile des canaux biliaires dilatés contenait un grand nombre de vibrions).

Ceci vient donc à l'appui de cette opinion que la cirrhose, en général, doit être attribuée à un processus d'infection, dont l'effet est dû soit à l'action directe des microorganismes, soit à celle de leurs produits de nutrition. J'ajouterai que M. le Prof. SIEGENBEEK VAN

HEUKELOM et moi, nous avons examiné un certain nombre de cirrhoses au point de vue bactériologique (les uns, par la méthode de GRAM, les autres, par la méthode générale de coloration de LÖFFLER), mais toujours nos résultats ont été négatifs.

La ligature, opérée dans de bonnes conditions d'asepsie, d'une petite branche du canal hépatique a donné, dans les parties intéressées, uniquement des phénomènes de nécrose, mais sur une grande échelle.

L'hyperplasie du tissu conjonctif, qui s'est formée au voisinage de ces foyers, doit être imputée, à mon avis, à l'irritation qu' exercent, d'une façon générale, les parties nécrosées d'un organe sur les parties avoisinantes.

Il en est de même de l'hyperplasie du tissu conjonctif qui se manifeste dans les environs des endroits, où l'on a introduit, dans le foie, l'une ou l'autre substance toxique (huile de croton, acide phénique etc.).

Ces deux dernières méthodes méritent donc, en général, la préférence quand il s'agit d'étudier les altérations que subissent les cellules hépatiques lorsqu'il se produit dans le foie de l'hyperplasie du tissu conjonctif.

CONCLUSIONS.

L'intoxication par le phosphore a pour action, sur le foie, la dégénérescence et l'atrophie des cellules épithéliales, sans qu'il se produise en même temps de l'hyperplasie du tissu conjonctif. L'intoxication par l'arsenic exerce surtout son influence sur les cellules hépatiques; celles-ci, ou bien se multiplient (administration peu prolongée, ZIEGLER et OBOLONSKY), ou bien s'atrophient et dégénèrent (administration prolongée, ZIEGLER et OBOLONSKY, ainsi que mes propres recherches). L'hyperplasie du tissu conjonctif qui l'accompagne est très minime.

Ni l'intoxication par l'arsenic, ni l'intoxication par le phosphore n'ont jamais, après administration prolongée de ces poisons, engendré de l'hyperplasie des canaux biliaires.

Les expériences de BOIX (acides lactique, acétique, butyrique et valérianique) permettent de supposer qu'une fermentation anormale dans l'estomac constitue une cause étiologique de la cirrhose du foie. Mes expériences avec les mêmes acides ont eu pour résultats:

Amaigrissement considérable des animaux.

Une légère prolifération du tissu conjonctif périlobulaire.

Sur le point essentiel, elles concordent avec les résultats de BOIX, mais les altérations que j'ai constatées étaient beaucoup moins intenses.

Je n'ai pas observé d'hyperplasie des canaux biliaires.

L'instillation de substances toxiques dans le parenchyme du foie donne lieu à une hyperplasie circonscrite du tissu conjonctif avec hyperplasie des canaux biliaires.

La ligature, opérée dans l'asepsie, d'une petite branche du canal hépatique a pour conséquence de produire, dans le foie, de la nécrose sans hyperplasie diffuse du tissu conjonctif, et celà dans les parties correspondant au district de la branche ligaturée.

Pour qu'il se produise une hyperplasie diffuse du tissu conjonctif, il est nécessaire qu'il y ait infection.

A la limite entre les parties nécrosées et le tissu hépatique normal, on voit se produire une hyperplasie du tissu conjonctif, qui sert de ligne de démarcation et dans laquelle, du côté du

tissu normal, on constate une augmentation du nombre des canaux biliaires. Ces canaux se continuent avec les trabécules hépatiques, aux dépens desquels ils se sont formés.

L'interposition d'un corps étranger entre le foie et le diaphragme, cette opération ayant été pratiquée dans des conditions d'antisepsie absolue, a pour conséquence unique de déterminer une adhérence superficielle des deux organes. Le tissu conjonctif néoformé à cette occasion ne pénètre pas à l'intérieur du foie.

(Thèse de la Faculté de Médécine de Leide).

TABLE

	Nom.	Numéro de l'autopsie et année du cours.	Sexe et âge.	Durée de la maladie.	Ictère.	Ascite.
I.	Z.	56. C. 93/94.	M. 56.	cours latent.	—	—
II.	S.	109. C. 93/94.	M. 18.	5 ans diarrhée.	—	—
III.	S.	133. C. 93/94.	M. 51.	3 ans.	I., constant mais plus ou moins prononcé.	A., la dernière année.
IV.	D. S.	130. C. 93/94.	M. 42.	?	—	—
V.	F.	71. C. 92/93.	M. 59.	?	—	A.
VI.	H.	113. C. 91/92.	M. 37.	2 ans.	—	—
VII.	O.	25. C. 91/92.	M. 25.	2 à 3 ans.	I., variable.	—
VIII.	D. J.	52. C. 91/92.	M. 20.	environ 1 an.	I., le dernier mois.	A., les six dernières semaines.
IX.	D. W.	26. C. 90/91.	M. 29.	2 ans.	I., constant mais d'intensité variable.	A., apparue plus tard.
X.	V. N.	7. C. 90/91.	M. 61.	4 ans.	I., le dernier mois.	—
XI.	V. D. D.	85. C. 89/90.	M. 48.	3 ans (diabète sucré).	—	—
XII.	S.	23. C. 88/89.	M. 15.	cours latent.	—	—
XIII.	K.	2. C. 89/90.	M. 37.	5 à 7 ans.	—	A., les 6 derniers mois.
XIV.	P.	85. C. 88/89.	M. 53.	4 à 5 ans.	I., constant.	—
XV.	C.	3. C. 85/86.	M. 10.	6 à 7 ans.	—	A., intense.
XVI.	V.	84. C. 83/84.	M. 56.	1 an.	—	A., intense.
XVII.	V. D. Z.	120. C. 83/84.	M. 44.	environ 3 ans (?)	—	A., les derniers mois.
XVIII.	M.	75. C. 83/84.	M. 20.	environ 1 1/2 an (?)	I., les 4 derniers mois.	A., les 3 derniers mois.
XIX.	V. G.	83. C. 93/94.	M. 52.	occulte.	—	—
XX.	D. G.	56. C. 92/93.	F. 24.	?	—	A., (constante et très forte).
XXI.	O.	12. C. 87/88.	F. 47.	6 ans.	I., longtemps.	A., longtemps.
XXII.	H.	5. C. 87/88.	F. 56.	? très longtemps.	I.?	A., avec hydropéricarde et hydrothorax.
XXIII.	V. D. L.	6. C. 84/85.	F. 53.	environ 1 an.	—	A., depuis 1 an.

perplasie u conjonctif.	Hyperplasie des canaux biliaires.	Cellules hépatiques.	Rate.	Etiologie.
intralobulaire.	très minime.	dégénérescence graisseuse.	150 grs.	alcool.
ıtralobulaire.	non.	normales et trop petites.	635 „	?
intralobulaire.	oui.	prolifération nucléaire.	500 „	?
ıter- et un peu ılaire.	non.	bonnes.	710 „	syphilis.
intralobulaire.	çà et là.	normales et trop petites.	320 „	syphilis, amyloide.
exclusivement ılaire, un peu ılaire.	très considérable.	atrophiques et ayant subi la dégénérescence graisseuse.	980 „	?
intralobulaire.	très minime et très localisée.	bonnes.	960 „	?
s surtout intra- .	généralement pas.	petites, trabécules isolés.	390 „	? (malaria?)
ter- mais aussi ılaire.	très forte.	les unes nécrosées, d'autres ayant subi la dégénérescence pigmentaire, d'autres très bien conservées.	1100 „	?
ter- mais aussi laire.	très forte.	beaucoup de cellules *mortes*.	450 „	alcool.
terlobulaire.	non.	dégénérescence pigmentaire.	315 „	diabète sucré.
ter- mais aussi laire.	oui.	normales, à contenu graisseux et trop petites.	130×80×25 mm.	?
tralobulaire.	non.	normales; les trabécules isolés.	1700 grs.	?
ıire.	çà et là.	pigment dans les cellules.	880 „	calcul dans le canal cholédoque.
ter- mais aussi laire.	oui.	bien conservées, mais petites.	170×160×37 mm.	?
obulaire, sur- ılobulaire.	seulement en quelques endroits.	séparées les unes des autres, fort atrophiées.	290 grs.	?
ntralobulaire.	en quelques endroits.	très bien conservées; d'autres atrophiées.	580 „	? (fièvre intermittente dans l'anamnèse).
ntralobulaire.	légère.	séparées les unes des autres.	465 „	? (fièvre intermittente dans l'anamnèse, constaté tuberculose dans le foie).
intralobulaire ınte.	très faible.	très bien conservées.	255 „	? (carcinome de l'oesophage).
ı foyers.	oui.	la plupart bien conservées; dégénérées et atrophiques dans les foyers.	630 „	syphilis.
ıtralobulaire.	très intense.	en général, très bien conservées.	180×90 mm.	?
re et péricen- ; minime).	non.	en partie dégénérées.	250 grs.	? (défaut du coeur, tuberculose, aussi dans le foie).
ıtralobulaire.	relativement faible.	fortement dégénérées (pigment, graisse, atrophie).	380 „	?

	Nom.	Numéro de l'autopsie et année du cours.	Sexe et âge.	Durée de la maladie.	Ictère.	Ascite.	
XXIV.	D. J.	65. C. 83/84.	F. 65.	?	—	A., plus d'un an.	
XXV.	N.	23. C. 80/81.	F. 41.	?	I.?	A.	
XXVI.	D. Gr.	18. C. 94/95.	M. 58.	quelques années.	I.	A., les 3 derniers mois.	
XXVII.	S.	63. C. 90/91.	M. 54.	?	—	A.	
XXVIII.	V.	109. C. 91/92.	M. 42.	?	—	A.	
XXIX.	D. L.	76. C. 93/94.	M. 62.	?	—	—	
XXX.	V. K.	99. C. 86/87.	M. 12.	?	—	—	
XXXI.	E.	70. C. 89/90.	M. 43.	1 1/2 an.	I., par intermettence.	A.	
XXXII.	M.	93. C. 88/89.	M. 53.	occulte jusqu'à 2 mois avant la mort.	—	A.	
XXXIII.		115. C. 88/89.	M. 60.	?	I.	A.	
XXXIV.		27. C. 94/95.	F. 11.	—	—	exsudat fibrino-purulent.	
XXXV. XXXVI. XXXVII. XXXVIII.	4 cas d'atrophie aiguë du foie.						

yperplasie su conjonctif.	Hyperplasie des canaux biliaires.	Cellules hépatiques.	Rate.	Etiologie.
:irrhose.	non.	forte dégénérescence graisseuse.	150 grs.	?
interlobulaire, aussi intralobu- peu intense).	oui.	pas particulièrement altérées.	150×110 mm.	malaria d. l'anamnèse.
ulaire intense, bulaire moins in-	très intense.	bien conservées.	620 grs.	?
interlobulaire, aussi intralobu-	intense en certains points, faible en d'autres.	bien conservées; en beaucoup d'endroits, du pigment.	310 „	? (carcinome de l'oesophage).
t intralobulaire.	minime.	bien conservées (gros noyaux, contours nets).	890 „	? (carcinome de l'estomac).
interlobulaire aussi intralobu-	oui.	pigmentées.	160 „	? (carcinome de la langue).
interlobulaire aussi intralobu-	non.	graisseuses.	160×95 mm.	?
interlobulaire ussi un peu in- ılaire.	légère (variable).	généralement très bien conservées (çà et là nécrosées).	550 grs.	carcinome du foie (après traumatisme?)
interlobulaire aussi intralobu-	très intense.	bien conservées, parfois hypertrophiées.	225 „	carcinome du foie.
ılaire.	très minime.	transformations en carcinome.	?	carcinome du foie.
: partielle très du tissu hépa- ıvec hyperplasie ınée du tissu con- , à la suite péritonite tuber- :.				

BIBLIOGRAPHIE.

TRAITÉS, DISSERTATIONS, MONOGRAPHIES ETC.

I. Ackermann, Patholog. Bindgewebswucherung in der Leber und Pflüger's telcologisches Causalgesetz.
II. Albert Adam, Thèse München, 1892. Zur pathol. Anat. und Pathogenese der hyp. Lebercirrhose.
III. Boix, Le foie des dyspeptiques. Thèse 1894.
IV. Charcot, Leçons sur les maladies du foie.
V. Charcot et Gombault, Leçons sur diverses formes de sclérose hépatique.
VI. Chauffard, Traité de médecine par Charcot. Tome III. 1892.
VII. Cornil et Ranvier, Manual d'histolog. pathologique.
VIII. Dinkler, Thèse. 1887.
IX. Frerichs, Atlas der Leberkrankheiten.
X. —— Klinik der Leberkrankheiten.
XI. Gilson, La cirrhose alcoolique graisseuse.
XII. Hanot, Etude sur une forme de cirrhose hypertrophique du foie. Paris, 1876. Thèse.
XIII. Hanot, La cirrhose hypertrophique avec ictère chronique. 1892.
XIV. Klebs, Handbuch der patholog. Anatomie.
XV. Laffitte, L'intoxication alcoolique expérimentale. Thèse 1894.
XVI. Lehrbuch der path. Anatomie von Ziegler.
XVII. " " " " " Birch-Hirschfeld.
XVIII. " " " " " Orth.
XIX. Max Hommel, Thèse. Hypertrophische Lebercirrhose. Würzburg, 1892.
XX. Sacaze, Cirrhose hypertrophique avec ictère. Thèse 1892.
XXI. Schenk, Lehrbuch der Histologie.
XXII. Siegenbeek van Heukelom, Thèse. Pathologisch bindweefsel.
XXIII. Stadelmann, Der Ikterus. 1894.
XXIV. Stöhr, Lehrbuch der Histologie.
XXV. Thierfelder, Atlas der patholog. Histologie.

PÉRIODIQUES.

Virchow's Archiv.

XXVI. N°. 80. Ackermann, Ueber hypertrophische und atrophische Lebercirrhose.
XXVII. " 115. —— Die Histogenese und Histologie der Lebercirrhose.
XXVIII. " 75. Brieger, Beiträge zur Lehre der fibrösen Hepatitis.
XXIX. " 67. Cohnheim, Ueber Circulationsstörungen in der Leber.
XXX. " 128. Freyhan, Klinische Beiträge zur hyp. Lebercirrhose.
XXXI. " 135. Marckwald, Ein eigenthümlicher Fall von Lebercirrhose.
XXXII. " 81. Popoff, Ueber die natürliche pathol. Injection der Gallengänge u.s.w.
XXXIII. " 79. Posner, Studiën über patholog. Exsudatbildungen.
XXXIV. " 43. Waldeyer.
XXXV. " 55. Wegner, Der Einfluss des Phosphors auf den Organismus.

Archives de physiologie normale et pathologique.

XXXVI. Charcot et Gombault, Note sur les altérations du foie consécutives à la ligature du canal cholédoque. 1876.
XXXVII. Charcot et Gombault, Contribution à l'étude anatomique des différentes formes de la cirrhose du foie. 1876.
XXXVIII. Cornil, Note pour servir à l'histoire anatomique de la cirrhose hépatique. 1874.
XXXIX. Hanot et Schachmann, Sur la cirrhose pigmentaire dans le diabète sucré. 1886.
XL. Hayem, Contribution à l'hépatite interstitielle chronique avec hypertrophie. 1874.
XLI. Kelsch et Kiener, Contribution à l'étude de l'adénome du foie. 1876.
XLII. „ „ „ Note sur la néoformation de canalicules biliaires dans l'hépatite. 1876.
XLIII. Kelsch et Kiener, Affections paludéennes du foie. 1879.
XLIV. Kelsch et Wannebroucq, Note sur un cas de cirrhose hyp. avec ictère chronique. 1880.
XLV. Kelsch et Wannebroucq, Contribution à l'histoire de la cirrhose hypertr. du foie. 1881.
XLVI. Laveran, Observation d'épithéliome à cellules cylindriques primitif du foie. 1880.
XLVII. Nicati et Richaud, Recherches sur la cirrhose biliaire du lapin domestique. 1880.
XLVIII. Sabourin, Sur une variété de cirrhose hyp. du foie. Cirrhose hyp. graisseuse. 1886.
XLIX. Straus et Blocq, Etude expérimentale sur la cirrhose alcoolique du foie. 1887.

Semaine Médicale.

Année 1893.
LI. N⁰. 44. Kiener, Sur un cas de maladie de Hanot ou cirrhose hypertrophique du foie avec ictère chronique.
Année 1894.
LII. N⁰. 23. Ferrand, Pathogénie de l'ictère.
LIII. „ 26. Gilbert et Dominici. La lithiase biliaire est-elle de nature microbienne?
LIV. N⁰. 36. Hanot, Du foie toxique.
LV. „ 87. —— Le foie cardiaque.
LVI. „ 27. —— Ictère grave hypothermique coli-bacillaire.
LVII. „ 48. Potain, De l'ictère émotif.
LVIII. „ 22. Queirolo. Sur le rôle du foie dans les intoxications intestinales.
LIX. „ 11. Senator, De la cirrhose biliaire de Charcot.
Année 1895.
LX. N⁰. 6. Hanot et Meunier. De la leucocytose dans la cirrhose hypertrophique avec ictère chronique.

Archives Générales de Médecine.

LXI. Becquerel, Recherches pathol. sur la cirrhose du foie. 1840.
LXII. Blocq, Des cirrhoses graisseuses considérées comme hépatites infectieuses. 1888.
LXIII. Blocq et Gillet, Idem. 1888.
LXIV. Jacobson, Cirrhose atrophique du foie sans ascite ni splénomégalie. 8893.

Archives de Médecine expérimentale et d'anat. pathol.

LXV. Hutinel et Hudelo, Etude sur les lésions syphilitiques du foie chez les foetus et les nouveau-nés. 1890.
LXVI. Luzet, Etude sur un cas de cirrhose hypertrophique graisseuse. 1890.

Berliner klinische Wochenschrift.

LXVII. Freyhan, Zur hypertrophischen Cirrhose der Leber. 1893.
LXVIII. Rosenstein. 1890.
LXIX. Rosenstein. 1892.
LXX. Senator, Ueber atroph. und hypertr. Lebercirrhose. 1893.

Deutsche Medicinische Wochenschrift.

LXXI. Liebermeister. 1892.

Centralblatt für allgemeine Pathologie.

LXXII. Ackermann, (Referat). 1892.
LXXIII. Liebermeister, („). 1892.
LXXIV. Rosenstein, („). 1892.
LXXV. Stadelmann, („). 1892.
LXXVI. Sieveking, Zur path. Anat. der atrophischen Lebercirrhose.

Deutsches Archiv für klin. Medicin.

LXXVII. Simmonds, Ueber chronische interstitielle Erkrankungen der Leber. Band XXVII.
LXXVIII. Zenker, Zur path. Anat. der acuten gelben Leberatrophie. Band X.

Beiträge zür pathol. Anat. von Ziegler und Nauwerck.

LXXIX. von Meister, Recreation des Lebergewebes nach Abtragung ganzer Leberlappen. 1894.
LXXX. Siegenbeek van Heukelom, Das Adeno-carcinom der Leber mit Cirrhose. 1895.
LXXXI. Ziegler und Obolonsky, Experimentelle Untersuchungen über die Wirkung des Arseniks und des Phosphors auf die Leber und die Nieren. 1887.

Archiv für experiment. Pathol. und Pharmakologie.

LXXXII. Beloussow, Ueber die Folgen der Unterbindung des Ductus choledochus.
LXXXIII. Stadelmann, Die Wirkung des Toluylendiamin auf den Thierkörper.

Ned. Tijdschrift van Geneeskunde.

LXXXIV. Siegenbeek van Heukelom, Een geval van acute leveratrophie. 1888.
LXXXV. —— Een nieuw geval van acute leveratrophie. 1889.

Transactions of the pathological Society of London.

LXXXVI. Mackenzie. Vol. XLII (1892).
LXXXVII. Power. Vol. XLI (1890).

British Medical Journal.

LXXXVIII. Bampton. 1891.
LXXXIX. Cullimore. 1891.

Sitz. Berichten der Kais. Akad. von Wissenschaften.

XC. Mac Gillavry, Zur Anatomie der Leber. Wien, 1864.

Medical Record.

XCI. Kindred. Vol. XLI (1892).



Fig. I.

Fig. II.



Fig III.

R. de Josselin de Jong Fecit.

Mulder, imp. Leide.

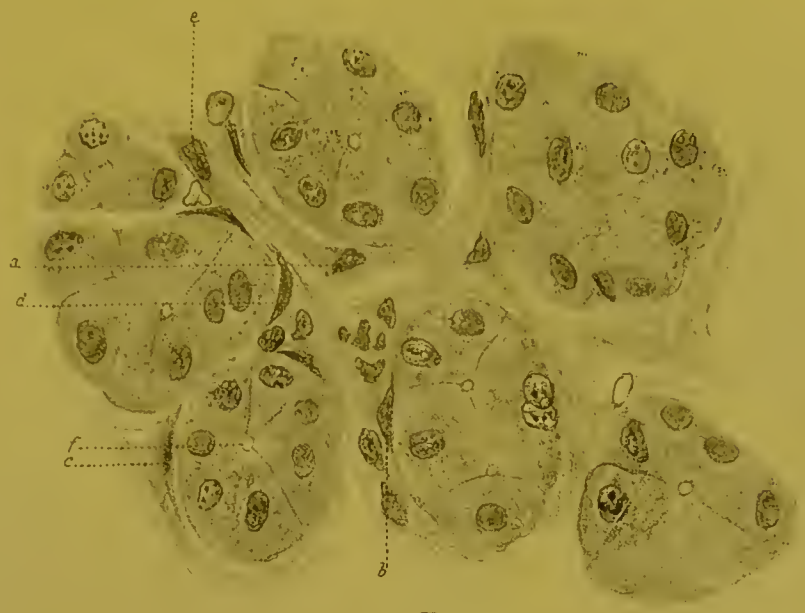

Fig. IV.

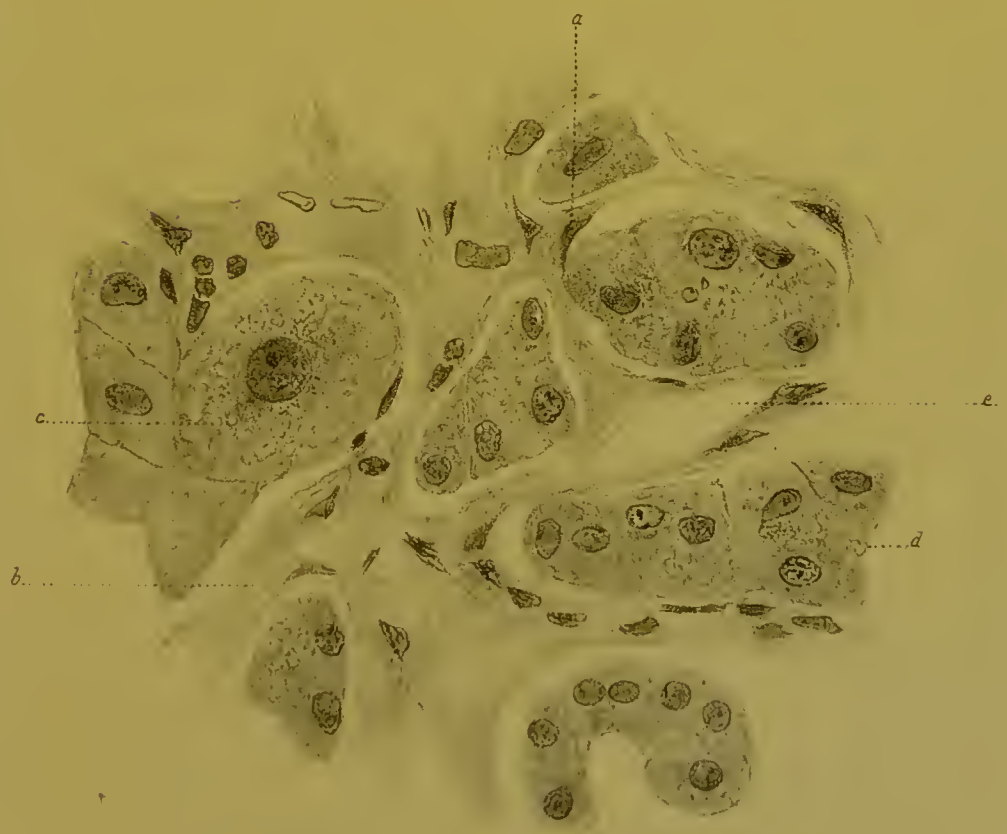

Fig. V.

R. de Josselin de Jong Fecit. Mulder, imp. Leide.

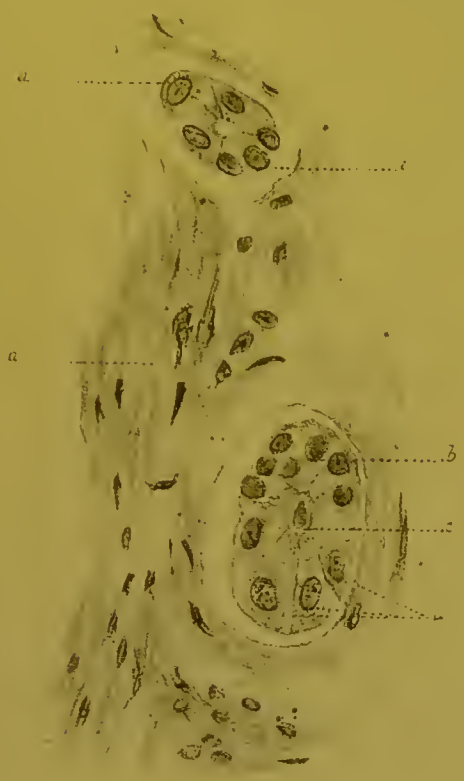

Fig. VI.

Fig. VII.

Fig VIII.

de Josselin de Jong Fecit

Mulder, imp. Leide.



Fig. IX.

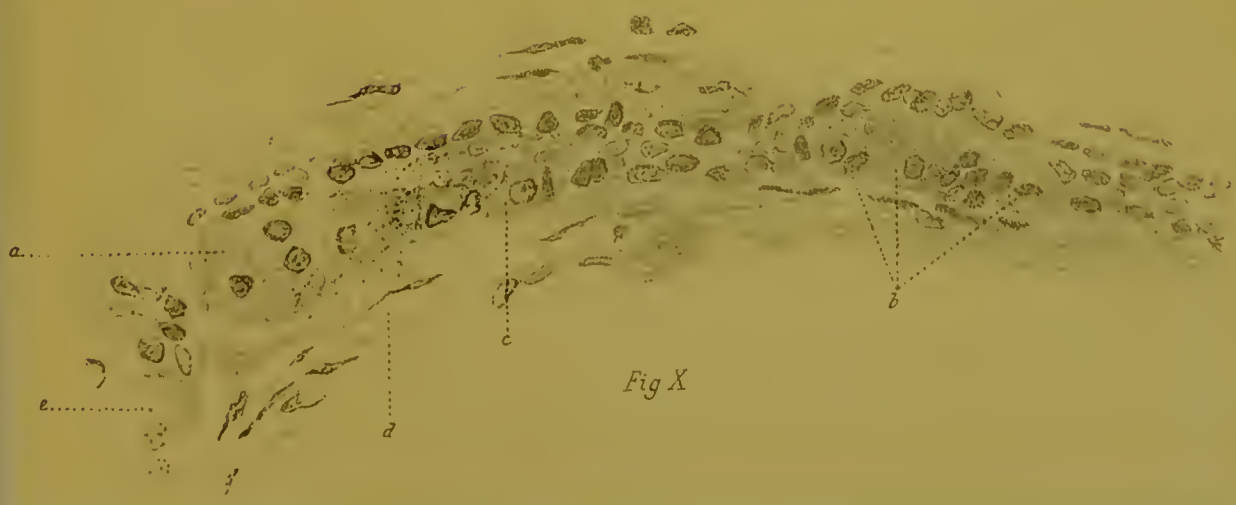

Fig X

R. de Josselin de Jong Fecit.

Mulder, imp. Leide.

R. de Josselin de Jong, del.

Mulder impr. Leide.

Médecine moderne.

XCII. Hanot. 1892.

Medical Times and Gazette.

XCIII. Todd, Lecture on contraction and enlargement of the liver.

EXPLICATION DES PLANCHES.

Planche XXII.

Fig. 1.

(Zeiss. ocul. 2. Hartnack, obj. 8).

Préparation I de l'autopsie 23 du cours 1880/81.

Transformation d'un trabécule hépatique en un canal biliaire.

a. cellules hépatiques normales, radiairement disposées autour d'un point central.

b. cellules hépatiques transformées en cellules épithéliales d'un canal biliaire. Les noyaux sont plus fortement colorés et le protoplasme est beaucoup plus réduit que dans les cellules hépatiques ordinaires.

c. cellule hépatique atrophique entourée de tissu conjonctif.

d. fente lymphatique dans le tissu conjonctif hyperplasié.

Fig. 2.

(Zeiss. ocul. 2. Obj. D.).

Préparation VII de l'autopsie 23 du cours 1888/89.

Transformation d'un trabécule hépatique en un canal biliaire.

a. trabécule hépatique qui se continue insensiblement avec le canal biliaire *b.* Les noyaux de ce dernier sont plus petits et plus fortement colorés que ceux des cellules hépatiques. Le protoplasme des cellules épithéliales du canal biliaire est aussi plus réduit.

c. canaux biliaires plus grêles logés dans le tissu conjonctif.

e. trabécule hépatique qui se continue avec le canal biliaire *d.*

Fig. 3.

(Zeiss. ocul. 2. Hartnack, obj. 5).

Préparation XX de l'autopsie 93 du cours 1888/89.

Formation en colonnes des trabécules hépatiques.

a. capillaires sanguins gorgés, situés dans le tissu conjonctif périlobulaire hyperplasié.

b. canal biliaire.

c. formation de tissu conjonctif intracapillaire.

Planche XXIII.

Fig. 4.

(Zeiss. ocul. 2. Hartnack, obj. 8).

Préparation IX de l'autopsie 109 du cours 1893/94.

Sclérose débutante des capillaires intralobulaires.

Les trabécules hépatiques ont tous pris une forme tubuleuse.

a. cellule endothéliale gonflée avec noyau gonflé. La cellule a déjà formé un peu de substance intercellulaire finement fibrillaire.

b. noyau de cellule endothéliale gonflé.

c. cette cellule endothéliale possède aussi un noyau légèrement gonflé et elle a déjà formé un peu de substance intercellulaire finement fibrillaire.

d. comme *c.*

e. le noyau est fortement gonflé et la cellule a déjà formé beaucoup de tissu conjonctif finement fibrillaire.

f. lumière dans un trabécule hépatique.

Fig. 5.
(Zeiss. ocul. 2. Hartnack, obj. 8).
Préparation XV de l'autopsie 133 du cours 1893/94.

Sclérose intralobulaire très avancée des capillaires.

Les trabécules hépatiques sont séparés les uns des autres par du tissu conjonctif à fins faisceaux de fibrilles, dans lequel on ne distingue plus la lumière des capillaires sanguins.

La lumière *c* est probablement le vestige de la lumière du capillaire sanguin qui existait là précédemment.

a. cellule endothéliale gonflée.
b. tissu conjonctif intralobulaire à fins faisceaux de fibrilles.
c. cellule hépatique gonflée montrant des granulations de pigment biliaire dans son protoplasme.
d. lumière d'un trabécule hépatique, qui a pris la forme d'un petit tube.

Planche XXIV.
Fig. 6.
(Zeiss. ocul. 2. Hartnack, obj. 8).
Préparation XIV de l'autopsie 27 du cours 1894/95.

Deux tubes situés dans le tissu conjonctif et formés en partie par des cellules hépatiques normales et en partie, par des cellules épithéliales affectant les caractères des cellules épithéliales des canaux biliaires. Cette figure est destinée à montrer la transformation de cellules hépatiques en cellules épithéliales d'un canal biliaire.

a. cellules hépatiques normales, radiairement disposées autour d'une lumière.
b. cellules hépatiques transformées en cellules épithéliales d'un canal biliaire.
Les noyaux de ces cellules sont plus vivement colorés, moins différenciés; le protoplasme de ces cellules est beaucoup plus réduit et moins finement granuleux que celui des cellules hépatiques.
c. sphérule de bile dans la lumière.
d. tissu conjonctif périlobulaire hyperplasié.

Fig. 7.
(Zeiss. ocul. 2. Obj. C.).
Préparation VIII de l'autopsie 12 du cours du 1887/88.

Réseau de canaux biliaires *anastomosés*, dans le tissu conjonctif périlobulaire hyperplasié.

Fig. 8.

Comme la fig. 6, cette figure montre un canalicule situé dans le tissu conjonctif, canalicule qui est constitué en partie par des cellules hépatiques normales et, en partie, par des cellules hépatiques transformées en cellules épithéliales de canal biliaire.

a. partie d'un lobule entouré circulairement par du tissu conjonctif.
b. tissu conjonctif périlobulaire hyperplasié.
c. cellules hépatiques normales qui, avec les cellules hépatiques (*d*) transformées en cellules épithéliales de canal biliaire, délimitent une lumière, *e*.
f. orifice d'un capillaire biliaire.

Planche XXV.
Fig. 9.
(Zeiss. ocul. 2. Hartnack, obj. 8).
Préparation II de l'autopsie 56 du cours de 1893/94.

Canal biliaire d'une cirrhose très peu avancée.

Les cellules hépatiques, *a*, font partie du canal biliaire.

b. cellule située à la limite entre les cellules hépatiques et les véritables cellules épithéliales de canal biliaire.
c. cellules épithéliales de canal biliaire, avec noyau plus fortement coloré et corps protoplasmique petit et peu visible.

Fig. 10.
(Zeiss. ocul. 2. Hartnack, obj. 8).
Préparation II de l'autopsie 56 du cours de 1893/94.

Cette figure représente une disposition semblable à celle de la fig. 9. Ici on voit plus clairement encore que les cellules hépatiques contribuent à délimiter la lumière du canal.

a. cellules hépatiques normales.
b. cellules hépatiques normales au milieu des cellules épithéliales du canal biliaire.
c. transition entre les cellules hépatiques normales et les cellules épithéliales du canal biliaire.
d. fente lymphatique dans le tissu conjonctif hyperplasié.
e. partie visible du lobule hépatique voisin.

Planche XXVI.
Fig. 11.

Cette figure représente une coupe sagittale du foie provenant de l'autopsie 27 du cours 1894/95. (Cause de la mort: péritonite tuberculeuse). V. Partie antérieure, où l'on voit un tissu plus ou moins luisant, gris-rose, sans trace de tissu hépatique normal. Il envoie des prolongements à l'intérieur de la partie postérieure, A. Cette dernière présente l'aspect d'un foie en stase.

A la surface du foie, on distingue une épaisse membrane, de coloration foncée. (Membrane tuberculeuse).

A la limite entre A et V se trouve une zone jaune-clair.

La partie antérieure, examinée au microscope, présente une inflammation plastique diffuse avec disparition rapide du tissu hépatique (Voir p. 103 et suivantes).

XXIV.

ETIOLOGIE ET PATHOGÉNIE DES MALFORMATIONS CONGÉNITALES DU COEUR

PAR

DONALD MAC GILLAVRY.

INTRODUCTION.

Un cas de malformation congénitale du coeur, étudié au Laboratoire BOERHAAVE, a fait le sujet de ma thèse [1]).

La présente publication en constitue la reproduction abrégée. J'ai laissé de côté la description détaillée du coeur ainsi que l'aperçu bibliographique, en même temps que j'ai remanié partiellement les autres chapitres. Mais j'ai maintenu la division générale adopté dans ma thèse.

Le Chapitre premier est consacré à la description du cas que j'ai étudié; il est suivi d'un aperçu de l'histoire du développement du coeur normal, telle qu'elle a été décrite par BORN et ROESE et j'établis ensuite une comparaison entre les altérations que j'ai constatées et les stades du développement embryonnaire de l'organe.

Le Troisième chapitre ne comprend que les points principaux des théories émises par H. MEYER et C. VON ROKITANSKY sur l'origine des défauts congénitaux du coeur. Viennent ensuite mes propres opinions sur cette question, tandis que le dernier chapitre est consacré à l'explication des altérations du coeur que j'ai étudié, à l'aide de ma théorie.

---

1) D. MAC GILLAVRY. De aetiologie en de pathogenese der eongenitale hartgebreken. Proefschrift. Leiden 1896.

CHAPITRE I.

DESCRIPTION DU CAS.

Il s'agit d'un enfant du sexe masculin, âgé de 8 semaines, de la clientèle du Dr. KRAMER et dont l'autopsie des organes thoraciques a été pratiquée, le 17 Mai 1895, par M. le Prof. D. E. SIEGENBEEK VAN HEUKELOM.

L'*anamnèse* et l'*histoire du malade*, fournies par le Dr. KRAMER nous apprennent ce qui suit.

La mère déclare avoir été très bien portante pendant cette gestation. Elle a allaité l'enfant précédent jusqu'au moment où elle sentit vivre celui dont nous nous occupons. C'est ce qui se produisit en novembre 1894 et le 21 mars de l'année suivante, l'enfant vint au monde. Au troisième jour des couches, la mère fut atteinte de fièvre, mais sans éruption cutanée. Elle eût un ulcère du sein, sur lequel elle fit, sans intervention médicale, des applications de cataplasmes. L'accouchement se fit promptement. Les douleurs commencèrent la nuit à une heure et, à $2^1/_4$ heures, l'enfant était né. C'était son quatrième enfant. Le premier fut un avorton. Deux autres vivent encore. Aucun des enfants, d'après ce que déclare la mère, n'a été atteint jusqu'à ce jour, ni de scarlatine, ni de rougeole.

La femme réclama pour son enfant les secours du médecin, parce qu'il avait la respiration oppressée et qu'il toussait. Avant cette époque, depuis sa naissance même, il était oppressé, mais la toux ne se manifesta que plus tard. Pendant les derniers jours de sa vie il toussa peu ou point, criait peu mais gémissait et manifestait encore une forte oppression. Les selles furent normales jusqu'à la mort. L'enfant prit le sein jusqu'au mercredi à midi et mourut le jeudi matin. Peu de temps avant la mort, l'oppression augmenta encore beaucoup; l'enfant était alors cyanosé; mais la grand'mère fit observer qu'il avait toujours été cyanosé.

On apprit encore qu'aussitôt après sa naissance l'enfant était fortement oppressé et qu'il ne poussa ses premiers vagissements qu'après que l'accoucheur (un étudiant) lui eût fait subir quelques manipulations.

La mère, que l'on interrogea spécialement à ce sujet, raconta qu'avant son accouchement pendant la Kermesse elle avait fait de longues courses, en portant sur les bras l'enfant précédent; qu'à la suite de cette circonstance, elle fut indisposée pendant deux jours, mais qu'elle n'eût pas d'éruption cutanée et qu'elle ne fut pas obligée de garder le lit.

Les dimensions de l'enfant immédiatement après la naissance ne s'écartaient pas de la normale, au dire de l'*accoucheur*. Le placenta ni les membranes n'offraient rien de particulier.

Voici ce que M. le Prof. SIEGENBEEK VAN HEUKELOM constata *à l'autopsie*.

Le petit cadavre amaigri ne présentait aucune altération extérieure, si ce n'est que les lèvres étaient bleues. Lorsque l'on eût ouvert le thorax, le coeur apparut fortement agrandi, surtout dans sa moitié droite. Il en résultait que le poumon droit était tout entier refoulé en arrière. La pointe du coeur était située à gauche, en dehors de la ligne mammaire.

Pas de collapsus pulmonaire; les poumons étaient volumineux, oedémateux et marbrés. Des parties violet foncé, que l'on pouvait voir entre les parties rose foncé paraissaient atélectasiées. Lorsque l'on sectionna la bronche principale, il en sortit une grande quantité d'un liquide spumeux, tandis que les artères et veines pulmonaires étaient fortement gorgées de sang.

Le coeur se trouvant encore en place dans le thorax, on distingue à peine un indice du sillon longitudinal. Les deux gros troncs artériels sortent normalement du coeur et sont larges.

A droite de l'aorte on voit aussi la veine cave supérieure gorgée de sang. A gauche, une grosse veine, fortement gorgée, vient de la région cervicale, contourne l'oreillette gauche et, s'élargissant de plus en plus, disparaît derrière le coeur. C'est une veine cave supérieure gauche qui, s'unissant au sinus coronaire, débouche largement dans l'oreillette droite.

Le poumon droit a deux lobes; le gauche en a trois.

Une *étude minutieuse* nous apprend que le coeur présente les altérations suivantes [1]):

Persistance de la veine cave supérieure gauche.

Les veines pulmonaires droites et gauches débouchent séparément dans le coeur.

La cloison interauriculaire est incomplète; elle présente un trou ovale, qui est béant par suite de l'*absence de la valvule du trou ovale*. Le trou ovale est subdivisé en deux parties par un cordon.

La cloison interventriculaire est incomplète, de plus on y constate un *trou*.

L'*orifice de l'artère pulmonaire est en état de sténose* et *peut-être insuffisant*.

Les valvules de l'artère pulmonaire sont au nombre de trois,

---

1) Pour la description détaillée du coeur, je renvoie à ma thèse.

comme c'est le cas normalement, et leur situation est normale. Ces *valvules* ne se sont pas soudées les unes aux autres, mais elles sont *trop épaisses et trop rigides*. Elles présentent un nodule net, mais pas de végétations.

L'aorte est située un peu trop vers la droite.

La subdivision de l'aorte est anormale. De la crosse aortique part d'abord un gros tronc, qui se divise bientôt en une branche qui se dirige à gauche (carotide primitive gauche?) et en une véritable artère brachio-cephalique qui, à son tour, se divise bientôt en la carotide primitive et l'artère sous-clavière droites; à 8 mm. plus loin, nait la quatrième grosse branche artérielle (artère sous-clavière gauche?). Le passage de la crosse de l'aorte dans l'aorte descendante est rétréci et constitue donc *une persistance de l'isthme de l'aorte.*

De la face antérieure de l'aorte descendante naissent trois petites branches vasculaires, respectivement à 4, 15 et 30 mm. de distance de l'isthme.

Immédiatement au dessous de l'isthme se trouve l'entrée du *canal de Botal, qui est très étroit et rendu partiellement imperméable par oblitération.*

Les ventricules ont subi une hypertrophie concentrique.

L'oreillette droite et les veines qui y débouchent sont dilatées.

Il n'est naturellement pas besoin de réfléchir un moment pour décider si des altérations de cette nature sont congénitales ou ne le sont pas.

Mais il n'est pas aussi aisé de résoudre la question de savoir comment on doit interpréter ces altérations et s'il existe quelque relation entre elles.

Notre coeur présente avec la plupart de ses semblables ceci de commun qu'il faut rechercher le début des altérations qu'il présente à une époque du développement où la séparation des deux moitiés du coeur n'est pas encore complète, c'est-à-dire vers le second mois de la vie foetale. Nous examinerons plus tard pourquoi l'on doit, dans la plupart du cas, rechercher à cette époque de l'ontogénèse le début des perturbations qui se produisent dans le développement. Mais il est nécessaire de décrire d'abord le développement normal du coeur, afin d'apprécier dans quelle mesure et en quoi le coeur qui nous occupe s'en est écarté.

La plupart des faits relatifs au développement embryonnaire du coeur sont bien connus; mais pour éviter d'être obscur, nous ne pouvons ici les passer complètement sous silence.

CHAPITRE II.

APERÇU DU DÉVELOPPEMENT DU COEUR.

Le coeur se développe primitivement aux dépens de deux cordons cellulaires, placés symétriquement, qui s'étendent à la face ventrale du tube digestif et qui, après s'être recourbés à leur extrémité antérieure ou buccale, se continuent, à la face dorsale dans la direction caudale. Ces cordons dérivent probablement de l'hypoblaste et du mésoblaste (HERTWIG) [1]) et se fusionnent, à la face ventrale, en une ébauche cardiaque unique et à la face dorsale en une ébauche aortique, ces deux parties fusionnées étant reliées l'une à l'autre, du côté buccal, par deux arcs vasculaires, qui courent sur les faces latérales de l'intestin céphalique. On ne sait pas encore, en ce qui concerne l'homme, si la cavité qui apparait dans cette ébauche, se forme après le fusionnement ou bien si elle existe dès le début et devient plus tard une cavité unique.

Ainsi que l'a montré M. le Prof. C. K. HOFFMANN [2]), chez les Sélaciens le revêtement endothélial de cette cavité nait directement, sous la forme d'une assise unique de cellules, aux dépens de l'hypoblaste, même avant que le tube digestif se soit fermé, et la cavité existe donc avant que les deux moitiés du coeur se soient fusionnées.

Chez le *poulet* la cavité se forme immédiatement après le fusionnement des deux moitiés de l'ébauche cardiaque, du moins d'après DARESTE [3]).

Chez le lapin (KÖLLIKER) il existe déjà, dans chaque cordon, une cavité cardiaque avant que ce fusionnement se produise.

Quoi qu'il en soit, il en résulte toujours la formation d'un tube cardiaque unique, situé ventralement à l'intestin céphalique; ce tube, du côté buccal, se divise en deux arcs aortiques (première

---

1) O. HERTWIG, Lehrbuch der Entwicklungsgeschichte des Menschen und der Wirbelthiere. 4de Aufl. 1893. p. 178.

2) C. K. HOFFMANN, Ueber die Entstehung der endothelialen Anlage des Herzens und der Gefässe bei Hai-Embryonen. Anat. Anz. 1892 n°s 9 et 10.

3) DARESTE, Dualité normale et tératologique du coeur. Le Progrès médical 1890. I. P., p. 476.

paire d'artères branchiales) qui, après avoir passé le long des faces latérales de l'intestin céphalique, s'unissent à la face dorsale en un tronc aortique unique, qui se dirige caudalement.

Je dirai déjà ici que DARESTE signale des cas où l'on trouve, chez le poulet, deux coeurs distincts, en même temps qu'une courbure très forte de la tête, qui peut même conduire à une adhérence de la tête avec l'ombilic.

Cette malformation fut obtenue artificiellement par WARINSKY [1]) par augmentation de la courbure nuchale normale. DARESTE invoque cette observation à l'appui de sa théorie, par laquelle il tente d'expliquer mécaniquement la formation des monstres doubles.

Le tube cardiaque, d'abord ventral et rectiligne, plus tard se recourbe sur lui-même; on peut alors y distinguer diverses parties.

BORN [2]) a suivi l'étude du développement du coeur chez des embryons de lapin et comparé avec soin ses résultats avec les dispositions réalisées chez des embryons humains. D'après lui, si l'on appelle inférieure l'extrémité caudale de l'embryon, on peut, en suivant le trajet du courant sanguin, diviser le tube cardiaque sinueux de la manière suivante: d'abord une *portion ascendante*, qui se subdivise en un sinus veineux, inférieure, et en une portion auriculaire, supérieure, que l'on peut tant bien que mal distinguer de la précédente (BORN fig. 1 à 4). Ces deux portions du tube cardiaque occupent toute la largeur du coeur. La portion auriculaire se continue, en haut et à gauche, à angle droit, avec une *portion horizontale*, qui constituera plus tard ce que l'on appelle le canal auriculaire. Cette partie horizontale se continue avec une portion plus large dirigée directement vers le bas (*branche descendante* de l'anse cardiaque), qui se recourbe à son tour horizontalement en bas et à droite pour se continuer avec une autre *portion ascendante* (branche ascendante de l'anse). Cet ensemble constitue ce que l'on nomme habituellement „l'anse cardiaque". D'après HIS [3]) et ROKITANSKY [4]) les branches ascendante et descendante ne sont pas dirigées verticalement, mais plutôt obliquement, de telle sorte que la partie intermédiaire entre elles est situé à droite et en avant.

Aux dépens de la branche descendante de l'anse se forme ultérieurement le ventricule gauche. La partie intermédiaire établit longtemps la communication entre le ventricule gauche et le ventricule droit. La branche ascendante devient en grande partie

---

1) FOL et WARINSKY, Rech. expér. sur la cause de quelques monstruosités. Recueil Zool. Suisse. I. 1883 (cité par ZIEGLER 8e édit. T. I. p. 486 et DARESTE, Le Progrès médical 1890, 1re partie p. 521).

2) BORN, Beiträge zur Entwicklungsg. des Saügethierherzens. Archiv. für mikrosk. Anatomie. Bd. XXXIII 1889 p. 284 avec Pl. XIX à XXII.

3) W. HIS, Anatomie menschlicher Embryonen III. 1885.
W. HIS, Beiträge zur Anatomie des menschl. Herzens. 1886.

4) C. v. ROKITANSKY, Die Defecte der Scheidewände des Herzens. 1875.

le ventricule droit et se trouve située plus en arrière que la branche descendante. Plus loin, à son extrémité supérieure elle se recourbe à gauche et en arrière, en s'appliquant contre la moitié gauche de la paroi supérieure du coeur; puis, arrivée au milieu de cette paroi, elle se dirige de nouveau verticalement vers le haut. Il en résulte la formation d'une petite dépression en avant, à la voûte de l'oreillette. Cette dernière partie du tube cardiaque fait plus tard partie des deux cônes artériels et des deux grosses artères qui partent du coeur.

De ces sinuosités il résulte: que la paroi antérieure de la portion auriculaire est appliquée contre la paroi postérieure des deux ventricules; que l'orifice de communication entre la portion auriculaire et la portion ventriculaire se trouve situé dans l'angle supérieur gauche de la paroi antérieure de la portion auriculaire et qu'il ne fait communiquer cette dernière qu'avec le ventricule gauche.

En outre, comme les deux ventricules ne communiquent l'un avec l'autre qu'en bas, le sang, pour passer dans le ventricule droit, doit parcourir tout le ventricule gauche.

Ces dispositions se trouvent réalisées chez l'embryon du lapin dont la longueur de la tête mesure 0,95 mm. et chez lequel on ne peut pas encore distinguer la courbure nuchale (BORN).

Le volume des cavités du coeur se modifie alors.

Le ventricule droit, qui primitivement était plus petit que le gauche, s'agrandit et, vu de côté, il dépasse même le ventricule gauche. En même temps son extrémité supérieure devient aussi située plus en avant, de sorte que le tronc aortique commun se dirige toujours plus d'avant en arrière [1]).

La paroi inférieure de la portion ventriculaire appartient donc partiellement au ventricule gauche, partiellement à la partie intermédiaire et partiellement au ventricule droit.

Cependant les parties de cette paroi qui appartiennent aux ventricules droit et gauche s'accroissent vers le bas (en avant), tandis que celle qui appartient à la partie intermédiaire ne le fait pas.

Il en résulte qu'à la place de la partie intermédiaire, il se forme une crête transversale, affectant une forme semilunaire.

Ce processus s'accentuant davantage, les ventricules deviennent plus longs, en même temps que la cloison devient toujours plus haute.

D'après BORN, la cloison s'accroîtrait aussi cependant par elle-même. Il en résulterait que la partie intermédiaire entre les ventricules s'obstruerait si, sur ces entrefaites, un autre phénomène ne se passait, qui empêche cette obstruction.

---

1) Dans sa description BORN admet toujours que le sommet des ventricules est dirigé vers le bas et que la paroi postérieure des ventricules est verticale et frontale.

Au dessus de la partie intermédiaire, les ventricules se trouvent, en effet, appliqués l'un contre l'autre. Les parties adjacentes de leur paroi se soudent, de telle sorte qu'il se forme donc un septum, au dessus de la partie intermédiaire, entre les deux ventricules.

Il existe donc, à ce moment, deux septums superposés entre les deux ventricules. Ces deux septums se continuent l'un avec l'autre en avant et en arrière et circonscrivent ainsi l'orifice de communication, que l'on désignera plus tard sous le nom d'orifice interventriculaire.

C'est surtout en avant que la continuité entre les deux septums est nette et elle correspond au sillon longitudinal antérieur, que l'on distingue extérieurement.

Le tissu qui délimite en haut l'orifice interventriculaire s'atrophie de plus en plus; il en résulte que, bien que la cloison interventriculaire que nous venons de décrire continue à se développer de bas en haut, l'orifice interventriculaire, loin de devenir plus petit, s'agrandit au contraire, tout en raison avec l'augmentation de la quantité de sang qui le traverse.

Le résultat de ce processus est donc que l'orifice interventriculaire est reporté de plus en plus haut, vers la base du coeur, en même temps qu'il reste toujours très rapproché de la paroi postérieure des ventricules.

Conformément il y a une cloison interventriculaire, qui du sommet des ventricules s'élève sous la forme d'un croissant et doit être regardée comme une cloison transversale plutôt que comme une cloison longitudinale du tube cardiaque primitif.

La portion auriculaire se subdivise aussi en deux.

En arrière, contre le sinus veineux et la partie inférieure de la portion auriculaire, se trouve appliquée une masse de tissu conjonctif, interposée entre le coeur et le tube digestif. Dans ce tissu, qui constituera plus tard le mésocarde postérieur, se développeront plus tard les poumons; c'est pourquoi on le nomme aussi méso-pulmonaire.

Ce tissu déprime légèrement la paroi postérieure du sinus veineux et de la portion auriculaire du coeur; de plus, nous avons vu qu'en avant il existe aussi une dépression déterminée par la présence de la partie initiale du tronc aortique. Ces dépressions établissent déjà une division de la portion auriculaire en une partie droite et une partie gauche.

Primitivement le sinus veineux débouche largement dans l'oreillette encore unique. La séparation des deux parties de la portion auriculaire est la plus nette à gauche; il se trouve là un repli bien accusé. Ce repli se développe ensuite vers la droite jusqu'à ce que finalement le sinus veineux ne communique plus qu'avec la moitié droite de la portion auriculaire. Le sinus présente une portion médiane étroite et des cornes latérales plus larges, dans lesquelles débouchent les veines du corps.

On voit alors apparaître dans la paroi auriculaire un repli, qui correspond aux dépressions superficielles qui divisent la portion auriculaire en deux; ce repli fait saillie dans la cavité cardiaque et se forme d'abord sur les parois supérieure et postérieure; il affecte une forme semi-lunaire.

A ce moment du développement, où se produit également la courbure nuchale, le coeur subit une extension. Le sommet du coeur, c'est-à-dire l'extrémité inférieure des ventricules, vient se placer en avant (en même temps qu'un peu à gauche) [1]).

Le sinus veineux, au lieu de rester au dessous, vient se placer en arrière de la portion auriculaire; ce sont surtout les cornes du sinus de CUVIER, avec les canaux de CUVIER qui y débouchent, qui se dirigent fortement vers le haut.

En même temps le repli qui siège à l'intérieur de la portion auriculaire s'élargit et comme la séparation du sinus veineux d'avec la portion auriculaire est déjà accomplie plus qu'à moitié, il passe au dessus du pli résultant de cette séparation pour s'étendre aussi sur ce qui constitue maintenant la paroi inférieure de la portion auriculaire.

L'embouchure du sinus veineux prend en même temps plutôt la forme d'une fente et les bords latéraux de cette fente font légèrement saillie dans la cavité de l'oreillette droite; il en résulte la formation de deux valvules, qui s'accroissent ultérieurement. Ce sont les valvules veineuses, dont l'une est par conséquent droite et l'autre, gauche.

Ces valvules veineuses se prolongent vers le haut en un repli commun, le septum spurium, qui s'étend assez loin sur les parois postérieure et supérieure de l'oreillette, pour se perdre enfin dans la cloison interauriculaire (septum primum de BORN). Il existe donc un espace compris entre le septum spurium et la valvule veineuse gauche, d'un côté, et le septum interauriculaire, de l'autre côté. C'est cet espace que BORN appelle espace interseptal (spatium interseptale). La valvule gauche s'étend vers le bas presque au milieu de la ligne de séparation entre les deux oreillettes, ce qui fait qu'elle, ainsi que l'embouchure fissiforme du sinus veineux est dirigée obliquement de droite à gauche et de haut en bas.

Le canal auriculaire s'est aussi aplati et son endothélium s'est épaissi, surtout en haut et en bas, de sorte que sa cavité a pris la forme d'un H. Ces épaississements sont appelés „lèvres auriculo-ventriculaires" (atrio-ventriculaires) par LINDES [2]) ou „bourrelets endothéliaux" (Endothelkissen) par BORN.

En même temps le canal auriculaire est devenu plus médian, de telle sorte que finalement une petite partie de sa cavité se

---

1) Le coeur étant considéré *in situ* chez le foetus debout.

2) G. LINDES, Ein Beitrag zur Entwicklungsgeschichte des Herzens. Diss. Inaug. Dorpat. 1865.

trouve située à droite du plan médian. La possibilité de ce fait est dû à ce que l'orifice interventriculaire est venu se placer exactement au même niveau que l'orifice auriculo-ventriculaire. Le développement vers la droite de ce dernier orifice n'est plus empêché, comme précédemment, par la présence de la partie la plus supérieure de la cloison interventriculaire, parce que cette dernière partie de la cloison a maintenant disparu.

La cloison interauriculaire se développe alors de plus en plus jusqu'à ce que ses cornes se soudent avec les lèvres auriculo-ventriculaires et, finalement, elle s'insinue entre ces lèvres, ce qui fait que les oreillettes se trouvent alors complètement séparées l'une de l'autre.

La cloison interauriculaire s'étend jusque dans la cavité ventriculaire, mais en même temps les deux lèvres auriculo-ventriculaires se soudent dans toute leur largeur de sorte que l'orifice auriculo-ventriculaire commun qu'elles délimitaient se trouve divisé en deux orifices auriculo-ventriculaires latéraux, de forme triangulaire et représentant les extrémités latérales du H décrit précédemment par l'orifice auriculo-ventriculaire commun.

L'orifice auriculo-ventriculaire gauche est plus éloigné de la cloison interventriculaire que l'orifice auriculo-ventriculaire droit, qui est situé au voisinage immédiat de la cloison.

Mais avant que la cloison interauriculaire ne pénètre dans le canal auriculaire, il s'y forme en arrière un orifice, de telle sorte qu'il y a un stade où il existe en même temps l'orifice de communication situé au dessous de la cloison interauriculaire (orifice auriculo-ventriculaire commun) et cet autre orifice, qui se développe secondairement dans cette cloison même. La cloison interauriculaire possède alors la forme d'un ruban tendu. Immédiatement après, lorsque les deux orifices auriculo-ventriculaires se sont séparés l'un de l'autre, par suite de la descente de la cloison interauriculaire, cette dernière constitue un diaphragme complet, pourvu d'un trou ovale.

Le septum spurium se développe alors, sous la forme d'une membrane, en bas et en arrière et diminue ainsi le trou ovale. Il devient ultérieurement la valvule du trou ovale qui, selon BORN, se forme aux dépens du septum primum et n'a rien de commun avec la valvule veineuse gauche.

En haut et en avant, se développe un second septum, le septum secundum de BORN, qui naît un peu à droite de la ligne d'insertion primitive du septum primum; ce septum secundum est épais et musculaire et s'étend de haut en bas pour constituer l'anneau de VIEUSSENS. A cause de sa situation un peu à droite du septum primum, ces deux septums s'étendent, en se croisant l'un l'autre, et la valvule du trou ovale fait saillie dans l'oreillette gauche. Il y persiste, en avant, une orifice fissiforme, qui peut se fermer du côté gauche, mais qui peut aisément s'ouvrir du côté droit. C'est la forme définitive du trou ovale, tel qu'il

existe chez le nouveau-né et qui se ferme ordinairement plus tard par soudure.

Il faut encore mentionner, en ce qui concerne les oreillettes, que leurs parties antéro-supérieures se sont fortement développées en avant pour former les auricules du coeur et de façon à entourer le tronc artériel. Les oreillettes et les ventricules se sont aussi en même temps tellement développés latéralement que le canal auriculaire n'est plus visible au dehors.

On sait comment le sinus veineux avec les veines qui y débouchent se modifie pour en arriver au stade où la veine cave supérieure gauche débouche, par le canal de réunion, dans la corne droite du sinus, immédiatement à côté de la veine cave inférieure. Nous n'avons pas besoin non plus d'expliquer ici en détail comment les embouchures de la veine cave inférieure et de la veine cave supérieure droites s'écartent l'une de l'autre par suite de ce fait que la paroi du sinus rentre dans la constitution de la paroi de l'oreillette droite.

La veine cave inférieure et la veine cave supérieure gauches débouchent d'abord par un orifice commun; mais elles s'écartent ensuite de plus en plus parce que le repli qui les sépare se développe jusque dans l'oreillette et se met surtout en relation avec la valvule veineuse droite.

Les valvules veineuses s'atrophient en partie: la gauche se soude à l'anneau de VIEUSSENS; la droite persiste seule au niveau de la veine cave inférieure et de la veine cave supérieure gauches. La portion située entre ces deux veines disparait cependant aussi et la portion supérieure, qui limite la veine cave inférieure, reste en rapport avec le repli horizontal qui existe entre les deux veines et forme ainsi la valvule d'EUSTACHE. La portion la plus voisine de la veine cave supérieure gauche devient la valvule de THÉBÉSIUS.

Le restant des valvules veineuses, le septum spurium, devient aussi plus petit et plus tard on en trouve encore des vestiges sous la forme d'une crête musculaire qui limite, à gauche, les muscles pectinés, qui s'y trouvent insérés perpendiculairement.

Nous signalerons seulement pour mémoire que, plus tard, la veine cave supérieure gauche débouche normalement, par une anastomose, dans la veine cave supérieure droite et que seule, sa dernière portion, aux dépens de laquelle se forment les veines coronaires, persiste comme canal de réunion.

D'après BORN, la veine pulmonaire se développe, primitivement simple, aux dépens de l'oreillette gauche, immédiatement à côté de la cloison interauriculaire et ne présente donc aucun rapport avec le sinus veineux. Elle se divise bientôt en deux branches, une pour chaque poumon, et ces branches se subdivisent à leur tour.

Si finalement quatre veines pulmonaires débouchent dans l'oreillette gauche, c'est parce que, pendant ce développement, les

parois des veines rentrent dans la constitution de la paroi de l'oreillette jusqu'au point où se produit la première bifurcation.

Nous avons vu que l'orifice qui fait communiquer les oreillettes avec les ventricules n'existe d'abord que dans la moitié gauche du coeur; puis qu'il se déplace vers la ligne médiane à tel point que dans la moitié droite du coeur il s'établit aussi une communication directe entre l'oreillette et le ventricule.

En même temps que ces phénomènes s'accomplissent le tronc artériel qui émane du ventricule droit se déplace vers la gauche, de telle façon qu'il vient se placer un peu au dessus du ventricule gauche. Ce déplacement est rendu possible par ce fait que l'orifice de communication entre les ventricules est venu se placer tout à fait en arrière et en haut, ce qui, comme nous l'avons vu, est dû à la prolifération active du tissu qui délimite inférieurement l'orifice interventriculaire, en même temps qu'à l'atrophie et la disparition du tissu qui le délimite supérieurement.

Ce déplacement vers la ligne médiane de l'orifice veineux et de l'orifice artériel commun s'opère cependant de telle sorte que la plus grande partie de l'orifice veineux reste à gauche et la plus grande partie de l'orifice artériel, à droite.

Le restant de l'orifice veineux (partie droite) devient cependant de même grandeur que sa partie gauche, après la pénétration de la cloison interauriculaire par la soudure complète des lèvres auriculo-ventriculaires.

La corne postérieure (inférieure) de la cloison interventriculaire (c'est-à-dire la partie postérieure du bord supérieur, en forme de croissant, de la cloison interventriculaire) atteint, maintenant que l'orifice interventriculaire est situé tout à fait en haut, la lèvre auriculo-ventriculaire postérieure (inférieure). Elle se soude avec la partie droite de cette lèvre, car elle est située dans le même plan que la cloison interauriculaire. La corne postérieure se développe toujours davantage en avant (en haut), en restant toujours en rapport avec les lèvres, qui font maintenant un tout avec la partie inférieure de la cloison interauriculaire. En se développant de la sorte, la corne postérieure atteint donc directement la paroi postérieure du tronc artériel et peut arriver jusqu'à sa paroi postérieure droite à cause du déplacement de droite à gauche exécuté par ce tronc artériel.

Ce point d'insertion est généralement dépourvu de tissu musculaire et devient plus tard la portion membraneuse de la cloison interventriculaire.

Il est bien égal si cette partie membraneuse se soit formée aux dépens de la corne postérieure de la cloison interventriculaire seulement, ou bien aux dépens des extrémités les plus reculées de la cloison interauriculaire, ou bien aux dépens de la lèvre auriculo-ventriculaire antérieure (supérieure), ou bien aux dépens de la cloison du tronc artériel, que nous allons décrire. Il est

certain que c'est là à peu près que se trouve la place où la séparation des cavités des ventricules devient complète et il est probable que toutes les parties que nous venons d'énumérer participent ou peuvent participer à cette séparation définitive, car dans tous les cas où l'une ou l'autre de ces cloisons que nous venons de citer présente un défaut, il peut se faire que ce défaut soit limité par une partie membraneuse.

Etant donné que ce n'est probablement pas toujours la même partie du coeur qui forme cette partie de la cloison interventriculaire, l'importance de la question ne réside plus dans le point de savoir si la plupart des défauts de la cloison siègent véritablement dans sa portion membraneuse, ou bien en avant de cette portion et non plus si la présence ou l'absence de la portion membraneuse de la cloison interventriculaire explique la production du défaut de cette cloison.

Dans le tronc artériel on observe aussi les indices de la formation d'une cloison, sous la forme de deux replis endothéliaux qui, commençant au dessus de l'origine du 5ème arc aortique, s'y fusionnent et se développent ensuite de haut en bas en décrivant un trajet spiraloide. Leur trajet est tel que le repli, qui commence en haut et à gauche sur la paroi antérieure du tronc artériel, se dirige en arrière et à droite exactement jusqu'au point où la corne postérieure de la cloison interventriculaire s'insère au tronc artériel. Le repli droit contourne le tronc artériel en arrière et se continue en bas avec la corne antérieure de la cloison interventriculaire.

Là où plus tard existe l'orifice artériel, ces replis sont le plus épais et le plus larges et ils y déterminent un fort rétrécissement de la lumière. Alors les crêtes de la cloison du tronc artériel se soudent de haut en bas jusqu'à ce qu'il existe un stade où les orifices artériels se trouvent aussi séparés l'un de l'autre et que l'orifice ne soit unique que sous le tronc artériel, cet orifice étant délimité inférieurement par la cloison interventriculaire. Cet orifice se ferme à son tour par suite du développement ultérieur de la cloison du tronc artériel et surtout de la partie de cette cloison qui se continue avec la corne antérieure de la cloison interventriculaire (PREISZ).

C'est ainsi que l'aorte qui, au niveau de l'orifice artériel, est située en arrière et à droite de l'artère pulmonaire, arrive dans le ventricule gauche, tandis que l'artère pulmonaire arrive dans le ventricule droit.

Il est inutile que nous décrivions en détail la formation ultérieure des valvules tricuspides, qui s'opère comme GEGENBAUR et BERNAYS l'ont décrite.

Les valvules semi-lunaires, qui primitivement existent au nombre de deux dans l'orifice commun, sous la forme d'expansions des replis longitudinaux, se divisent en deux par soudure de ces replis. Plus tard, dans chaque orifice il s'adjoint encore une

valvule et ces valvules, en se déprimant, prennent leur forme de sac, le sinus de VALSALVA.

C'est de cette manière que s'établit la forme définitive du coeur. Dans la description de ce processus si compliqué, j'ai suivi, comme l'a fait HERTWIG, les données fournies par BORN et RÖSE.

Les plus grandes différences qui existent entre cette description et celle qu'en a donnée HIS concernent la formation de la cloison interauriculaire et le mode de séparation des orifices auriculo-ventriculaires qui est en relation avec elle; elles concernent, en outre, la formation du trou ovale et de la valvule du trou ovale qui y répond.

Si nous comparons maintenant les altérations du coeur que nous décrivons dans le présent travail avec le développement tel que nous l'avons fait connaître dans les pages qui précèdent, nous constatons qu'il en est un grand nombre que nous pouvons rattacher directement à des stades du développement; tels sont:

En ce qui concerne les veines, l'*anastomose* entre les deux veines caves supérieures *ne s'est pas établie* et la veine cave supérieur gauche a conservé l'ancien trajet qu'elle décrit pour se rendre au coeur.

La *cloison interauriculaire* est restée au stade où elle se trouve lorsqu'elle est tendue comme un ruban entre la paroi antéro-supérieure et la paroi postéro-inférieure, avec un trou ovale sans valvule, en arrière.

L'*orifice veineux est indivis*, ce qui est en relation avec la disposition précédente.

La *cloison interventriculaire* présente *un défaut*, *un trou*, à son extrémité supérieure.

Les *valvules veineuses droites* sont en partie *rudimentaires*. On peut, en outre, citer ici *la persistance de l'isthme de l'aorte*.

D'autres altérations, dont on ne trouve pas d'analogues à aucun stade du développement embryonnaire, sont:

Dilatation surtout *du sinus de réunion* et *de l'oreillette droite*.

Sténose (*insuffisance*) de l'orifice de l'artère pulmonaire.

Hypertrophie des ventricules. *Canaux de Botal étroits et en partie oblitérés*.

Un troisième groupe comprend des altérations qui peuvent aussi exister dans le développement normal. A cette catégorie appartiennent:

La cordon tendu dans le trou ovale.

Peut-être aussi la *communication* entre les ventricules au dessous de la valvule postérieure.

La communication entre les ventricules à travers la cloison interventriculaire.

Enfin, occupant une position intermédiaire entre le 2e et le 3e groupe que nous venons de signaler:

L'origine anormale des branches de division de l'aorte.

Dans la recherche de la signification de ces altérations, nous devons commencer par en faire ressortir deux qui, pour la plupart des auteurs, sont des malformations congénitales du coeur qui dependent directement l'une avec l'autre.

Je veux parler: 1⁰) *de la sténose de l'artère pulmonaire et* 2⁰) *du défaut dans la cloison interventriculaire.*

Elles coexistent, en effet, dans la plupart des coeurs atteints d'altérations congénitales. La question principale qui se pose alors est de savoir si cette coexistence est un effet du hasard, ou bien si l'une de ces deux altérations est la conséquence de l'autre. On en arrive ainsi fatalement à cette question: quelle est l'étiologie de l'altération primaire?

Dans ma thèse j'ai discuté les opinions qui ont été émises à ce sujet dans le cours des dernières dizaines d'années; cependant comme ma manière de voir diffère en grande partie de ce que l'on a publié antérieurement, je ne crois pas nécessaire de reproduire ici cette revue bibliographique. Celui qui désire en prendre connaissance n'a qu'à s'en réfèrer à ma thèse.

Je ne mentionnerai ici que deux auteurs, parce que leurs opinions ont complètement dominé les autres ecrivains qui se sont occupés de la question après eux. Je veux parler de H. MEYER et de C. VON ROKITANSKY.

CHAPITRE III.

H. MEYER [1]) considère que l'altération primaire est le rétrécissement de l'artère pulmonaire et que le défaut dans la cloison interventriculaire constitue l'altération secondaire.

La cause de la sténose de l'artère pulmonaire réside, selon lui, dans une inflammation.

Voici, en abrégé, comment il raisonne. Comme phénomène habituel, dans la sténose de l'artère pulmonaire et le défaut dans la cloison interventriculaire, on trouve une inflammation dans l'artère pulmonaire, inflammation qui siège tantôt dans l'orifice même de l'artère, tantôt au dessus ou au dessous de cet orifice.

Comme il est difficile d'admettre qu'un défaut de la cloison détermine une inflammation en une autre place, il est plus légitime de supposer que c'est l'inflammation qui engendre le rétrécissement de l'artère pulmonaire et devient secondairement la cause de la formation du défaut de la cloison. En faveur de cette opinion il cite les faits suivants.

Il existe un stade du développement, pendant lequel les ventricules ne sont pas encore séparés l'un de l'autre et communiquent précisément par un orifice, qui siège là où le plus souvent nous trouvons plus tard le défaut de la cloison. Cet orifice se ferme normalement par une partie membraneuse. Cette occlusion du trou interventriculaire peut s'accomplir de la même manière et pour la même cause qui détermine après la naissance, la fermeture du trou ovale et du canal de Botal, c'est-à-dire parce que, la circulation du sang se trouvant modifiée le sang ne passe plus par là. Dans des cas pathologiques, le sang continuant à y passer, cet orifice persiste. C'est ce qui semble être le cas ici: le sang ramené par les trois grosses veines du corps arrive dans l'oreillette droite et le sang, revenant des poumons, arrive dans l'oreillette gauche. Or, la quantité de sang qui revient des poumons est minime; mais par le trou ovale passe, de l'oreillette gauche dans l'oreillette droite, surtout le sang provenant de la veine cave inférieure. Il en résulte que les deux ventricules reçoivent normalement à peu près la même quantité de sang. Mais,

1) H. MEYER, VIRCHOW'S Archiv. Bd. 12. p. 497. 1867.

si l'orifice de l'artère pulmonaire se trouve rétréci par suite d'une inflammation de la paroi de cette artère, alors le sang du ventricule droit ne pourra plus en sortir qu'avec difficulté; la pression sanguine augmentera dans ce ventricule et c'est par le trou qui existe encore dans la cloison interventriculaire que passera partiellement le sang du ventricule droit dans le ventricule gauche. *Le rétrécissement de l'entrée de l'artère pulmonaire est donc la cause de la persistance de l'orifice interventriculaire.*

L'augmentation de la pression sanguine se traduira aussi dans l'oreillette droite par une stase sanguine et le trou ovale sera, par conséquent plus béant encore qu'il ne l'est normalement.

Cependant le trou ovale est souvent fermé dans des cas semblables. Comment alors s'expliquer ce fait? On trouve souvent l'aorte partiellement placée au dessus du ventricule droit et, en outre, sa lumière est plus large que normalement. Dans ce cas, le sang peut très facilement s'écouler du ventricule droit et il n'y existera pas d'augmentation de pression ni, par conséquent, de stase sanguine. Dans le coeur gauche, au contraire, l'écoulement du sang sera rendu plus difficile, ce qui y déterminera une stase, et c'est cette stase qui provoquera l'occlusion du trou ovale, parce que la valvule du trou ovale peut se fermer du côté gauche; après la naissance, en effet, la fermeture de cette valvule est déterminée de même par l'augmentation de la pression sanguine dans le coeur gauche.

Le canal de BOTAL est aussi alors tantôt béant, tantôt fermé. L'oblitération de ce canal doit ici se produire congénitalement, attendu que chez le nouveau-né ou bien ce canal n'existe plus du tout, ou bien il n'est plus représenté que par un petit cordon fibreux.

Normalement le canal de BOTAL reste perméable chez le foetus, parce que tout le sang de l'artère pulmonaire ne peut être reçu dans les poumons; l'excès s'écoule alors dans l'aorte en passant par le canal de BOTAL.

Après la naissance ce canal s'oblitère normalement, parce que la pression sanguine devient égale aux deux extrémités de ce canal et que, par conséquent, il n'y passe plus de sang.

C'est pour le même motif que le canal de BOTAL peut déjà s'oblitérer pendant la vie intrautérine, lorsqu'il y a sténose de l'artère pulmonaire.

En effet, dans ce cas, la quantité de sang contenue par l'artère pulmonaire peut être assez réduite pour être reçue tout entière par les poumons: le canal de BOTAL s'oblitérera alors comme un vaisseau sans fonction.

Mais s'il n'y a aucune raison pour que le canal de BOTAL se ferme, il restera ouvert après la naissance, parce que, grâce à l'aspiration des poumons, du sang devra s'écouler hors de l'aorte et, par conséquent, le canal de BOTAL continuera à fonctionner.

C'est seulement lorsque la distribution du sang s'accomplit de

telle sorte qu'après la naissance le canal de BOTAL est inutile, que ce canal s'oblitérera à partir du moment où s'effectue la première inspiration pulmonaire, tout comme cela se produit normalement chez le nouveau-né. Parfois peut-être la circonstance que l'enfant ne crie pas ainsi que l'atélectasie pulmonaire détermineront cet état d'équilibre.

Une autre possibilité encore c'est que des vaisseaux sanguins vicariants amènent au poumon le sang qui lui est nécessaire et rendent ainsi inutile le canal de BOTAL; dans ce cas, on constate souvent que les artères bronchiques sont dilatées.

C'est de cette façon que MEYER en arrive (p. 327) à la conclusion suivante:

„Wir können demnach alle Erscheinungen, welche wir neben „den Residuen von Erkrankungen der Lungenarterie und des „Conus arteriosus in den hier besprochenen Herzmissbildungen „vorfinden, als secundäre Erscheinungen von jenen Erkrankungen „der Lungenarterienbahn als Primären herleiten."

Cependant il est des cas où l'on trouve à la fois une sténose de l'artère pulmonaire et une cloison interventriculaire complète. Or on peut se demander si la cloison interventriculaire n'aurait pas aussi été complète, dans les autres cas, à une phase déterminée du développement et se serait ensuite perforée secondairement?

Les circonstances suivantes plaident contre cette manière de voir: les différences de pression entre le coeur droit et le coeur gauche sont très minimes chez le foetus; la partie de la cloison qui devrait se déchirer est précisément très résistante et, enfin, les anévrysmes sont rares en cet endroit. De plus, les lèvres du trou ou défaut de la cloison sont généralement lisses. Ces cas de sténose, qui se présentent rarement, sont donc aussi primaires; mais ils ne se sont produits qu'immédiatement après la fermeture de la cloison interventriculaire.

MEYER attribue le fait que l'aorte naît souvent des deux ventricules à cette circonstance que l'augmentation de la pression sanguine à droite aplatit la cloison, qui normalement est convexe de ce côté, et la déprime même vers la gauche.

Les cas dans lesquels on n'a pas constaté de phénomènes inflammatoires dans l'artère pulmonaire rétrécie, MEYER croit pourtant devoir les expliquer de la même manière, en supposant qu'en fait il y a eu une inflammation, dont on ne peut plus retrouver de traces; ou bien que le rétrécissement de l'artère pulmonaire est dû à d'autres causes, par exemple à un développement défectueux des poumons. Mais toujours, selon lui, la sténose est primaire par rapport au défaut de la cloison interventriculaire. Il conclut p. 537:

„Dass, in allen Fallen, in welchen Unvöllständigkeit der Kam„merscheidewand und Enge (oder Obliteration) der Lungenarterie „als Bildungsfehler neben einander vorkommen, die letztere immer

„das Primäre ist, und dass in ihrem Vorhandsein nicht nur die „Unvöllständigkeit der Kammerscheidewand begründet ist, son- „dern auch die übrigen gleichzeitig beobachteten Bildungsfehler „in Bezug auf den Ursprung der Aorta, das Foramen ovale, „den Ductus Botalii und die Arteriae bronchiales."

En 1875, avec sa Monographie bien connue [1]), C. VON ROKITANSKY inaugura une période tout à fait nouvelle dans l'étude des malformations congénitales du coeur; dans ce travail, il émet une opinion toute différente de celle qu'il avait admise dans son Traité.

A la suite des recherches de LINDES sur la formation du coeur chez l'embryon du poulet, VON ROKITANSKY reprit ces mêmes études et les compléta. Il suivit d'abord à nouveau et avec soin l'anatomie normale des cloisons du coeur pour rechercher ensuite comment le coeur simple se transforme plus tard en coeur double complètement séparé. En ce qui concerne la partie de ses observations qui nous intéresse ici, à savoir les relations entre la sténose de l'artère pulmonaire et le défaut dans la cloison interventriculaire, nous retiendrons ce qui suit des considérations auxquels se livre VON ROKITANSKY.

Il démontre tout d'abord que, lors de la formation de la cloison interauriculaire les lèvres auriculo-ventriculaires se soudent pour former ce qu'il nomme le cordon commissural de l'anneau veineux fibreux. Il résulte de ce processus la formation de deux orifices veineux, dont chacun fait communiquer une oreillette avec un ventricule.

Le premier indice d'une division de la portion ventriculaire du coeur en deux ventricules existe déjà sous la forme d'une crête en forme de croissant, qui s'élève du fond du ventricule d'abord commun. La corne postérieure de cette cloison se soude avec l'extrémité droite des lèvres auriculo-ventriculaires fusionnées; la corne antérieure atteint le bord antérieur droit du tronc artériel commun, parce que le tronc artériel commun naît de la partie droite du ventricule commun.

Sur ces entrefaites se sont formées, dans le tronc artériel, deux crêtes qui s'y trouvent disposées en spirale, de telle sorte qu'il existe deux gouttières, à trajet spiraloide, situées l'une vis à vis de l'autre et de telle sorte qu'au niveau du point où se forment plus tard les orifices artériels, l'aorte se trouve à droite et en arrière et l'artère pulmonaire, en avant et à gauche. Les deux crêtes se soudent l'une avec l'autre, en procédant de haut en bas et c'est à la suite de cette soudure que les deux vaisseaux artériels se trouvent séparés. En même temps la cloison ainsi formée ne s'étend pas directement d'une paroi à l'autre de tronc artériel, mais elle décrit une courbe à convexité tournée vers l'artère pulmonaire.

---

1) C. VON ROKITANSKY, Die Defecte der Scheidewände des Herzens. Wien 1875.

La cloison interventriculaire s'accroît, pendant ce temps, vers le haut et sa corne postérieure se soude avec les extrémités droites des lèvres auriculo-ventriculaires fusionnées, de telle sorte qu'il n'y a plus qu'un orifice unique situé à la face antérieure, entre les deux ventricules et exactement au dessous des orifices artériels déjà séparés.

La corne antérieure de la cloison interventriculaire passe au dessus de cette crête de la cloison du tronc artériel qui, au niveau des orifices artériels, se trouve située en arrière et à gauche. A droite de cette corne antérieure se forme une nouvelle crête, qui se développe autour de la face droite de l'aorte de telle façon qu'en haut elle fait suite à l'extrémité inférieure de la cloison du tronc artériel et, en bas, au bord supérieur de la cloison interventriculaire et se soude avec eux. Ce processus se continue jusqu'à ce que cette partie de la cloison rencontre, en arrière, la corne postérieure avec laquelle elle se fusionne, séparant ainsi complètement les deux ventricules.

Von Rokitansky ayant observé que dans la plupart des cas de perforation de la cloison, la situation réciproque des vaisseaux artériels se trouve modifiée en tant que l'aorte n'est pas située à droite et en arrière et l'artère pulmonaire, à gauche et en avant, et ayant trouvé cette disposition réalisée aussi bien lorsque le calibre de l'artère pulmonaire était normal que lorsqu'il se trouvait rétréci, il exprime l'opinion que la dernière partie de la cloison interventriculaire, qui en détermine l'occlusion, n'a pu achever de se former, parce que l'orifice qu'il s'agissait de fermer était trop grand.

Surtout lorsque l'aorte se trouve située trop à droite et en même temps en avant, ainsi que dans les cas où elle est plus large que normalement, il est clair que la longueur du chemin à parcourir par la partie de la cloison qui est destinée à la fermer est plus grande que normalement.

Von Rokitansky cherche à établir qu'il faut attribuer ces dimensions et de cette situation anormales de l'aorte à une altération dans la division du tronc artériel commun par la cloison de ce tronc. Il considère le tronc artériel commun comme un canal d'un calibre déterminé et occupant une situation déterminée. La cloison peut le diviser normalement en deux canaux de calibres normaux; mais dans des circonstances anormales, cette cloison peut se former de telle sorte qu'elle favorise le calibre de l'un de ces canaux au détriment de celui de l'autre. En même temps si la cloison prend, dans le canal commun, une direction autre que la direction normale, la situation réciproque des deux vaisseaux en voie de formation peut se trouver modifiée.

C'est de cette manière que von Rokitansky admet que, par suite d'une altération dans le développement, la situation réciproque des deux vaisseaux peut se trouver modifiée; qu'il s'accomplit pour ainsi dire une transposition de l'aorte et de l'artère

pulmonaire et une sténose (surtout de l'artère pulmonaire). Les malformations que l'on trouve alors, sont la conséquence de la difficulté qu'a rencontrée la séparation des parties; elles ont pour origine un obstacle au développement normal.

L'altération de la cloison du tronc artériel précède, selon lui, la sténose de l'artère pulmonaire.

Comme on le voit, tandis que précédemment on expliquait toujours l'existence du défaut de la cloison, en se fondant sur des considérations d'ordre purement mécanique, par la théorie de la stase, VON ROKITANSKY rejette complètement cette explication et cherche la cause de ces malformations dans un „arrêt de développement."

Parfois l'altération de la cloison du tronc artériel peut aller si loin qu'il s'y produit une atrésie; le plus souvent cependant il existera d'abord une sténose qui, par suite du passage du sang dans l'aorte élargie, pourra secondairement déterminer la formation de l'atrésie. Le cône du coeur droit, qui dans le coeur normal est formé par suite du développement vers la droite de la partie de la cloison qui se ferme en dernier lieu et qui dérive de la corne antérieure de la cloison interventriculaire, se trouve, dans ce cas, pour autant qu'il se forme encore, rétréci, ce qui est en relation avec l'étroitesse du calibre de l'artère pulmonaire; d'après VON ROKITANSKY il consiste „bloss aus dem Wandfleische des rechten Ventrikels" (expression qui jusqu'ici ne me parait pas claire). En outre, le cône subit plus tard une hypertrophie concentrique, parce que le sang est aspiré par l'aorte, comme nous l'avons dit plus haut.

VON ROKITANSKY, d'accord avec PEACOCK, cherche la cause de la subdivision anormale du tronc artériel dans un développement défectueux de l'arc vasculaire branchial aux dépens duquel se forme le canal artériel de BOTAL.

D'après VON ROKITANSKY, différents faits plaident en faveur de cette manière de voir.

Dans les cas de sténose et d'atrésie des artères pulmonaires, le canal de BOTAL est souvent extrêmement étroit et à parois minces; il se rétracte à une période très reculée du développement et même encore dans des conditions défavorables.

En second lieu, il arrive même parfois que l'on ne parvient plus à trouver ni canal, ni cordon de BOTAL.

En troisième lieu, l'aorte descendante, qui est la prolongation du canal de BOTAL, est souvent très étroite.

Cette théorie de VON ROKITANSKY a complètement supplanté toutes les autres et bien que, dans la suite, on ait trouvé que tel ou tel point de cette théorie était inexact, cependant elle s'est maintenue jusqu'à ce jour; mais la partie explicative avait été toujours de plus en plus abandonnée et l'on n'en a conservé que la partie descriptive et la classification.

Quant à l'inflammation, que nous avons mentionnée si souvent,

von Rokitansky ne la nie pas, mais tandis que précédemment, dans son „Handbuch", il considérait, avec Meyer, cette inflammation comme le phénomène primaire, il admet bien encore aujourd'hui qu'il *peut* en être ainsi, mais qu'*en général* l'inflammation est un phénomène secondaire, une complication.

Voici les considérations sur lesquelles il s'appuie:

1°). Dans beaucoup de cas, et surtout dans les cas de forte sténose de l'artère pulmonaire, il n'existe aucune altération de tissu que l'on puisse rattacher à une inflammation.

2°). Souvent on constate bien une inflammation, mais elle se trouve à un endroit différent du siège de la sténose proprement dite.

3°). Souvent, lorsqu'il existe une dégénérescence étendue de tissu et d'autres phénomènes inflammatoires, on observe une sténose si faible que, de toute évidence, l'inflammation n'a pu exister à une période précédente du développement, lorsqu'elle aurait pu empêcher les cloisons d'achever de se former. L'inflammation a pu se produire plus tard, soit avant, soit après la naissance.

De plus, nous trouvons d'autres malformations, telles que l'existence de deux valvules semi-lunaires au lieu de trois dans un orifice, ce qui plaide aussi en faveur de cette probabilité que le rétrécissement de l'artère pulmonaire doit être attribué à un défaut dans le développement.

De cette façon cependant on n'explique pas le fait que, lors d'une endocardite foetale, l'inflammation siège généralement à droite. Ce fait est en partie dû à ce que c'est surtout dans l'artère pulmonaire qu'apparaissent les sténoses foetales; le vaisseau sanguin anormal serait plus prédisposé à l'inflammation que le vaisseau normal.

CHAPITRE IV.

CONSIDÉRATIONS PERSONNELLES SUR L'ORIGINE DES MALFORMATIONS CONGÉNITALES DU COEUR.

Le chapitre précédent a été consacré à l'exposé des opinions de H. MEYER et de C. VON ROKITANSKY sur l'origine des malformations congénitales du coeur; nous avons insisté particulièrement sur les relations qui existent entre les sténoses et les défauts de la cloison.

De cet exposé il ressort que l'on est actuellement d'accord pour admettre que la cause primaire de ces malformations ne doit pas être cherchée dans une inflammation, bien qu'il reste toujours possible que, dans certains cas, une inflammation puisse avoir pour conséquence la formation de défauts congénitaux du coeur.

Admettre une inflammation primaire présentait cet avantage que l'on invoquait une cause *externe* pour expliquer ces malformations du coeur; or, une cause *externe* satisfait mieux l'esprit qu'une cause *interne*, résidant dans le coeur lui-même et qui force à admettre une idiopathie du coeur.

Les causes internes que l'on fait intervenir aujourd'hui en général sont des *défauts de développement*.

Tandis que jadis, en admettant comme cause primaire l'inflammation, on expliquait ces défauts par des causes mécaniques, occasionnées par une modification de la direction suivie par le courant sanguin, VON ROKITANSKY surtout chercha à considérer comme d'importance secondaire l'influence de la modification apportée au courant sanguin.

Cette manière de voir de VON ROKITANSKY fut, en général, accueillie favorablement; mais comme les causes internes qu'il invoquait (le développement anormal de la cloison du tronc artériel et l'insuffisance de cette partie de la cloison dont la formation met chacune des deux grosses artères en continuité directe avec le ventricule correspondant) apparurent bientôt insuffisantes pour expliquer la production de la plupart des malformations du coeur, on tenta d'y suppléer en invoquant des troubles de développement nouveaux, mais parallèles à ceux qu'invoquait VON ROKITANSKY.

On en arriva donc à admettre pour chaque malformation du coeur une multiplicité de troubles de développement indépendants les uns des autres.

VON ROKITANSKY lui-même en donna l'exemple.

Si, en faisant intervenir, comme causes capitales, les causes internes, on a, à mon avis, fait faire un pas en arrière à la connaissance de l'étiologie des malformations congénitales du coeur, en invoquant un nombre de plus en plus considérable de causes internes on empira encore cet état des choses. Peu à peu cependant il se fit une réaction et l'on en revint à exprimer des opinions qui rappelaient celle de MEYER.

Ces opinions ont pour note caractéristique qu'elles tendent à faire considérer comme d'ordre primaire une altération du développement et à expliquer une partie des autres altérations comme des conséquences nécessaires de la première, cette nécessité consistant dans la façon dont se trouvait modifié le trajet du courant sanguin, par suite de l'altération primaire du développement du coeur.

Ces essais ont eu de plus en plus de succès, au fur et à mesure que l'on connût mieux le développement normal du coeur. En effet, tandis qu'au début on n'avait, pour se représenter la manière dont le sang devait circuler dans le coeur, que les dispositions que l'on constatait à l'autopsie, on put à l'aide de la connaissance du développement de l'organe, se représenter le mode de circulation au moment où les troubles du développement débutaient.

Nous devons faire ressortir ici combien il est dangereux d'expliquer les altérations, à l'aide d'une cause *interne*.

En effet, toute altération dans le développement du coeur doit toujours entraîner une perturbation dans la circulation du sang et il n'est pas étonnant alors qu'avec une certaine habileté on puisse expliquer une altération à l'aide des autres.

En règle générale, en cherchant à établir leur liaison on arrive toujours à un résultat, quelle que soit l'altération que l'on considère comme primaire. On remarquera aussi qu'il faut toujours se demander comment, dès que s'est produite la seconde altération, elle agira sur la première, c'est-à-dire sur l'altération primaire. Ce cercle vicieux existe indubitablement et doit être ici plus marqué encore que lorsqu'il s'agit de malformations du coeur qui se produisent dans l'organe complètement développé, attendu que, pendant que se forment des anomalies du coeur chez le foetus, non seulement cet organe est en voie de croissance, mais (surtout au 2e et au 3e mois) il subit des transformations importantes.

En recherchant quelle est la première altération qui se manifeste, on se meut donc fatalement sur un terrain glissant et cela devient encore plus dangereux si l'on se contente de qualifier d'idiopathique cette première altération.

On ne parvient à sortir de ce dédale qu'en prenant pour guide une cause externe réelle et en déduisant les conséquences qu'elle doit entraîner. Le but du présent chapitre est précisément de faire une tentative dans cette direction.

La malformation que l'on a persisté à considérer comme primaire est la sténose de l'artère pulmonaire, occasionnée par la déviation de la cloison du tronc artériel et l'on comprend que l'on ait cherché de préférence à l'expliquer par une influence venant de l'extérieur.

On a tenté d'expliquer alors la division anormale du tronc artériel, en admettant une étroitesse primaire de la 5ème paire d'arcs vasculaires branchiaux. Tel est réellement l'unique phénomène que l'on trouve par-ci par-là signalé comme cause externe, si l'on fait abstraction de l'endocardite foetale, tombée en discrédit, mais que nous devons cependant faire entrer en ligne de compte.

Von Rokitansky invoque aussi l'étroitesse primaire de la 5ème paire d'arcs vasculaires branchiaux et il admet que la cloison du tronc artériel commence au dessus de l'origine de ces arcs vasculaires. C'est de la largeur ou de l'étroitesse des branches de l'artère pulmonaire que dépendrait la largeur ou l'étroitesse de la portion du tronc artériel qui, par suite du développement de la cloison vers le bas, devient l'artère pulmonaire.

S'il en était ainsi, il devrait s'ensuivre que le tronc de l'artère pulmonaire posséderait le même calibre dans toute sa longueur.

Cependant la plupart des sténoses de l'artère pulmonaire siègent dans le cône artériel ou dans l'orifice artériel, tandis qu'au dessus de ces points l'artère pulmonaire devient plus large, même dans des cas où il faut exclure toute inflammation soit primaire, soit secondaire. Souvent on constate précisément à côté d'une artère pulmonaire rétrécie qu'il existe, en outre, un large canal de Botal ou un canal de Botal qui, après la naissance, reste perméable plus longtemps que de coutume.

De plus on peut expliquer de tout autre manière les cas où le canal de Botal est étroit ou atrésique ou même complètement disparu. On peut admettre avec Meyer que l'oblitération secondaire précoce de ce canal est le résultat des mêmes circonstances qui en entrainent normalement l'oblitération après la naissance, c'est-à-dire l'équilibre de la pression du sang à ses deux extrémités.

Je ne comprends absolument pas comment, enfin, des anomalies du calibre des branches de l'artère pulmonaire pourraient déterminer la production des différentes torsions spirales, que l'on rencontre dans ces cas.

Le plus souvent d'autres malformations coexistent avec la précédente et l'on est obligé, pour les expliquer, d'admettre une autre cause, presque toujours un arrêt de développement

inexplicable ou un développement vicieux des autres cloisons.

Le fait le plus important à signaler c'est que, lors de la division définitive du tronc artériel, la cloison de séparation commence, il est vrai, à se développer en haut, mais son mode d'accroissement vers le bas ne ressemble en aucune façon à la descente d'un rideau à l'intérieur d'un tube; il est déterminé par la soudure de deux crêtes spiraloides, qui existent déjà précédemment et se fusionnent dans toute leur longueur, ces crêtes se développant aux dépens de la paroi du tronc artériel lui-même. Ces crêtes naissent de bas en haut et l'on ne saurait comprendre pourquoi, dans ces cas, elles se développeraient de façon à subdiviser le tronc artériel en deux parties inégales.

D'après ce que nous venons dire, il est très important de rechercher quelles sont les lois qui président normalement au développement de la cloison du tronc artériel, afin de s'appuyer sur elles pour chercher à expliquer aisément pourquoi, dans certains cas pathologiques, cette cloison occupe souvent une position anormale et décrit une spirale anormale.

Dans ce but nous devons d'abord discuter l'ancienne manière de voir, d'après laquelle les cloisons du coeur, et par conséquent aussi celle du tronc artériel, se développeraient aux dépens des lignes de fusionnement.

Mais auparavant nous devons en finir cependant avec la seconde cause externe que l'on a invoquée, c'est-à-dire l'inflammation.

Les faits suivants plaident contre cette manière de voir qui consiste à considérer l'inflammation comme cause externe de ces malformations:

1°). Le fait surprenant que l'inflammation se manifesterait presque toujours pendant le 2e ou le 3e mois de la vie embryonnaire.

2°). Le fait que cette inflammation siégerait le plus souvent à droite, bien qu'il ne soit nullement démontré qu'à cette époque du développement, il régnerait une pression plus forte dans l'orifice de l'artère pulmonaire, attendu que la communication entre les deux ventricules existe encore.

3°). Il est difficile d'admettre que dans un coeur, dont les dimensions atteignent quelques millimètres, une inflammation puisse se localiser dans une petite région de cet organe.

4°). Beaucoup (si non la plupart) de cas de malformations congénitales du coeur sont dépourvus de traces d'inflammation ou de produits inflammatoires.

5°). Dans les cas où l'on observe réellement de l'inflammation ou des restes d'inflammation, on peut très aisément admettre qu'il s'agit d'un phénomène secondaire; car précisément les malformations que le coeur présente déjà et qui, pour la plupart, siègent à droite, tendent à prouver que ce sont ces dispositions qui ont donné lieu à de l'inflammation dans le coeur droit.

6°). On ne trouve aucune trace de véritable tissu cicatriciel;

car ce que l'on considère comme tel présente plutôt les caractères d'un tissu mal développé que ceux d'une cicatrice.

Toutes ces considérations, abstraction faite des exceptions, m'engagent à refuser à l'inflammation la valeur d'une cause externe des malformations congénitales du coeur.

Ce qui précède m'autorise à déduire les conclusions suivantes.

Les deux causes externes que l'on invoquait jadis pour expliquer l'origine des malformations congénitales du coeur ne peuvent être considérées comme telles. C'étaient:

1°) un développement défectueux des poumons ou des artères branchiales qui fournissent le sang aux poumons;

2°) l'inflammation.

Je ne saurais cependant pas nier la possibilité que, dans certains cas exceptionnels, ces causes ne puissent provoquer des malformations congénitales du coeur.

D'autre part, admettre un arrêt arbitraire du développement d'une partie du coeur ne saurait non plus suffire en tant que cause interne idiopathique.

La question d'une cause externe n'est donc pas encore résolue par les auteurs. J'essaierai d'en donner une solution; cependant pour me faire bien comprendre je dois d'abord exposer de quelle manière, dans mon opinion, la direction du courant sanguin détermine aussi la direction de la cloison du tronc artériel.

La première question qui se pose est la suivante: *les cloisons du coeur ont-elles rien à voir avec les lignes de fusionnement primitives?*

Nous examinerons cette question successivement pour la *cloison interventriculaire*, puis pour la *cloison interauriculaire* et, enfin, pour la *cloison du tronc artériel.*

De l'histoire du développement du coeur, telle que nous l'avons fait connaître précédemment, on peut conclure déjà que l'ébauche de la *cloison interventriculaire* possède absolument le caractère d'une cloison transversale et que, par conséquent, *elle n'a rien à voir avec la ligne de fusionnement.*

La cloison interauriculaire et celle du tronc artériel, par contre, ont plutôt le caractère de cloisons longitudinales.

En ce qui concerne l'oreillette, l'ancienne manière de voir, d'après laquelle la cloison interauriculaire divise aussi le sinus veineux et suit donc la ligne de fusionnement ascendante, est péremptoirement en opposition avec les observations de Born. Toutes les veines qui débouchent dans le sinus veineux arrivent, d'après Born, à l'oreillette droite.

En aval du courant (du côté des ventricules), la cloison interauriculaire s'accroît de telle sorte qu'elle pénètre dans l'orifice auriculo-ventriculaire par le seul fait que cet orifice se déplace vers la droite.

Il ne saurait être question d'admettre qu'elle suit la ligne de

fusionnement. Il en résulte donc que, pour la cloison interauriculaire, on ne peut, pas plus que pour la cloison interventriculaire, démontrer qu'elle ait une relation avec les anciennes lignes de fusionnement.

Les considérations suivantes le démontrent encore d'une façon plus complète.

Dans les nombreux cas où le déplacement de l'orifice auriculo-ventriculaire ne s'est pas effectué ou s'est produit incomplètement, la cloison interauriculaire tombe aussi en dehors de cet orifice, ou bien elle arrive plus près de l'angle droit de cet orifice que ce n'est le cas normalement. Il en résulte une soi-disant atrésie (ou plus exactement agénésie) ou bien une forte sténose de l'orifice veineux gauche.

Si nous recherchons comment il est possible que normalement le canal auriculaire se déplace vers le plan médian, nous constatons que c'est parce que l'orifice interventriculaire se trouve reporté de plus en plus vers le haut (p. 167). Il est donc certain que la cause du fait que l'orifice auriculo-ventriculaire reste à gauche réside dans cette circonstance que l'orifice interventriculaire ne s'est pas suffisamment reporté vers le haut.

Cette sorte d'ascension de l'orifice interventriculaire a lieu, comme nous l'avons vu, après la soudure des deux parois en regard des ventricules. Et ce phénomène marche encore de pair avec un déplacement du bulbe du tronc artériel vers la ligne médiane. Si ce dernier processus ne pouvait s'accomplir, nous aurions une chaîne fermée pour expliquer comment on peut trouver une oreillette droite sans orifice veineux, mais séparée, au contraire, des ventricules par une couche musculaire.

Admettons donc que le bulbe reste à droite; alors l'orifice interventriculaire ne pourra se déplacer suffisamment vers le haut. Il en résultera que l'orifice auriculo-ventriculaire restera à gauche et que la cloison interauriculaire, en se développant vers le bas, restera tout près de cet orifice.

On pourrait croire que dans la croissance de la cloison interauriculaire nous avons affaire à un cas où la direction de cette croissance persiste en dépit du courant sanguin, qui passe plus que de coutume de l'oreillette droite vers l'oreillette gauche; mais l'apparition du trou ovale (Ostium secundum de Born) supplée à cet état de choses. Ce trou ovale est déjà grand à l'époque où il est encore complètement recouvert par le septum spurium. Cependant pendant que la cloison interauriculaire achève de se développer, le trou ovale arrive en dehors du bord libre du septum spurium et permet donc au sang de s'écouler vers la gauche. La direction de la cloison est déjà indiquée dès le début, car la cloison se développe aux dépens des extrémités en forme de cornes qu'elle présente déjà dès sa première ébauche (forme semi-lunaire).

C'est là ce qui nous explique l'origine des malformations con-

génitales du coeur avec atrésie de l'orifice auriculo-ventriculaire droit. Jadis on leur attribuait, soit comme cause primaire, soit comme cause secondaire, une inflammation. On peut admettre, comme hypothèse plus probable, que l'orifice auriculo-ventriculaire, pour l'une ou l'autre cause, serait resté à gauche. Il n'aurait, par conséquent, jamais existé d'orifice veineux droit isolé, ni même une partie d'un orifice veineux commun appartenant au coeur droit, ce qui fait qu'il n'y aurait jamais eu de communication directe entre l'oreillette droite et le ventricule droit. Cette hypothèse expliquerait en même temps que l'on puisse rencontrer des faisceaux musculaires dans cette partie de la cloison, ce qui constitue un mystère avec la théorie de l'inflammation.

Dans les cas où ces faisceaux font défaut, on pourrait peut-être admettre que le déplacement de l'orifice vers la droite a commencé à s'effectuer, mais que seul l'épaississement de l'endocarde qui délimite l'orifice à droite a dépassé la ligne médiane, tandis que sa lumière même n'a pas franchi cette ligne. Si la lumière a dépassé la ligne médiane, mais d'une façon insuffisante, alors il existera une sténose, qui peut persister, il est vrai, bien que, à mon avis, il ne soit pas nécessaire de l'admettre.

Dans les cas où les mêmes atrésies se montrent à gauche, il est possible qu'elles soient dues au même processus, mais qui se serait effectué dans un coeur qui, en tout ou en partie, se trouvait en état d'inversion.

Il nous reste encore à parler des relations entre les lignes de fusionnement et la *cloison du tronc artériel.*

Voici les arguments qui plaident contre l'existence d'une relation entre les lignes de fusionnement et l'ébauche de la cloison du tronc artériel:

1°). La forme spiraloide de la cloison; car en raison de la fixité des extrémités supérieure et inférieure du tube cardiaque, une torsion spiraloide, de 90° au moins, du tronc artériel n'est pas possible sans qu'il s'effectue, mais en sens inverse, un mouvement spiraloide, de même valeur, du restant du tube cardiaque. Or, on ne trouve aucune trace de ce dernier mouvement.

2°). La cloison du tronc artériel s'étend, à partir de l'origine des 4es et 5es arcs artériels branchiaux, vers la paroi postérieure du tronc artériel et dans la partie de l'aorte sus-jacente, jusqu'à l'origine de l'artère innominée, on ne trouve jamais de trace de cloison, alors que cette partie de l'aorte se forme cependant aussi par fusionnement des deux moitiés primitives du coeur.

3°). Il n'y a pas de différence entre la structure de l'aorte et celle de l'artère pulmonaire, avant sa division.

Il en résulte que l'on ne saurait trouver nullepart une relation quelconque entre la formation de cette cloison et les lignes de fusionnement précédemment existantes.

La formation des cloisons du coeur n'a donc rien à voir avec

les lignes de fusionnement. Néanmoins la cloison du tronc artériel et sa formation jouent, sans aucun doute, un rôle capital dans toutes ces questions et il faut donc analyser minutieusement cette formation.

L'ébauche sémilunaire de la cloison interventriculaire est formée avant qu'apparaisse l'ébauche de la cloison du tronc artériel. L'espace que cette cloison n'intéresse pas continue à s'agrandir parce que, bien que la cloison acquière une hauteur de plus en plus considérable, son insertion se déplace de plus en plus vers le bas, par suite de la croissance des ventricules.

Cet ouverture (l'orifice interventriculaire primitif) reste toujours l'orifice par lequel le sang passe du ventricule droit dans le ventricule gauche. Ce fait a été signalé par VON ROKITANSKY, qui pourtant ne l'applique pas toujours dans son travail.

Dès que, par suite de la formation de la cloison, nous avons deux ventricules, le sang, lors de leur contraction, est chassé simultanément des deux ventricules. Il en serait encore ainsi, si l'orifice veineux siégeait seulement au dessus du ventricule gauche, attendu que lors de la contraction des ventricules on peut faire abstraction de l'orifice veineux, puisqu'à ce moment il est fermé.

Le sang sort du ventricule gauche en passant au dessus du bord libre de la cloison interventriculaire; par contre, le sang du ventricule droit passe directement dans le tronc artériel. Il y a un stade du développement, pendant lequel ces deux courants sanguins forment l'un avec l'autre presqu'un angle droit.

Le sang du ventricule gauche est dirigé latéralement à droite. Celui du ventricule droit est dirigé directement vers le haut. L'orifice interventriculaire est alors situé en arrière, près du tronc artériel. Comme le courant sanguin du coeur gauche, qui ne peut pénétrer dans le ventricule droit puisque ce dernier se contracte en même temps que le ventricule gauche, doit aussi passer en haut dans le tronc artériel, il arrive, par conséquent, dans la partie la plus postérieure du tronc artériel. Le sang du ventricule droit s'écoule donc plus aisément dans la partie antérieure du tronc artériel.

Au niveau de l'orifice artériel, ces deux courants sanguins sont placés l'un en avant de l'autre et chacun d'entre eux possède une direction différente. Ils ne se mélangent pas complètement; au contraire, la grande vitesse qu'ils possèdent est cause qu'ils coulent en grande partie sans se mélanger. Il en résulte qu'ils décrivent en parcourant le tronc artériel commune, l'un vis à vis de l'autre, un trajet spiraloide.

Si le tronc artériel vient se placer sur la ligne médiane, cet état des choses se modifie seulement en ce sens que le courant gauche suit un trajet un peu plus vertical et le courant droit, un trajet un peu plus oblique.

Il est évident que ce n'est qu'à la longue que ces deux cou-

rants sanguins se trouvent ainsi séparés. Cette séparation est facilitée par cette circonstance que le tronc artériel s'aplatit au niveau des orifices artériels et prend même la forme d'un 8, par suite du développement des épaississements endothéliaux, qui forment les valvules primitives. Réciproquement, le courant sanguin, une fois divisé, facilite aussi le développement de ces épaississements, puisque c'est là que se forment les tourbillons qui doivent exister à la limite entre les deux courants sanguins. A partir de ces deux replis valvulaires primitifs se développent vers le haut les deux crêtes, qui donneront naissance plus tard à la cloison du tronc artériel et, quant à moi, j'estime comme très possible que la direction de l'ébauche de ces replis est en relation avec la ligne de séparation des deux courants sanguins.

C'est au lieu de séparation des deux courants sanguins que siège, pour moi, l'endroit où se formera la cloison. Je pense aussi qu'il est plausible que la portion de la cloison, comprise entre le bord de l'orifice interventriculaire et l'orifice artériel et qui met l'aorte en continuité avec le ventricule gauche, peut se former aussi si, en cet endroit, la formation de la cloison n'est plus empêchée par le courant sanguin. Ce n'est que plus tard que les conditions s'y trouvent favorables à la formation de la cloison, parce que c'est là que les deux courants sanguins se rencontrent et que le mélange primitif est le plus fort.

Il découle de ce que nous venons de dire que normalement une cloison ne saurait se développer en raison inverse de la direction du courant sanguin, mais que, par contre, l'existence de places *neutres* aux limites des deux courants est nécessaire pour qu'une cloison puisse se former.

Si maintenant nous nous demandons pourquoi la cloison du tronc artériel se fermera en haut, près du 5e arc aortique, nous pouvons invoquer les considérations suivantes.

Si nous examinons comment le sang se comporte en haut, nous voyons que nous avons affaire à un tronc artériel qui se ramifie et chacune de ses ramifications ne peut naturellement recevoir que le sang qui baigne son embouchure. Si donc la colonne sanguine qui vient du ventricule gauche passe au devant du point d'origine du vaisseau, ce dernier recevra son sang du ventricule gauche; si c'est, au contraire, le courant sanguin venant du ventricule droit qui passe au devant de son point d'origine, le sang qu'il recevra viendra du ventricule droit.

On pourrait de la sorte expliquer pourquoi la 5e paire de branches aortiques, qui émane de la partie postérieure du tronc artériel, reçoit son sang du ventricule droit et pourquoi la 4e paire, située aussi à la partie postérieure du tronc artériel, mais plus haut, reçoit son sang du coeur gauche.

On peut cependant, en admettant ce qui a été soutenu jusqu'ici, se demander pourquoi la cloison ne s'étend pas plus loin,

mais passe au dessus des branches de l'artère pulmonaire pour gagner la paroi postérieure du tronc artériel.

Je crois que cela tient en partie à ce fait que les dispositions vasculaires sont telles que précisément la 5ème paire de branches aortiques (dont la droite s'atrophie dans l'intervalle) a une capacité suffisante pour recevoir toute la colonne sanguine droite.

Le fait que précisément en cet endroit naissait primitivement aussi une paire d'artères branchiales constitue peut-être aussi une circonstance favorable.

Cette dernière, c'est-à-dire la 5e paire proprement dite, située entre la crosse de l'aorte et celle de l'artère pulmonaire, fait en réalité à peine son apparition chez l'homme comme chez les mammifères, pour s'atrophier rapidement ensuite. Peut-être cela exerce-t-il une certaine influence sur la soudure de la cloison du tronc artériel, car en effet cette partie de la paroi d'où naissait la 5ème paire primitive d'arcs aortiques pourrait bien être d'une autre nature que les autres parties du tronc artériel.

Si l'on peut de cette façon expliquer la formation de la cloison du tronc artériel normale, nous devons maintenant nous occuper des formations anormales.

Si les deux courants sanguins ne sont pas séparés, il ne pourra se former de cloison du tronc artériel et, plus tard, on trouvera un tronc artériel permanent.

Si la direction des courants sanguins est autre que ce qu'elle est normalement, alors la spirale qu'ils décrivent l'un par rapport à l'autre sera différente de la normale. Ceci dépend en grande partie de la place occupée par l'orifice artériel par rapport au bord libre de la cloison interventriculaire.

Si le volume des ventricules est inégal, les courants sanguins ont un diamètre inégal et la cloison du tronc artériel se développera de telle sorte que l'aorte et l'artère pulmonaire auront des calibres primitivement inégaux. En même temps il est possible que la direction de la spirale soit normale ou pathologique.

C'est ici le moment de parler de l'ancienne opinion concernant le trajet spiral des gros vaisseaux.

L'idée que les courants sanguins ne décrivent que plus tard un trajet spiral l'un vis à vis de l'autre est bonne, selon moi, mais on doit la comprendre d'une tout autre façon. Ce n'est pas le tronc artériel qui décrit un tour de spire, mais bien le sang à l'intérieur du tronc artériel et, avec lui, la cloison. Nous avons dit p. 185 pourquoi le tronc artériel lui même ne tourne pas.

Si nous admettons maintenant que la formation normale de la cloison du tronc artériel n'est pas déterminée par l'ancienne ligne de fusionnement, mais bien par le volume et la direction des colonnes liquides qui, pendant la systole ventriculaire, sont chassées des ventricules, il s'ensuit que des altérations du 5e arc aortique, se produisant avant la formation de la cloison du tronc artériel, ne peuvent avoir aucune influence sur la direction et

la position des crêtes aux dépens desquelles se forme cette cloison.

La seule influence que l'étroitesse du 5e arc aortique pourrait avoir, c'est que la partie du tronc artériel qui fournit cette paire d'arcs pourrait aussi fournir du sang à d'autres branches du tronc artériel et que la cloison du tronc artériel se développât de façon à ne pouvoir se fermer.

Cependant comme généralement la cloison du tronc artériel est fermée et que les 5es arcs aortiques ne recoivent leur sang que de l'un des deux troncs (art. pulmonaire), je pense que l'on ne peut, en général, attribuer à l'étroitesse des 5èmes arcs aortiques l'origine des malformations congénitales du coeur.

Cette dernière considération peut encore servir à réfuter l'opinion émise par VON ROKITANSKY et autres auteurs, d'après laquelle l'étroitesse du 5ème arc aortique serait parfois la cause d'une subdivision anormale du tronc artériel (v. p. 180).

Si nous considérons maintenant un jeune embryon du 2e et du 3e mois, nous remarquons qu'extérieurement, à part le tronc, on ne distingue guère rien d'autre que la tête et le coeur, tandis que les viscères, les membres et la queue sont très petits.

Grâce à la courbure nuchale, la tête vient se placer contre le coeur, exactement à l'époque où les cloisons du coeur se forment et vont se fermer.

Je crois donc qu'on peut rechercher dans une courbure nuchale pathologique la cause, qui peut exercer de l'influence sur le développement du coeur.

Je puis concevoir ce phénomène de deux manières différentes:

1°) une courbure nuchale exagérée pourrait agir d'une façon active sur le coeur, en le comprimant;

2°) la courbure nuchale pourrait persister pendant un certain temps au cours du développement de l'embryon et le coeur, ne trouvant pas de place pour se développer vers le haut, ni vers le bas, se développerait seulement latéralement.

Dans l'un et l'autre cas, ce sont les parties les plus médianes du coeur qui seraient comprimées et, comme la tête et le coeur sont en quelque sorte sphériques, le coeur aurait le plus à souffrir au point de contact de ces deux sphères, c'est-à-dire localement.

Il est aussi très possible qu'une *diminution* de la courbure nuchale normale pourrait aussi exercer une influence fâcheuse sur le développement du coeur; mais je pense que cette influence se ferait surtout sentir sur la longueur du tronc artériel et ses ramifications. Lorsque la courbure nuchale est *exagérée*, au contraire, le tronc artériel et ses branches doivent être comprimés.

La longueur plus ou moins considérable du tronc artériel aura encore une conséquence particulière. Si notre supposition au sujet de la séparation des courants sanguins à l'intérieur du tronc artériel encore indivis est exacte, alors il dépendra de la verti-

calité plus ou moins grande des spirales, de leur direction dextre ou senestre, de la longueur du tronc artériel et du lieu d'origine des arcs aortiques, quel arc aortique recevra son sang du ventricule gauche et quel autre, du ventricule droit.

On peut de la sorte s'expliquer très simplement les cas de transposition réelle. On comprend en même temps alors pourquoi la transposition réelle des vaisseaux est si fréquente dans les cas de malformations congénitales du coeur.

Peut-être doit-on aussi attribuer à l'exagération de la courbure de l'embryon les autres altérations que l'on constate souvent à côté des malformations congénitales du coeur et parmi lesquelles je citerai: les fissures palatines et autres altérations de même nature, l'épispadie et l'inversion du foie.

Je ne chercherai pas ici à approfondir davantage quelle est la cause de cette courbure nuchale pathologique. Je ne sais si l'on doit l'attribuer à des formes déterminées de l'utérus ou bien à des crampes utérines; je veux seulement me borner à signaler ces possibilités.

En faveur de ma manière de voir on peut faire ressortir:

1°). A l'époque où existe la courbure nuchale, le coeur est justement en train de se diviser; c'est à cette époque que l'on est toujours obligé de remonter pour chercher la cause des défauts de la cloison. On pourrait l'appeler la *période critique* pour le coeur.

2°). A cette période il n'y a guère de liquide amniotique, de sorte qu'une pression exercée de l'extérieur peut aisément modifier la forme du foetus et, par conséquent, accroître aussi la courbure nuchale.

3°). A l'aide de notre hypothèse, on pourrait, mieux qu'on ne l'a fait jusqu'à présent, expliquer la coexistence de malformations du coeur avec d'autres malformations.

4°). Les foetus provenant d'avortements qui se sont produits à cette époque du développement montrent généralement des altérations en ce qui concerne la courbure nuchale (His).

5°). Warinsky et Dareste ont montré les relations qui existent entre la courbure nuchale et le dédoublement du coeur, chez des poulets dont la courbure nuchale avait, à un stade précédent, exercé une pression sur le coeur.

6°). En admettant la compression temporaire du coeur, on peut expliquer des deux manières que nous avons signalées plus haut (c'est-à-dire par une compression active et par un obstacle passif au développement):

a) les modifications apportées aux rapports des courants sanguins;

b) les altérations de la forme du coeur; et

à l'aide de ces deux modifications on peut expliquer à peu près toutes les malformations du coeur, ainsi que nous le démontrerons plus loin.

C'est sur ces bases que je crois pouvoir établir l'hypothèse que la cause externe d'une foule de malformations du coeur consiste

dans l'exagération anormale de la courbure nuchale, chez l'embryon, à la suite de laquelle la tête comprime le coeur en voie de formation.

On peut objecter à notre hypothèse que, si le coeur peut être comprimé par la tête, au cours du 2e et au début du 3e mois, cette compression ne saurait pourtant avoir lieu que difficilement plus tard, parce qu'alors l'ébauche du sternum est déjà assez avancée dans son développement. C'est, en effet, une difficulté; mais d'abord la plupart des malformations du coeur se produisent pendant le 2e mois ou immédiatement après, de sorte que le sternum ne pourrait encore y mettre obstacle.

En second lieu, il est possible que précisément lorsque la tête comprime longtemps la cavité thoracique, le développement du sternum se ralentisse, comme cela se produit pour la partie du coeur qui est comprimée. Ce n'est pas là une pure hypothèse.

En effet, on a à diverses reprises constaté des défauts du sternum dans la région cardiaque, même chez l'adulte et l'on sait quelle en est l'importance dans les cas médico-légaux. D'autre part, ces mêmes défauts du sternum se rencontrent associés à une ectopie du coeur avec sac cardiaque clos ou ouvert.

On a, dans ces cas, attribué la cause de ces deux malformations à des adhérences entre le foetus et l'ammios, en se basant sur des observations directes.

Si l'on songe, en outre, que ces coeurs ectopiques peuvent présenter en même temps des malformations congénitales, nous sommes amenés *à considérer anssi des adhérences en cordons entre foetus et amnios comme une cause externe de l'origine des malformations congénitales du coeur.* On pourrait aussi en chercher le mécanisme soit dans une compression, soit dans une tension, qui empêcherait localement une partie de la circulation du sang dans le coeur.

Il est possible que l'on pourrait trouver encore d'autres causes déterminantes de cette compression; mais cela ne changerait en rien nos déductions et, pour simplifier la chose, nous admettrons que c'est la tête de l'embryon même qui exerce cette pression sur le coeur.

Si maintenant nous examinons quel est l'effet qu'une compression locale peut exercer sur le coeur, nous devons distinguer: 1°) *le stade pendant lequel s'exerce cette compression;* 2°) *le lieu où elle s'exerce;* 3°) *son intensité;* 4°) *la durée de la période pendant laquelle elle s'exerce.*

Si nous considérons maintenant que même le développement des coeurs normaux offre des variations telles que, chez des embryons différents du même âge, les diverses parties du coeur ne se trouvent pas toujours au même stade du développement, on conçoit qu'il puisse en résulter une très grande diversité dans les malformations congénitales de l'organe.

Des quatre points que nous venons d'énumérer les 3e et 4e ne peuvent être estimés; on peut seulement dire en termes généraux que l'intensité et la durée de la compression *doivent* exercer une influence sur le développement du coeur.

L'influence générale de la compression du coeur consistera à rendre plus difficile la circulation du sang dans cet organe.

Une partie du courant sanguin peut être localement plus réduite qu'une autre; en d'autres termes il peut se produire une sténose locale.

Le degré de la sténose dépendra de l'*intensité* de la pression. Si cette dernière est très forte, il pourra même se produire une atrésie.

La *durée* de la compression peut être plus ou moins longue. Il est aussi possible que la pression diminue d'abord, pour augmenter de nouveau plus tard. Il est évident qu'une pression de longue durée exercera plus d'influence que celle de courte durée, bienque la différence de cette influence dépende aussi du lieu qui est soumis à la pression.

Influence du lieu (point de contact) où s'exerce une pression extérieure sur le coeur en voie de développement et influence du stade auquel elle s'exerce.

Il en est tout autrement si l'on considère le *stade* pendant lequel la pression s'exerce et l'*endroit du coeur sur lequel elle s'exerce.*

A ce sujet, on peut théoriquement tirer toutes sortes de conclusions et c'est pourquoi nous devons nous en occuper un peu longuement.

Si l'on songe que primitivement la branche ascendante du tube cardiaque est située tout à fait à droite, à côté de la branche descendante, il devient évident qu'une pression s'exerçant dans le plan médian à un stade peu avancé aura une influence directe et à peu près égale sur les deux branches du tube cardiaque.

Si cette pression n'agit que plus tard, lorsque la branche ascendante s'est déjà déplacée en avant et vers le plan médian, alors seule cette branche sera comprimée directement et l'orifice auriculo-ventriculaire, qui se trouve situé derrière elle, le sera indirectement.

Je tenterai d'exposer plus loin quelles seront les conséquences de ces deux possibilités.

Si nous passons rapidement en revue les malformations du coeur, nous constatons que le plus souvent c'est la région de l'artère pulmonaire qui est la plus sténosée.

Ces malformations constituent le groupe le plus nombreux et elles sont le plus souvent accompagnées d'un orifice auriculo-ventriculaire divisé, rarement d'un orifice auriculo-ventriculaire indivis, tandis qu'en règle générale on constate en même temps un défaut, un trou, dans la cloison interventriculaire.

On peut à côté de ce groupe de malformations en établir un autre, caractérisé par ce fait que l'orifice auriculo-ventriculaire est indivis, en même temps qu'il existe diverses autres malformations, telles que des troisièmes ventricules accessoires, des cloisons anormales, des sténoses et des atrésies.

Nous nous occuperons d'abord de ce second groupe, que nous considérons comme la conséquence d'une compression qui s'est exercée à une époque reculée du développement. Nous examinerons ensuite le premier groupe.

A. *Conséquences d'une compression s'exerçant à un stade reculé du développement.*

Lorsque la compression s'exerce à une époque où la branche ascendante du tube cardiaque n'est pas encore venue se placer sur la ligne médiane, il doit s'ensuivre que cette branche, aux-dépens de laquelle se forment le ventricule droit et le tronc artériel, ne pourra atteindre le plan médian du corps.

Ce fait aura pour conséquence immédiate l'apparition d'un trouble dans la formation de la cloison interventriculaire (v. p. 182). En outre, le déplacement vers le haut de l'orifice interventriculaire sera entravé.

Or, comme ce déplacement de l'orifice interventriculaire est absolument nécessaire pour que l'orifice auriculo-ventriculaire puisse se déplacer de gauche à droite (v. p. 167), ce dernier processus sera également entravé. D'autre part, ce dernier processus est indispensable pour que l'orifice auriculo-ventriculaire puisse se diviser en une moitié droite et une moitié gauche. La cloison interauriculaire ne peut pas, en effet, diviser l'orifice auriculo-ventriculaire si ce dernier ne s'est pas déplacé de gauche à droite.

Ce que nous venons de dire montre clairement qu'une compression exercée, à un stade reculé du développement, sur la face antérieure de l'ébauche cardiaque doit nécessairement provoquer des altérations semblables à celles que nous trouvons réalisées dans le second groupe de malformations que nous avons établi plus haut.

D'autres faits indiquent encore que ces malformations doivent prendre origine à un stade reculé du développement; ainsi, par exemple, dans des cas nombreux, on peut trouver un grand ventricule très large et possédant une cloison rudimentaire avec un soi-disant troisième ventricule.

Il est difficile, lorsque l'on ne dispose pas de ces coeurs, de déterminer si, dans les cas où, d'après la description des auteurs, on ne trouve pas une trace de la cloison interventriculaire, ce troisième ventricule n'est pas souvent le ventricule droit qui ne se serait jamais bien développé parce que le sang n'y serait arrivé qu'indirectement. La grande cavité ventriculaire

restante pourrait, en effet, constituer l'autre ventricule, le gauche.

Mais il est certain que, *lorsqu'il existe* une cloison interventriculaire nette, on n'a pas le droit de nier l'existence d'un troisième ventricule. La question qui se pose alors est celle-ci : quelle est la signification de ce ventricule surnuméraire et comment peut-on l'expliquer?

Pour bien comprendre ce fait, nous devons recourir à l'embryologie. VON ROKITANSKY, dans des cas semblables, parle de cloisons anormales avec ou sans défauts. Mais ces cloisons ne sont anormales, à mon avis, que parce qu'elles se sont mal développées et qu'elles n'ont pu atteindre leur situation normale. Lorsque nous nous sommes occupés du mode de division du tronc artériel, nous avons vu que le premier début de cette division consiste dans la formation de deux replis valvulaires primitifs, aux dépens desquels se forment plus tard les crêtes qui siègent dans le tronc artériel.

Ceci nous indique aussi la relation qui doit exister entre la cloison du tronc artériel et les valvules. De l'étude des cas observés il ressortait déjà manifestement que la cloison du tronc artériel divisait toujours les deux replis valvulaires primitifs, quelque fût ce trajet de la spirale du tronc artériel et quelque fût le déplalement latéral de la cloison du tronc artériel à l'intérieur de ce dernier. Si ce fait était une énigme à l'époque où l'on croyait que les replis valvulaires et la cloison du tronc artériel se formaient indépendamment les uns des autres, aujourd'hui que nous savons que les replis valvulaires ne constituent qu'une partie des crêtes longitudinales qui forment la cloison du tronc artériel, ce fait n'offre plus rien d'étonnant. En effet, quoique la soudure des crêtes s'effectue de haut en bas, leur ébauche se développe de bas en haut.

Ces crêtes longitudinales s'étendent, en réalité, aussi vers le bas.

Déjà PREISZ a signalé que la dernière partie qui ferme les cloisons devait être un prolongement de la cloison du tronc artériel. HIS l'admettait aussi. Contre cette manière de voir existent cependant les affirmations catégoriques d'autres auteurs, qui prétendent que, sous les valvules, la cloison aortique s'arrête brusquement; cependant ces auteurs n'ont pas démontré cette manière de voir d'une façon plus précise.

Si nous recherchons ce que BORN dit à ce sujet, nous constatons qu'il donne aussi (p. 323 à 325) une description détaillée de la façon dont les épaississements de l'endocarde s'étendent dans les ventricules sous forme de prolongements des replis du bulbe et normalement s'unissent même primitivement aux lèvres auriculo-ventriculaires.

Si nous supposons maintenant que, par suite d'une pression extérieure, le bulbe n'arrive pas sur la ligne médiane, alors ces prolongements des replis ne peuvent pas se souder, comme c'est le cas normalement, avec le bord de l'orifice interventriculaire.

Comme il n'y a aucune raison pour qu'ils ne puissent se développer plus loin, je crois qu'il est plutôt probable qu'alors *ces prolongements des épaississements de l'endocarde, qui existent déjà dans le ventricule droit, sont la cause de la formation de ces soi-disant cloisons anormales, qui délimiteront maintenant le troisième ventricule, tout comme normalement ils fournissent la dernière partie de la cloison qui la complète.*

Par l'intermédiaire du défaut qui doit persister dans ces cloisons anormales, il est possible que le vaiseau qui part du troisième ventricule recoive du sang.

Je pense que les deux replis de l'endocarde ne pourront se souder l'un avec l'autre que dans le cas défavorable où, à un stade reculé du développement, ils se trouveront comprimés l'un contre l'autre de telle sorte que le sang ne puisse passer entre eux. *En ce cas, l'entrée du tronc artériel qui part du ventricule accessoire deviendra plus tard atrésique et c'est pourquoi le ventricule accessoire ne continue pas à se développer et qu'on ne peut plus le retrouver ultérieurement en tant que cavité distincte.*

L'atrésie peut même avoir son siége dans l'orifice même et de la sorte nous trouvons des cas où, dans la partie initiale, aveugle, du tronc vasculaire atrésique existent ou n'existent pas des rudiments de valvules

Comme on le voit, nous avons aisément expliqué la présence des cloisons anormales, en admettant une compresson exercée à un stade reculé du développement, compression dont la conséquence la plus importante est que le tronc artériel reste situé plus au dessus du ventricule droit qu'il ne le fait habituellement.

Une autre conséquence d'une pression agissant un peu plus tard, quoiqu'à une époque encore reculée du développement, peut se produire lorsque cette compression s'exerce sur le coeur quand le bulbe du tronc artériel a déjà atteint plus ou moins la ligne médiane et constitue déjà la partie la plus saillante du coeur. Dans ces conditions l'écoulement du sang hors du coeur deviendra plus difficile. Il en résultera la formation d'une *stase.* Cette stase pourra dilater la cavité ventriculaire et rendre relativement *insuffisant* l'orifice auriculo-ventriculaire.

On peut aussi expliquer cette insuffisance en invoquant un déplacement des deux lèvres auriculo-ventriculaires l'une par rapport à l'autre, de telle sorte qne la lèvre supérieure (antérieure) se trouve déplacée en arrière (vers l'oreillette). Ce déplacement, qui est aussi une conséquence de la pression, se produira si une compression s'exerce en haut et en avant, d'abord parce que les lèvres auriculo-ventriculaires ne sont pas situées l'une au devant de l'autre mais bien l'une au dessus de l'autre, et en second lieu parcequ'il y a un stade, pendant lequel la corne postérieure (inférieure) de la cloison interventriculaire est déjà soudée à la lèvre auriculo-ventriculaire postérieure (infé-

ricure) alors qu'elle ne l'est pas encore avec la lèvre antérieure (supérieure), ce qui fait que la lèvre inférieure (postérieure) est plus fixée que l'autre lèvre.

La stase se transmettra à l'oreillette, surtout en cas d'insuffisance. Les oreillettes possèdent, en effet, une paroi plus mince que les ventricules et s'il existe une dilatation résultant d'une stase, celle-ci intéressera surtout la cavité des oreillettes.

Si cela se produit à un stade où la cloison interauriculaire n'est pas encore descendue complètement (nous pouvons ici faire abstraction de la direction qu'elle possède par rapport à l'orifice auriculo-ventriculaire), alors la ligne d'insertion de la cloison interauriculaire sera aussi fortement tendue et il devient alors possible que, même si sa croissance est suffisante, cette cloison devienne relativement trop petite. *Il en résultera que la portion auriculaire du coeur restera, d'une façon permanente, incomplètement divisée.*

D'autres auteurs ont aussi tenu le même raisonnement pour expliquer, à un stade ultérieur du développement, lorsque la séparation est achevée, un raccourcissement relatif de la valvule du trou ovale; de cette façon il n'était pas nécessaire, pour expliquer pourquoi le trou ovale ne se fermait pas, d'admettre que ce phénomène était dû au passage d'un courant sanguin exagéré par cet orifice.

Lorsque, plus tard, les cuspides se sont formées par l'excavation des lèvres auriculo-ventriculaires, un tel orifice auriculo-ventriculaire indivis peut très bien être fermé, de telle sorte qu'à l'autopsie on ne constate pas d'insuffisance de l'orifice veineux, qui cependant a pu être insuffisant précédemment.

Nous avons donc pu, à l'aide de notre cause externe hypothétique, expliquer les altérations que l'on constate dans le second des groupes de malformations du coeur dont nous avons parlé plus haut et je crois qu'il n'est pas sans importance de signaler que nous n'avons jamais été obligés de faire intervenir une cause *interne idiopathique* (arrêt de développement).

B. *Conséquences d'une pression exercée sur le coeur à une période un peu plus avancée du développement.*

Nous venons de nous occuper surtout des cas où la pression commençait à s'exercer sur le coeur à une époque où le bulbe était encore, complètement ou en grande partie, situé au dessus du ventricule droit. Nous avons vu que la conséquence en est que la bulbe reste à droite.

Si maintenant une pression s'exerce à une époque où le bulbe avec la partie, qui normalement devient l'aorte, vient se placer au dessus du ventricule gauche, alors il y a plus de chance pour que le bulbe lui-même soit comprimé.

Supposons que la pression agisse lorsque le bulbe est venu se placer en grande partie dans le plan médian, sans cependant que le tronc artériel se soit encore divisé.

La compression du canal dans lequel (ainsi que nous l'avons vu p. 185) coulent à la fois le courant sanguin provenant du coeur droit et celui qui passe au dessus du bord supérieur de la cloison interventriculaire, devra modifier les rapports de direction réciproques des deux courants.

Comme normalement ces deux courants décrivent l'un vis-à-vis de l'autre un trajet spiraloide tel que le courant gauche passe en arrière du courant droit, ce qui est dû à la situation et à la forme du tronc artériel, il est clair que toute modification apportée à la situation et à la forme du tronc artériel déterminera des modifications dans la direction des courants sanguins.

Bien que l'on n'ait pu l'établir avec certitude par l'observation directe, on peut cependant admettre qu'une pression agissant sur le tronc artériel, au dessus de l'orifice artériel, doit donner lieu à un mélange des courants sanguins assez important pour que les places neutres disparaissent; il en résultera nécessairement que les replis longitudinaux ou crêtes, aux dépens desquels se forme la cloison, ne se développeront pas.

Dans ce cas, il y aura persistance d'un tronc artériel commun.

Si la pression s'exerce plus bas, par exemple immédiatement au dessous de l'orifice artériel, alors il se produira une modification dans la situation de la cloison interventriculaire et par conséquent aussi dans la situation de l'orifice interventriculaire et dans celle de l'orifice artériel.

Par là, les courants sanguins prendront une autre direction et la spirale pourra se trouver modifiée.

C'est ainsi que se produisent les modifications dans la situation des gros vaisseaux.

Nous supposerons, à titre d'exemple et de démonstration, que la pression est intense et s'exerce sur un coeur dont le bulbe, encore indivis, a atteint la ligne médiane et où les premières ébauches des deux replis valvulaires viennent d'apparaître.

En ce moment déjà l'orifice artériel présente une partie située plus à gauche et un peu plus avant et une autre partie, située plus à droite et un peu plus en arrière. Le bulbe devient plus aplati par la pression et les deux parties de l'orifice artériel se trouvent ainsi l'une vis à vis de l'autre, dans une situation plus nettement latérale (Seitenstellung).

La partie, qui normalement devient l'orifice de l'aorte, se trouve alors située à droite et la partie, qui normalement devient l'orifice de l'artère pulmonaire, se trouve situé à gauche. Or, comme le bulbe est situé dans le plan médian, cette partie gauche de l'orifice artériel peut se placer tout à fait au dessus du ventricule gauche.

Il en résulte que, lors de la systole ventriculaire, le ventricule gauche chassera le plus facilement le sang qu'il contient à travers la partie gauche de l'orifice artériel et, par conséquent, l'orifice de l'artère pulmonaire recevra le sang du ventricule gauche. Etant donné que chacun des deux orifices est situé immédiatement au dessus d'un ventricule, les courants sanguins seront dirigés verticalement l'un à côté de l'autre.

La cloison du tronc artériel, lorsqu'elle se formera, sera dirigée sagittalement. Or, comme en raison de la configuration du tronc artériel le courant sanguin du coeur droit s'écoule, vers le haut, avec le plus de facilité dans la crosse de l'aorte et celui du coeur gauche, dans le canal de BOTAL, il se constituera, par conséquent, *une véritable transposition des gros troncs vasculaires.*

Nous en trouvons un magnifique exemple dans VON ROKITANSKY (C. I. Cas 10 (2068)). Cet exemple démontre en même temps dans ses détails, d'une façon à peu près décisive, l'exactitude de l'interprétation que nous venons de donner.

Je dois signaler ici qu'à ce stade et même encore à un stade ultérieur du développement, l'orifice auriculo-ventriculaire *peut* encore être indivis; dans ce cas, il est alors possible que la stase, résultant de la compression du tronc artériel, entraîne les mêmes conséquences que celles que nous avons signalées en A, c'est-à-dire *une dilatation de la portion auriculaire du coeur, une insuffisance de la cloison interauriculaire et une absence de division de l'orifice auriculo-ventriculaire.*

Prenons maintenant un stade encore plus avancé, lorsque la séparation des gros vaisseaux s'est déjà accomplie, soit en grande partie, soit complètement. La partie située le plus antérieurement est la portion initiale du tronc de l'artère pulmonaire avec son orifice et le cône (infundibulum) du ventricule droit.

La compression déterminera, dans ces conditions, une sténose du vaisseau le plus antérieur, parce que seul ce vaisseau est soumis directement à la pression; il se produira donc une sténose de l'artère pulmonaire.

En admettant, ainsi que nous l'apprend l'embryologie, qu'à ce stade du développement les quantités de sang qui s'écoulent des oreillettes dans les ventricules soient absolument égales dans chaque moitié du coeur, alors pendant la systole ventriculaire le sang du ventricule droit éprouvera une augmentation de résistance, par suite de la sténose de l'artère pulmonaire qui, elle, est occasionnée par la pression exercée de l'extérieur. Une partie du sang passera encore dans l'artère pulmonaire, mais une autre partie sera déviée vers l'aorte; cette quantité de sang déviée vers l'aorte sera exactement celle qui est nécessaire pour que le ventricule gauche éprouve la même résistance que le ventricule droit.

Cette déviation du courant sanguin se trouve facilitée par ce fait que l'aorte est encore en grande partie située au dessus du ventricule droit. C'est en raison de cette masse sanguine qui passe par le défaut de la cloison que ce défaut persistera.

J'interprète donc absolument comme le faisait MEYER le rapport qui existe, dans ce cas, entre la sténose de l'artère pulmonaire et le défaut de la cloison interventriculaire. Mais tandis que MEYER attribue comme cause externe de la sténose une inflammation qui est inadmissible, je considère que la sténose est déterminée par une pression externe exercée par la tête de l'embryon, cette dernière, grâce à l'exagération de la courbure nuchale, se trouvant pressée contre la partie la plus saillante du coeur, qui est presque exclusivement formée par la région de l'artère pulmonaire.

C'est de cette façon que j'explique l'origine de *malformations du coeur, dont les altérations principales sont: une sténose de l'artère pulmonaire et un défaut de la partie postérieure de la cloison interventriculaire antérieure.*

En fait, dans ce groupe, qui comprend la plupart des malformations congénitales du coeur, (notre premier groupe de la p. 191), nous trouvons *l'orifice auriculo-ventriculaire divisé.*

Ce fait démontre, me semble-t-il, l'exactitude de mon interprétation, car au stade auquel je rattache ce trouble de développement, cet orifice auriculo-ventriculaire est déjà réellement divisé.

De plus, le fait que c'est précisément ce groupe qui est le plus important s'accorde parfaitement avec ce que nous connaissons concernant la durée des différents stades normaux du développement; tandis que les stades dont nous nous sommes occupés précédemment n'ont qu'une courte durée, le stade qui nous occupe en ce moment dure au moins 2 à 3 semaines.

On comprend donc parfaitement que ces altérations soient les plus fréquentes et c'est là un puissant appui en faveur de ma manière de voir.

Le fait que, pendant ce stade et même déjà auparavant, la région de l'artère pulmonaire occupe la situation la plus antérieure et doit donc être la plus sténosée par la pression, explique aisément, je pense, *pourquoi les altérations du coeur avec malformations congénitales siègent le plus souvent à droite.*

Si la pression s'exerce à peu près au niveau des orifices artériels et que ces derniers occupent leur situation normale, c'est-à-dire que l'artère pulmonaire se trouve à gauche et en avant et l'aorte, à droite et en arrière, la compression de ces vaisseaux aura pour effet de les faire dévier latéralement, de telle sorte que les vaisseaux se placeront l'un à côté de l'autre. De cette façon l'aorte se trouvera reportée un peu à gauche et l'artère pulmonaire, un peu à droite de leur situation normale, ce qui

constituera aussi un facteur important *pour la transposition des troncs vasculaires* (v. aussi p. 197).

Si la fixation de la paroi droite de l'aorte est insuffisante, ce changement de situation réciproque des deux vaisseaux sera encore exagéré.

Pour le cas où la pression s'exerce immédiatement au dessous de la région de l'infundibulum du ventricule droit et dans le plan médian ou bien un peu à gauche de ce dernier, elle agira sur cette partie de la paroi du ventricule, dans la cavité de laquelle se trouve la corne antérieure (supérieure) de la cloison interventriculaire.

Dans ce cas où la pression s'exerce aussi bas, ce qui en raison de la courbure nuchale sera naturellement exceptionnel, c'est le point de continuité entre le ventricule gauche et l'aorte qui pourra être le plus comprimé, tandis que l'artère pulmonaire aura moins à souffrir.

Il se produira alors une sténose ou une atrésie de l'aorte; c'est ce qui peut se produire, par exemple, chez un embryon dont la longueur de la tête atteint 7,5 mm.; l'origine de l'aorte peut, dans ces conditions, aisément être complètement comprimée (v. la fig. 23 de Born).

Il nous reste encore à nous occuper de quelques points.

Normalement l'accroissement des organes d'un embryon dépend de circonstances très diverses.

En ce qui concerne les vaisseaux, la quantité de sang qui y passe constitue un facteur qui probablement peut avoir de l'influence sur leur développement. Il est certain que si la quantité de sang qui passe dans un vaisseau augmente et si elle se trouve soumise à une pression plus considérable, la paroi du vaisseau sera tendue et finira par s'adapter à ces circonstances. Ce fait, nous le constatons chez l'adulte tout au moins et il n'y a pas de raison pour qu'il n'en soit pas de même chez l'embryon.

Chez l'embryon, la quantité de sang va toujours en augmentant et c'est peut-être l'un des facteurs de l'accroissement des vaisseaux.

Si maintenant une compression s'exerce sur l'un des deux troncs vasculaires, par exemple sur l'artère pulmonaire, il peut en résulter que le vaisseau ne puisse augmenter de calibre et même que son calibre diminue; il en résulte que pour ce vaisseau, le facteur, augmentation de la quantité de sang, se trouve aboli. Les autres facteurs qui interviennent dans l'accroissement du vaisseau embryonnaire persistent cependant, et il n'y a donc pas de raison pour qu'il ne continue pas à se développer. Mais il se développera autrement et probablement moins qu'un vaisseau normal.

L'aorte, au contraire, se trouvera plus fortement distendue que ce n'est le cas normalement et elle s'élargira plus que dans la normale.

Si cela dure pendant quelque temps, il se produira donc une différence entre les deux vaisscaux. L'artère pulmonaire sera sténosée; l'aorte sera anormalement large et ces altérations seront alors définitives. Mais il n'en est pas moins vrai que, pendant ce processus, les deux vaisseaux se sont constamment modifiés et que l'artère pulmonaire, quoique sténosée, se sera cependant agrandi; il faut donc ici aussi se garder de parler d'un „reine Bildungshemmung"

Si la compression extérieure vient à cesser, la cavité des vaisseaux peut de nouveau s'agrandir librement; mais on doit compter avec la nature modifiée de la paroi du vaisseau sténosé. L'artère pulmonaire s'élargira, mais la région de cette artère qui a subi la sténose ne reprendra plus, en règle générale, sa forme normale.

Si donc nous faisons même abstraction des modifications ultérieures résultant de la forme anormale du coeur dont une cloison ne s'est pas fermée, un infundibulum, une fois rétréci, le restera ordinairement et, d'une façon générale, on peut dire que ce sera le cas aussi pour l'orifice de l'artère pulmonaire ou pour le tronc de l'artère pulmonaire, si une fois ils se sont sténosés.

Si donc nous avons une sténose de l'un de deux vaisseaux complètement séparés, en même temps que la cloison interventriculaire se trouve encore béante, du sang passera par le défaut de la cloison, attendu que dans la majorité de ces cas les quantités de sang chassées par chaque ventricule ne correspondront pas aux calibres des vaisseaux efférents.

Par contre cette correspondance se produit lors de la formation de la cloison normale du tronc artériel, car cette formation dépend d'une séparation des deux courants sanguins provenant des deux ventricules et, pendant cette séparation, il existe une proportionnalité parfaite entre la capacité de chacune des deux parties en lesquelles le tronc artériel se divise et la capacité de chacun des deux ventricules. Les deux troncs vasculaires peuvent alors se séparer, sans qu'il en résulte le moindre effet sur la circulation du sang.

Si l'un des deux troncs vasculaires diminue de volume, par suite d'une compression extérieure, cette proportionnalité doit être détruite. Même si toutes les parties du coeur, qui se trouvent intéressées, restent à leur place, le sang passera quand même encore par le défaut de la cloison interventriculaire, qui par conséquent ne se fermera pas.

Je considère donc que *le fait que la cloison interventriculaire reste ouverte à l'endroit où normalement elle doit se fermer en dernier lieu est la conséquence de la formation d'une sténose dans l'un des vaisseaux efférents.*

Il y a cependant des circonstances dans lesquelles la sténose n'aura pas cette conséquence, abstraction faite des cas où elle

s'effectue immédiatement après la fermeture des cloisons. Des considérations que nous avons exposées plus haut il résulte cependant que ce n'est possible qu'à la condition qu'il s'établisse un état d'équilibre entre la quantité de sang qui provient de chaque ventricule et la capacité des vaisseaux efférents.

S'il y a sténose et que nous admettions, ce qui est probablement la règle, qu'elle ne disparaît pas complètement dans la suite, l'oblitération de cette partie de la cloison interventriculaire qui normalement se ferme en dernier lieu n'est possible que si la capacité des ventricules se modifie exactement de telle sorte qu'il s'établisse de nouveau une proportionnalité parfaite entre cette capacité et celle de leurs vaisseaux efférents.

C'est ce qui arrivera lorsque, pour l'une ou l'autre cause, les quantités de sang qui sortent des ventricules se trouvent, à droite et à gauche, dans le rapport voulu, ce qui ne peut se réaliser qu'à la condition que les quantités de sang qui arrivent aux ventricules se modifient dans le même rapport.

Cette possibilité peut se réaliser, soit si les orifices veineux sont ou deviennent inégaux, soit si cette compensation s'effectue déjà dans les oreillettes.

Cette compensation dans les oreillettes peut, à son tour, se réaliser si une quantité de sang anormale passe d'une oreillette dans l'autre ou si les veines afférentes ont exactement la capacité voulue.

Cette compensation pourra facilement s'effectuer si le trou ovale est anormalement large; or, la stase résultant de la sténose permet, de son côté, la formation d'un trop ovale trop large.

C'est de cette façon que l'on peut expliquer une partie *des cas où l'on a constaté, à côté d'une sténose de l'artère pulmonaire, une cloison interventriculaire fermée.*

D'autres cas, dans lesquels des circonstances accessoires (hypertrophie du ventricule en question) peuvent permettre la formation d'une sténose après que la cloison interventriculaire s'est complètement fermée, peuvent, quant à moi, être attribués à une inflammation.

La chose est encore plus facile lorsque la stase a déjà empêché la cloison interauriculaire de pénétrer, en s'accroissant, dans l'orifice auriculo-ventriculaire, c'est-à-dire, d'une façon générale, lorsqu'il existe des défauts importants du septum primum (Born).

Dans ces cas il est possible que les courants sanguins soient déjà complètement séparés au dessous des orifices artériels et que le sang ne soit pas obligé de passer au dessus du bord libre de la cloison interventriculaire.

Il n'y a, dans ces conditions, aucun motif pour que la partie antérieure de la cloison ne se soit pas achevée.

Il est évident toutefois qu'il doit subsister un défaut dans la partie postérieure de la cloison, car c'est seulement après que

les orifices auriculo-ventriculaires se sont séparés l'un de l'autre par suite de la pénétration de la cloison interauriculaire qu'il est possible à la corne postéro-inférieure de la cloison interventriculaire, qui reste en contact avec la commissure ainsi formée, d'atteindre la lèvre auriculo-ventriculaire antérieure (supérieure) et ensuite, le tronc artériel.

Ce défaut de la partie postérieure de la cloison interventriculaire s'explique donc parfaitement ainsi, sans qu'il soit nécessaire d'invoquer le passage du sang lors de la systole ventriculaire.

Ainsi s'expliquent les cas où l'on trouve, à côté d'une sténose de l'artère pulmonaire, un orifice auriculo-ventriculaire indivis et un défaut dans la partie postérieure de la cloison interventriculaire.

D'ailleurs lorsqu'il existe dans la partie postérieure de la cloison interventriculaire un défaut occasionné par la présence d'un orifice veineux indivis, même lorsque la capacité des ventricules n'est pas proportionnelle à celle des vaisseaux efférents, cette absence de proportionnalité peut toujours être compensée par le passage d'une certaine quantité de sang à travers le défaut de la cloison et, dans ces conditions aussi, rien ne s'oppose à ce que la partie antérieure de la cloison interventriculaire continue à se développer, bien qu'elle ne puisse se former aussi complètement que dans les conditions normales.

Si nous avons une altération qui, une fois formée, rend le coeur pathologique d'une façon permanente, il n'y a pas lieu de nous étonner que plus tard, dans le cours ultérieur du développement du coeur et de tout l'individu, des altérations secondaires puissent se produire.

C'est ainsi que l'on verra se former des hypertrophies et des dilatations ou bien s'exagérer celles qui existent déjà.

La sténose peut ultérieurement se modifier plus ou moins. Elle peut diminuer par suite d'une augmentation de sa tension, si le ventricule correspondant s'hypertrophie.

Elle peut aussi augmenter relativement si l'autre tronc vasculaire présente ou acquiert une direction plus favorable à l'écoulement du sang et reçoit, par conséquent, relativement plus de sang encore et s'il s'adapte à cet état de choses.

Cette augmentation relative de la sténose peut aussi être occasionnée par des processus accessoires, tels que l'inflammation. Cette inflammation peut aussi augmenter, d'une façon absolue, la sténose et donner lieu à une atrésie.

Je pense d'ailleurs qu'il est possible que l'atrésie se manifeste aussi primitivement si la pression de l'extérieur est assez considérable et qu'elle agit sur un point qui est déjà physiologiquement étroit, comme par exemple, directement sur un orifice artériel.

Je crois que l'oblitération précoce du canal de Botal s'accomplit, comme l'a dit H. Meyer, par le fait que de bonne heure des pressions égales s'exercent à ses deux extrémités.

Si maintenant nous résumons tout ce qui précède, nous en arrivons aux conclusions suivantes:

1°). Si l'on veut fournir une explication rationnelle de l'origine des malformations congénitales du coeur, il faut prendre comme point de départ une cause réellement externe (causa externa) exerçant son action sur le coeur.

2°). On doit absolument rejeter, comme base d'une explication, toutes les causes internes (causae internae), qu'elles soient cachées sous la dénomination d'affection idiopathique, de „reine Bildungshemmung", de „Bildungsfehler", de „Mangel der Energie" etc.

3°). Dans les traités on trouve bien mentionnées de nombreuses causes internes, mais on ne trouve signalées comme causes externes que les deux causes suivantes:

a) développement défectueux de certaines parties de la cinquième paire d'arcs aortiques;

b) endocardite et myocardite foetales.

A part des exceptions, excessivement rares, ces deux causes doivent être rejetées.

4°). Si l'on admet l'action d'une pression, exercée sur le coeur en voie de développement, dans une direction antéro-postérieure et supéro-inférieure et dont le point d'action se trouve à la face antérieure du coeur, on peut parfaitement et rationnellement expliquer toutes les malformations congénitales du coeur.

On doit donc considérer comme une hypothèse bien fondée cette pression, cause externe des malformations congénitales du coeur.

5°). On peut admettre provisoirement que l'une des causes de cette pression réside dans une courbure nuchale anormale de l'embryon, si l'on tient compte des faits observés par WARINSKY et DARESTE et des communications de HIS.

6°). Pour bien comprendre le développement des malformations congénitales du coeur, il est nécessaire:

a) de connaître exactement le développement morphologique du coeur;

b) de se représenter exactement les modifications subies par les courants sanguins dans le coeur foetal;

c) de bien connaître plus spécialement l'origine du trajet spiral des gros troncs vasculaires.

7°). Comme guide pour la connaissance du développement du coeur, j'ai suivi les descriptions de BORN et de ROESE.

Les modifications des courants sanguins dans le coeur foetal, je les ai déduites des dispositions anatomiques réalisées aux différents stades du développement.

8°). Pour expliquer l'origine du trajet spiral des gros troncs vasculaires, on peut admettre avec certitude que la première ébauche de la cloison du tronc artériel, qui consiste en deux crêtes spirales, se forme sous l'influence de deux courants sanguins

séparés et dirigés l'un autour de l'autre, qui partent des deux ventricules dans le tronc artériel.

9°). Les crêtes spirales naissent sur les lignes neutres, suivant lesquelles le plan de séparation de ces deux courants sanguins coupe la paroi du tronc artériel.

10°). Si l'on admet cette hypothèse, on explique en même temps ce fait, qui existe sans exception même dans des coeurs anormaux, à savoir que la cloison du tronc artériel en se développant de haut en bas, divise *toujours* par leur milieu les valvules du tronc artériel, dont les ébauches se forment les premières.

De ce fait on n'avait pas encore donné une bonne explication.

11°). Si à l'aide des faits établis par l'embryologie du coeur on cherche à déterminer à quelle époque du développement prennent naissance les malformations congénitales du coeur, on arrive à cette conclusion que c'est à un stade, pendant lequel précisément la courbure nuchale peut occasionner la pression de la tête de l'embryon sur le coeur.

12°). Il existe une relation entre la fréquence des différentes espèces de malformations congénitales du coeur et la durée du stade, pendant lequel elles peuvent être occasionnées par une pression exercée d'avant en arrière et de haut en bas.

13°). Le fait que la plupart des malformations congénitales du coeur prennent naissance dans la moitié droite de l'organe est en relation avec le fait que le cône artériel droit se trouve situé en avant et qu'il est donc plus directement exposé à la pression.

14°). La pression a pour conséquence des compressions et des déplacements. Si l'on prend pour point de départ ces deux circonstances, on peut, en suivant les divers stades successifs du développement du coeur qui précèdent le 4e mois, déduire toutes les malformations congénitales du coeur.

15°). Pour cela il est nécessaire que chaque fois que l'on a établi une altération, l'on en recherche clairement les conséquences et que l'on observe toujours quelle action elles peuvent exercer sur la circulation du sang.

16°). On ne saurait traiter aphoristiquement les cas spéciaux; pour apprendre à les connaître il est nécessaire de lire ce chapitre.

CHAPITRE V.

APPLICATION DE MA THÉORIE DE L'ÉTIOLOGIE DES MALFORMATIONS CONGÉNITALES DU COEUR AU CAS DÉCRIT DANS LE CHAPITRE PREMIER.

Nous pouvons tenter maintenant d'appliquer au cas que nous avons étudié, les hypothèses que nous avons établies sur l'étiologie des malformations congénitales du coeur.

Le coeur s'est développé normalement jusqu'au stade correspondant aux nos 13—14 des „Normen" de His c'est-à-dire à ce stade où la longeur de la tête, chez l'embryon humain, est de 5 à 6 mm. (voir Born p. 343). Ce stade se trouve réalisé à peu près à la fin du 2e mois.

A ce stade, les veines pulmonaires débouchent par un court et large tronc commun, qui constitue plutôt une évagination de la paroi gauche du sinus veineux qu'un vaisseau particulier.

La veine cave supérieure gauche existe encore entièrement et elle n'est pas encore réunie par l'anastomose, qui se forme plus tard, avec la veine cave supérieure droite.

La cloison interauriculaire, à ce stade, se trouve, sous forme d'un ruban, tendue entre la paroi antérieure (supérieure) et la paroi inférieure (postérieure); il existe un trou ovale, ostium secundum, déjà plus grand que l'ostium primum.

L'orifice auriculo-ventriculaire est donc encore indivis, mais il est déjà situé dans le plan médian.

Dans les ventricules, voici quelles sont les dispositions:

La cloison interventriculaire s'est déjà soudée à la lèvre auriculo-ventriculaire postérieure (inférieure).

A cette époque aussi la soudure des crêtes du tronc artériel s'est effectuée jusque dans les orifices artériels. Ces derniers sont, en outre, venus se placer presque tout à fait dans le plan médian et ils sont situés en avant de l'orifice auriculo-ventriculaire.

L'orifice interventriculaire est situé au dessous (en avant) de l'orifice auriculo-ventriculaire, sous (en avant de) la lèvre supérieure et sous le tronc artériel.

Si nous comparons cette description avec ce qui se trouve réalisé dans le coeur que nous avons étudié, nous retrouvons la

même disposition et nous sommes donc autorisés à supposer que c'est bien à ce stade qu'a débuté la perturbation apportée au développement normal.

La cause de cette perturbation, on doit l'attribuer, selon moi, à la pression qu'a exercée sur le coeur la tête de l'embryon. Ou bien la courbure nuchale est restée pendant un certain temps ce qu'elle était à ce moment, ce qui fait que, pendant que le coeur augmentait de volume, sa dimension correspondant à la direction de la tête, n'a pu augmenter; ou bien la courbure nuchale s'est même exagérée et a exercé sur le coeur une pression active.

C'est sur le tronc artériel, au niveau des gros vaisseaux artériels que la pression était la plus considérable. Ces organes se sténosèrent donc en même temps qu'ils furent un peu repoussés en arrière ainsi que la partie du coeur située immédiatement derrière eux, c'est-à-dire la partie du coeur, dans l'intérieur de laquelle se trouve la lèvre auriculo-ventriculaire antérieure (supérieure). C'est donc l'artère pulmonaire qui était le plus comprimée.

La conséquence de cette compression fut une stase qui, avec l'aide peut-être de l'insuffisance de l'orifice veineux, a pu dilater surtout les oreillettes. L'insuffisance de l'orifice auriculo-ventriculaire peut avoir résulté, en partie, de la stase et peut donc avoir été relative, et, en partie, du déplacement de la lèvre antérieure (supérieure) en arrière, tandis que la lèvre postérieure (inférieure) restait en place.

Cette dilatation des oreillettes aura eu pour conséquence que la cloison interauriculaire, bien qu'elle se développât, ne parvint pas cependant à atteindre l'orifice auriculo-ventriculaire; par conséquent, cet orifice resta indivis et le défaut de la cloison interventriculaire dut persister.

Car c'est seulement après que, par suite de la pénétration de la cloison interauriculaire, la commissure qui sépare les orifices veineux s'est formée, qu'il devient possible à la cloison interventriculaire, en se soudant le long de cette commissure, d'atteindre aussi la lèvre antérieure (supérieure), puis le tronc artériel.

La compression de l'orifice de l'artère pulmonaire a eu pour conséquence le développement anormal de ses replis valvulaires et lorsque la compression a cessé, les valvules ont bien, dans un certain sens, ressemblé aux valvules normales, mais elles sont restées trop épaisses et trop rigides et leurs sinus de Valsalva ne se sont pas complètement formés.

La partie antérieure de la cloison interventriculaire a séparé plus tard, en grande partie du moins, les deux cônes, puisque rien ne s'y opposait plus.

Il ne faut donc pas s'étonner que l'aorte soit seulement située un peu trop à droite. Le vaisseau occupait déjà à peu près sa situation normale et il était en grande partie aussi fixé, selon son bord droit, par cette partie de la cloison.

Le fait que cette fixation n'était pas aussi complète que c'est le cas normalement peut avoir été la cause pour laquelle l'aorte se trouve située un peu trop à droite.

Je crois pouvoir admettre que la sténose a aussi occasionné l'hypertrophie. Pour le ventricule droit, cela est facile à comprendre; pour le gauche, on le comprend aussi du moment où la cloison n'était pas fermée. L'aorte a été comprimée également, mais moins fortement que l'artère pulmonaire.

Il arrive que, même normalement, les veines pulmonaires ne débouchent pas séparément dans l'oreillette gauche; je n'essaierai pas ici d'expliquer ce fait.

Il ne saurait naturellement être question d'une valvule du trou ovale, à cette époque, attendu que le septum primum ne commence à se transformer en cette valvule qu'après que les orifices se sont séparés et que le septum secundum se forme.

On doit probablement attribuer l'existence d'un cordon dans le trou ovale à cette circonstance que, chez l'embryon humain, le trou ovale (ostium secundum) n'apparait pas toujours sous la forme d'un orifice simple. Quoique ce ne soit pas un crible, ainsi que ROKITANSKY l'a signalé pour le poulet, cependant il semble établi qu'il existe parfois plusieurs trous à la place du trou ovale.

Les trabécules du coeur s'étendent souvent dans la cloison au point qu'il s'établit des communications fissiformes entre les deux ventricules et c'est là ce qui explique aussi l'existence de l'orifice de communication qui se trouve au milieu de la cloison, dans notre cas. En d'autres termes, cette formation est analogue à un phénomène qui s'accomplit aussi normalement.

Normalement les cuspides se forment par excavation des lèvres auriculo-ventriculaires et des parties avoisinantes des parois des ventricules; cela s'est aussi en grande partie produit d'une façon analogue, dans notre cas.

Il n'est pas étonnant que la lèvre antérieure, qui est restée complètement indépendante de la cloison interventriculaire, se soit complètement transformée en valvule.

En ce qui concerne la lèvre postérieure, cela ne s'est pas produit pour la partie qui est soudée à la cloison interventriculaire. Je crois cependant que la cavité qui existe entre une partie de la lèvre postérieure et la cloison interventriculaire doit aussi son origine à cette excavation qui détermine la formation des valvules cuspides.

Considérant que les modifications constatées dans les orifices artériels sont peu importantes, je crois devoir admettre que la compression qui s'est exercée sur le coeur n'a été que de courte durée; sa durée a cependant été suffisante pour permettre une dilatation des oreillettes, telle que l'orifice auriculo-ventriculaire restât indivis.

L'orifice auriculo-ventriculaire était peut-être précédemment

insuffisant. Je ne crois pas qu'il soit resté insuffisant. Dans le coeur, tel qu'il était au moment où on l'a enlevé du cadavre, l'orifice veineux était fermé.

J'ai déjà dit plus haut que le fait que l'orifice de l'artère pulmonaire était ouvert et rempli de caillots, a fait conclure à la possibilité d'une insuffisance de cet orifice.

Je n'oserais dire quand le canal de BOTAL s'est fermé; étant donné qu'il était encore en grande partie perméable, je pense qu'il a commencé à s'oblitérer immédiatement après la naissance, quoiqu'il pût cependant être déjà rétréci avant la naissance. Il est étrange et incompréhensible pour moi que seule l'extrémité pulmonaire de ce canal fût complètement oblitérée.

La dilatation énorme de l'oreillette droite et des veines qui y débouchent est probablement, en grande partie du moins, la conséquence de ce fait que, dans les derniers temps de la vie, la compensation a dû être très troublée.

On doit peut-être expliquer l'absence de formation de l'anastomose entre les deux veines caves supérieures par ce fait que, bien qu'elle ne comprimât plus le coeur, la tête est néanmoins restée longtemps recourbée, ce qui rendait difficile la formation des connexions veineuses dans le tissu situé entre la tête et le coeur.

Je n'ose pas décider si c'est là aussi que réside la cause de la division anormale de l'aorte, qui était telle que le tronc artériel ne se divisait qu'au delà de la quatrième paire d'arcs aortiques. Il est certain que, si le cou peut s'étendre, les parties que l'on désigne sous le nom de communications ventrales des artères branchiales, doivent s'accroître davantage que si cette partie du corps est comprimée. Si ces parties des arcs vasculaires sont petites, il y a grande chance pour que l'artère innominée forme avec la carotide un tronc unique et c'est ce qui a pu se produire dans notre cas.

Il me reste encore à parler des valvules épaissies de l'artère pulmonaires, d'autant plus qu'il se pourrait qu'ici une inflammation fût intervenue et qu'il fallût y chercher l'explication de l'origine de cette malformation du coeur. C'est pour ce motif que j'ai fait l'étude microscopique de l'une des valvules de l'artère pulmonaire.

Elle se montra formée de trois ou, si l'on veut, de cinq couches.

Au milieu, une couche de tissu conjonctif, dont la substance intercellulaire était légèrement colorée par l'hématoxyline.

De chaque côté de cette couche se trouvait une couche épaisse de tissu conjonctif résistant et sclérosé, dont les fibres présentaient un trajet très irrégulier et dans lequel siégeaient quelques petits vaisseaux et quelques leucocytes. Nulle part cependant le tissu n'est réellement dégénéré.

La limite superficielle de cette couche n'est pas lisse, mais en quelque sorte irrégulière.

Sa surface est plus ou moins complètement revêtue par un endothélium, qui constitue la couche la plus externe de la valvule.

L'endothélium est partiellement disparu; on l'a probablement arraché en détachant les caillots.

Si l'on compare ces observations aux données fournies par VERAGUTH [1]), ces couches concordent toutes avec celles qu'il a mentionnées; mais VERAGUTH dit que le plus souvent la couche plus foncée qui occupe le milieu de l'épaisseur de la valvule fait défaut dans les valvules sémi-lunaires.

Cette couche est large dans la valvule que j'ai étudiée mais ce sont surtout les couches de tissu conjonctif sus-jacentes qui sont trop épaisses.

Il n'y a pas de traces d'inflammation.

C'est comme s'il s'était formé la quantité normale de tissu, mais d'un tissu trop dense, de telle sorte qu'en se différenciant ultérieurement, il se serait transformé en une couche de tissu conjonctif sclérosé, plus épaisse que dans une valvule normale.

Il n'y a donc, pour moi, aucune raison d'admettre qu'il y ait eu ici inflammation, car s'il existe de la sclérose, cependant il n'y a pas de formation cicatricielle.

La présence de vaisseaux dans l'épaisseur de la valvule n'est pas non plus, selon moi, une preuve qu'il y ait eu précédemment de l'inflammation. VON LANGER [2]), d'accord avec E. COEN [3]), dit bien que l'on ne rencontre pas de vaisseaux dans les valvules sémi-lunaires normales; mais la valvule dont nous nous occupons n'a pas acquis la forme normale et peut-être, lors de la formation des valvules chez l'embryon, y a-t-il des stades, pendant lesquels il s'y trouve normalement des vaisseaux, qui auraient persisté, dans notre cas.

Dans les lèvres auriculo-ventriculaires on rencontre certainement des vaisseaux chez le foetus. VON LANGER croit que la présence de vaisseaux dans une valvule la prédisposerait à une endocardite; mais j'estime que cette assertion est dénuée de fondement. VON LANGER pense que la récidive d'une endocardite pourrait être attribuée à la persistance de vaisseaux qui se sont formés lors d'une première inflammation.

Je signalerai encore ici que dans un autre cas de malformation congénitale du coeur, qui présentait, entre autres, des altérations des valvules sémi-lunaires de l'artère pulmonaire et une sténose de l'infundibulum, l'examen microscopique ne révéla non plus une inflammation.

---

1) O. VERAGUTH. Untersuchungen über normale und entzündete Herzklappen. VIRCHOW'S *Archiv*, 139, 1895.

2) L. VON LANGER, Ueber die Blutgefässe in den Herzklappen bei Endocarditis valvularis. VIRCHOW'S *Archiv* 1887. Bd. 109.

3) E. COEN, Ueber die Blutgefässe der Herzklappen. Arch. f. Mikr. Anatomie. Bd. 27.

Là, l'endocarde de l'infundibulum était blanc et opaque et, à l'examen microscopique, on n'y trouva que du tissu conjoctif fortement sclérosé.

PREISZ, dans un cas où, d'après l'aspect macroscopique, il s'attendait à trouver de l'inflammation, n'en constata pas de traces à l'examen microscopique.

Les cas de malformations congénitales du coeur dans lesquels il existe de l'inflammation sont donc probablement beaucoup moins nombreux qu'on ne le croyait jadis et ainsi se justifie la remarque faite par R. POTT, qui supposait déjà qu'une foule de rétractions, d'épaississements etc. pourraient bien n'être pas d'origine inflammatoire.

A propos des altérations que présentent les ganglions du coeur dans l'endocardite (v. entre autres KUSNEZOW [1])), je signalerai encore qu'un ganglion nerveux, qui était exactement situé au niveau de l'insertion de la valvule que j'ai étudiée, était absolument intact dans le tissu sous-épicardique.

---

1) D. KUSNEZOW, Ueber die Veränderungen der Herzganglien bei acuten und subacuten Endocarditiden. VIRCHOW'S *Archiv* 1893. Bd. 132.

(Thèse de la Faculté de Médécine de Leide).

XXV.

L'ADÉNO-CARCINOME DU FOIE AVEC CIRRHOSE

(Pl. XXVII et XXVIII).

PAR

PROF. SIEGENBEEK VAN HEUKELOM.

En 1876, KELSCH et KIENER publièrent, dans les *Archives de physiologie normale et pathologique*, deux observations relatives à des néoplasmes primaires du foie. Ces néoplasmes, ils les rangèrent parmi les adénomes. Ils soumirent la bibliographie, encore bien pauvre à cette époque, relative à l'adénome du foie à une critique sérieuse, d'où il résultait qu'en réalité, des cas signalés jusqu'alors, seul celui de GRIESINGER — RINDFLEISCH — EBERTH [1]) pouvait être considéré comme un véritable adénome, ce qui faisait qu'avec leur propre publication on ne connaissait que trois cas de cette affection.

Bientôt C. SABOURIN [2]) publia quatre nouveaux cas et depuis lors la bibliographie s'enrichit encore d'autres observations de cette espèce; il va sans dire qu'il s'en est probablement présenté un nombre de cas beaucoup plus considérable qui n'ont pas été décrits.

Pour autant que les cas d'adénome du foie aient été étudiés d'une façon détaillée, ils offrent entre eux tant d'analogie que HANOT et GILBERT, dans leurs „Etudes sur les maladies du foie", parues en 1888 [3]), ont considéré l'adénome du foie comme représentant un groupe spécial de néoplasmes primaires.

---

1) Archiv für Heilkunde, 1864, p. 385, 395 et VIRCHOW's Arch. Bd. 43 p. 1.
2) C. SABOURIN, Essai sur l'adénome du foie (Thèse de Paris) 1881.
3) HANOT et GILBERT, Etudes sur les maladies du foie. Paris 1888.

Mais au lieu de parler d'„adénomes du foie", ils établissent un groupe comprenant les „cancers avec cirrhose" et qui avec les „cancers massifs" et les „cancers nodulaires" constituent les néoplasmes épithéliaux primaires qui se forment dans le foie.

L'adénome du foie de KELSCH et KIENER est donc devenu pour HANOT et GILBERT un „cancer avec cirrhose".

Voici quelle est la raison d'être de ce changement de nom. Les cas publiés par KELSCH et KIENER montraient tous deux, à côté de très nombreuses néoformations qui, sans aucun doute, étaient de nature épithéliale, une forte induration cirrhotique du foie. Le seul cas qu'ils considèrent comme un adénome, celui de GRIESINGER — RINDFLEISCH, était par contre dépourvu de toute altération de ce genre. KELSCH et KIENER ne pouvaient donc encore attribuer une grande importance à cette complication. Mais depuis lors, la plupart des cas d'adénome du foie qui ont été publiés étaient accompagnés de cirrhose, ce qui est bien remarquable. L'apparition simultanée de ces deux affections était suffisamment constante pour permettre à CORNIL et RANVIER de dire, dès 1884, dans leur Manuel: „nous plaçons l'adé„nome du foie immédiatement après la cirrhose, parce que, d'après „les travaux récents dont il a été l'objet, il se lie d'une façon „très intime au processus cirrhotique et paraît en être simplement „une complication [1])."

HANOT et GILBERT allèrent encore plus loin et parlèrent de „cancer avec cirrhose", et ils ajoutèrent: „La désignation d'adé„nome lui est généralement appliquée en France depuis les tra„vaux de M. SABOURIN."

Il ressort nettement de là que, dans cette affection du foie, la formation de l'adénome n'est plus le seul point cardinal, mais qu'au contraire l'association remarquable de la cirrhose et du néoplasme s'est de plus en plus mise à l'avant-plan.

Cependant cette nomenclature exclut un certain nombre de cas d'adénome du foie.

Outre le cas de GRIESINGER [2]) d'autres encore sont décrits qui appartiennent à la catégorie de l'adénome, mais ne sont pas accompagnés de cirrhose: tels sont notamment ceux qui ont été signalés par LANCEREAUX (Observ. I, II et VI) [3]), GIESBERS [4]),

---

1) CORNIL et RANVIER, Manuel d'histologie pathologique. T. II. p. 438.

2) SABOURIN dit p. 56: „le cas de GRIESINGER consiste dans un foie cirrhotique „farci de tumeurs adénoides"; mais dans le travail de GRIESINGER, pas plus que dans la description histologique de RINDFLEISCH, il n'est fait mention de cirrhose.

3) LANCEREAUX, Gazette médicale de Paris, 1868, p. 646, 703, 736.

4) H. A. J. GIESBERS, Bijdrage tot de kennis van het primair levercarcinoom. Utrecht 1879. Bien que GIESBERS parle de „carcinòme" et qu'il en donne de bonnes raisons, je dois cependant penser que l'ébauche de son néoplasme, d'après la description qu'il en fait, présente beaucoup d'analogie avec le développement de l'adénome; c'est pour ce motif que je range ici cette observation, qu'il à très bien décrit.

MAHOMED [1]), GREENISH [2]), BIRCH-HIRSCHFELD [3]), WULF-SCHÜPPEL [4]), WILLIGK [5]), PAULOWSKY [6]), DUBRAC [7]), LAVERAN [8]).

Les cas que je viens de citer présentent pourtant un autre caractère que ceux qui ont été indiqués par KELSCH et KIENER ainsi que par HANOT et GILBERT. Tandis que dans ces derniers et dans les observations qui s'en rapprochent, le caractère principal du néoplasme était, comme nous le verrons, la dissémination, dans le cas de GIESBERS, on avait affaire à un grand néoplasme, au voisinage immédiat duquel se montraient d'autres néoplasmes nombreux et très petits. Par contre, MAHOMED a trouvé un seul grand néoplasme, GREENISH en a trouvé une paire de petits, WILLIGK a signalé deux tumeurs, PAULOWSKY une seule tumeur, tandis que LAVERAN décrit une néoformation présentant jusqu'à un certain point un autre caractère, un „polyadénome biliaire" de KELSCH et KIENER. Néanmoins, GRIESINGER, BIRCH-HIRSCHFELD et DUBRAC ont, en fait, observé des adénomes sans cirrhose.

En outre on a encore observé et étudié des tumeurs primaires du foie, qui pourtant n'ont pas été suffisamment décrites pour pouvoir être rangées avec certitude dans le groupe qui nous occupe ou qui peuvent être interprétées d'une autre manière.

Parmi ces observations il faut mentionner entre autres les cas de LANCEREAUX (Observ. IV et VII) [9]), dont la description n'est pas suffisante pour qu'on puisse en rien conclure; celui de VULPIAN [10]), dont le grand néoplasme solitaire ne peut être considéré avec certitude comme un adénome; celui de FRIEDREICH [11]), qui constata, dans la rate et le foie, des hyperplasies, qui certainement n'ont rien à voir avec la question qui nous occupe; celui de MAHOMED (Observ. II) [12]); celui de HANOT [13]), dont la constitution des canaux biliaires et de la vésicule biliaire n'est pas

---

1) F. A. MAHOMED, On two cases of adenoma hepatis (Cas I). *Transactions of the pathological Society of London*, 1877, vol. 28, p. 147.

2) R. W. GREENISH, Ueber das Adenom der Leber. *Wiener medic. Jahrbücher* 1882, p. 411. Résumé dans *Centralblatt für die medicinischen Wissenschaften*, 1882, p. 959. (Je n'ai pu me procurer le travail original).

3) GERHARDT's Lehrbuch der Kinderkrankheiten, p. 827.

4) Idem. p. 827.

5) A. WILLIGK, VIRCHOW's *Arch.* Bd. 51, p. 208.

6) A. PAULOWSKY, *Petersburger medic. Wochenschrift*, 1884. Nr. 8. — Résumé dans *Centralblatt für die medicinischen Wissenschaften*, 1884, p. 367. (Je n'ai pu me procurer le travail original).

7) A. DUBRAC, Des tumeurs adénoides du foie (Observ. I). (Thèse de Paris) 1872.

8) LAVERAN, *Archives de physiologie normale et pathologique* 1880.

9) LANCEREAUX, *Gazette médicale de Paris*, 1868, p. 646, 706, 736 (Observ. IV et VII). SABOURIN considère bien ce foie comme „cirrhotique", mais LANCEREAUX dit positivement: „pas d'épaississement notable du tissu conjonctif."

10) VULPIAN, *Union médicale*, 1866, cité par SABOURIN entre autres p. 59.

11) VIRCHOW's *Archiv*, 1865. Bd. 33, p. 48.

12) l. cit.

13) *Progrès médical*, 1881, n⁰ 29.

bien établie; celui de BRIGIDI [1]), qui parle lui-même d'un „adénome des canaux biliaires"; celui de JUNGMANN [2]), dont la nature secondaire du néoplasme ne peut être complètement exclue, si l'on se fonde sur la description de l'auteur; celui de BALL [3]), dont la nature primaire du néoplasme est aussi bien incertaine; celui de FOWLER [4]), qui décrit très incomplètement un carcinome „scirrhous"; celui de SALTER [5]), où il s'agit, pour autant que je le comprenne, d'un carcinome massif du foie; celui de PILLIET [6]) qui, à propos d'une réflexion sur la brièveté de la vie des éléments carcinomateux, signale en passant deux cas d'„adénome du foie"; celui de WILLIAMS [7]), qui décrit un cas de cirrhose du foie avec carcinome, dans lequel les veines étaient oblitérées et qui ressemblait beaucoup à un adénome avec cirrhose, bien que l'auteur ne fournisse aucun renseignement sur la texture histologique de cette néoformation.

Une autre difficulté, qui se présente encore pour établir un jugement critique, consiste en ce que, parmi les cas décrits de carcinome du foie avec cirrhose, il s'en trouve un certain nombre qui, sans aucun doute, appartiennent au groupe dont nous nous occupons; tels, par exemple, le cas de WEIGERT et quelques autres de LANCEREAUX. Après que l'on aura lu la description des cas que je vais faire connaître, personne ne s'étonnera qu'il existe toutes les transitions possibles entre les formes purement adénomateuses et trabéculaires et les formes carcinomateuses. Tandis que dans les carcinomes décrits, par exemple dans les cas de WEIGERT et de GIESBERS, existent manifestement des formes tubuleuses, dans les cas décrits comme adénomes il se trouve toujours des parties, dans lesquelles la formation tubuleuse apparait à l'arrière-plan et où se montre une forme plus ou moins alvéolaire. De plus, le fait que, dans tant de cas, les néoformations se développent dans les veines, leur donne ce caractère de malignité, que l'on trouve d'habitude dans les carcinomes. En réalité, on ne peut établir de limite nette entre l'adénome et le carcinome du foie et c'est pour ce motif que je me rallie très volontiers à la classification préconisée par HANOT et GILBERT. De cette façon des cas, comme celui de WEIGERT, où l'on trouve à la fois un néoplasme, une cirrhose et un envahissement des veines, se rangent dans la même catégorie, ce qui

---

1) V. BRIGIDI, Adenoma tubulato del fegato, dans *Lo sperimentale*, 1881, p. 337.

2) E. JUNGMANN, Ein Fall von cirrhotischer Leber mit Adenombildung und Uebergang derselben in Carcinom. Berlin 1881. Décrit dans *Centralblatt für die medic. Wissenschaften* 1882, p. 415. (Je n'ai pu me procurer le travail original).

3) *Bulletin de la Société anatomique de Paris*, 1859, p. 337.

4) *Transactions of the path. Society of London*, 1882, XXXIII.

5) *Transactions of the path. Society of London*, 1869, XX, p. 205.

6) A. H. PILLIET, Note sur l'évolution de l'adénome du foie. *Bull. de la Soc. anatomique de Paris*, 1892, p. 23.

7) Dr. WILLIAMS, Cirrhosis and carcinoma of the liver with plugging of the Portal and Hepathic veins. *Australian medical Journal*. Melbourne, 1883, vol. V. p. 485.

au contraire est impossible si l'on s'en tient à la pure structure de l'adénome qui, dans le cas de WEIGERT, ne fait pas complètement défaut, mais que l'on ne trouve pas absolument ni exclusivement dans aucun des autres cas que j'ai cités.

Bien que les néoplasmes épithéliaux primaires du foie soient relativement rares, cependant on en connait maintes formes. HANOT et GILBERT ont cherché à en établir une classification en rapport avec la diversité de leur aspect macroscopique, diversité qui correspond à leur mode de développement. Ils distinguent, comme je l'ai dit: le „cancer massif", qui se manifeste sous la forme d'une grosse tumeur; le „cancer nodulaire" ou cancer formant des nodosités, qui offre la plus grande ressemblance avec les carcinomes secondaires du foie [1]), et le „cancer avec cirrhose", dont nous nous occupons ici. Ils disent ensuite que, tandis que les deux premières formes représentent „d'une manière presque absolue", au point de vue histologique, des carcinomes alvéolaires, la dernière forme représente „l'épithéliome trabéculaire", c'est-à-dire l'adénome. Comme nous l'avons vu, l'expression „presque absolue" est parfaitement exacte, car il y a certains cas d'„épithéliome trabéculaire" sans cirrhose.

Maintenant déjà le groupe des néoplasmes primaires du foie avec cirrhose comprend un certain nombre de cas bien définis, qui concordent si bien qu'il semble légitime de maintenir la classification proposée. C'est en me fondant sur les publications en question et sur l'étude de mes propres cas, que j'ai réuni les bases fondamentales suivantes, sur lesquelles repose ce groupe. On constate que dans cette forme de maladie le volume du foie peut être très variable, mais cependant cet organe ne présente que rarement les dimensions énormes que possèdent les foies qui ont subi la dégénérescenee carcinomateuse secondaire. De même le foie est rarement aussi petit que dans la cirrhose annulaire bien développée, quoique la quantité de néoplasme puisse toujours être considérable et la cirrhose très étendue. Le foie est généralement ictérique et parsemé de très nombreuses tumeurs, pour la plupart petites et dont la coloration peut varier du gris pâle au jaune d'or et au vert sombre. Très souvent ces tumeurs sont irrégulièrement distribuées dans le foie et alors le lobe droit en est toujours plus fortement atteint que le gauche. Les canaux biliaires ne sont pas dilatés; la quantité de sang que contient l'organe est minime. En outre, le foie présente une cirrhose répandue à travers tout l'organe, cirrhose qui est aussi fortement développée là où ne se trouvent pas de néoplasmes, contrairement à ce qui se présente pour le développement du tissu conjonctif dans les carcinomes cirrhotiques secondaires du foie, où le développement du tissu conjonctif reste limité au néoplasme et à son voisinage

1) HANSEMANN, (*Berl. Klin. Wochenschrift*, 1890, p. 353), donne une bonne description de ces carcinomes.

immédiat. La structure du néoplasme est trabéculaire ou tubuleuse ou, tout au moins, elle se ramène à cette forme dans son premier développement; la cirrhose est annulaire. L'augmentation du nombre des canaux biliaires, qui se manifeste dans la cirrhose, peut être plus ou moins importante et dépend de la nature de la cirrhose. La connexité entre la néoformation des canaux biliaires et le développement de la néoformation épithéliale n'est admise que par quelques auteurs [1]), tandis que l'on peut voir le développement des éléments atypiques aux dépens des cellules hépatiques, *si non toujours*, du moins *souvent*. La formation de métastases dans d'autres organes est rare, il est vrai, mais elle existe quelquefois [2]). Par contre, on constate très souvent que la veine porte ainsi que les veines hépatiques sont envahies par le néoplasme, de sorte qu'il se forme des thrombus [3]) de nature carcinomateuse.

Telles sont, très abrégées et schématisées, les données anatomiques établies.

Pour autant que je puisse résumer les données cliniques, l'adénome du foie avec cirrhose a été presque exclusivement signalé dans le sexe masculin. L'âge auquel succombent les malades est supérieur à 40 ans [4]) et ce n'est qu'exceptionnellement qu'un de ces malades atteint un âge avancé. La marche de la maladie, à partir des premiers symptômes douloureux, est rapide et ne comprend, en général, que quelques mois. Il apparait presque toujours de l'ascite et le plus souvent, de l'ictère. Le résumé suivant, libellé sous la forme d'un tableau, pourra faciliter cet exposé et montrer la concordance remarquable qui existe en dépit d'une certaine variabilité. Je n'ai signalé dans ce tableau que les cas qui étaient absolument certains; pour quelques-uns il n'est pas facile de se faire un jugement exact. Cet exposé n'a pas la prétention d'être complet. J'ai rassemblé ce que j'ai pu trouver, sans m'imaginer cependant avoir été complet; au contraire, je sais très bien que d'autres cas encore ont été publiés, mais pour ces cas, malgré mes efforts, je ne suis pas parvenu à me faire une idée nette de leur nature. Par contre, je me suis attaché à apporter beaucoup de soins et de précautions dans le choix des cas à admettre. En tout cas, j'ai parfaitement conscience qu'il y a toujours de l'arbitraire dans un choix de ce genre, attendu que si l'on peut passer sur la distinction entre l'adénome et le carcinome, cependant, d'autre part, il faut aussi

---

1) WEIGERT, dans le cas qu'il a observé, fait provenir le carcinome des canaux biliaires; il en est de même pour BONOME, dans son premier cas.

2) Par exemple, dans le cas de WEIGERT.

3) Que l'on m'excuse d'employer ici le mot „thrombus" pour désigner des formations, qui certainement ne se développent pas aux dépens des éléments constitutifs du sang. Mais cette expression est tellement usitée dans la bibliographie, que j'ai cru pouvoir m'en servir aussi, sans faire naître de confusion.

4) Les cas de BONOME font exception.

entreprendre de distinguer entre des adénomes et des néoplasmes procédant des canaux biliaires, pour dresser ce tableau. Je puis seulement affirmer que j'ai procédé avec tout le soin possible au triage des cas.

Les cas signalés dans le tableau suivant sont publiés dans:

1) MURCHISON, *Transactions of the pathological Society of London*, 1862, vol. XIII, p. 100.

2 et 3). LANCEREAUX, *Gazette médicale de Paris*, 1868, p. 646, 706 et 736.

4 et 5). KELSCH et KIENER, *Archives de physiologie normale et pathologique*, 1876, p. 628.

6 et 7). C. WEIGERT, VIRCHOW'S *Archiv*, Bd. 67, p. 500.

8). DELAUNAY, *Progrès médical*, 1876; cité aussi par SABOURIN comme cas IV.

9 à 11). HILTON FAGGE, Trans. of the path. Society of London, 1877, vol. XXVIII, p. 137.

12). L. DUBAR, Bulletin de la Société anatomique de Paris, 1879, T. LIV, p. 405.

13 à 15). C. SABOURIN, Essai sur l'adénome du foie. (Thèse de Paris) 1881.

16). SEVESTRE, Cirrhose avec adénome hépatique. *Union médicale*, 1882, p. 1049; rapporté par HANOT et GILBERT ainsi que par SIMMONDS.

17). MERKLEN, *Revue de Médecine*, 1883, p. 305; cité par SIMMONDS.

18). M. SIMMONDS, *Deutsches Archiv für klinische Medicin*, 1884, p. 388.

19). E. BRISSAUD, *Archives générales de médecine*, 1885, 2e partie p. 129.

20). P. BLOCQ, *Bullet. de la Soc. anat. de Paris*, 1885, LX, p. 412.

21 à 28) HANOT et GILBERT l. c.

29). V. BABES, Observations sur le cancer primitif du foie. — *Archives roumaines de médecine et de chirurgie* 1888.

30 et 31). A. BONOME, *Archivio per le scienze mediche*, 1889, vol. XIII, n° 16.

N⁰.	Auteur.	Année.	Sexe.	âge.	Durée de l'affeetion [1]).	Aseite.	Ietère.	Volu
1.	MURCHISON.	1862.	maseul.	50.	quelques mois.	oui.	oui.	20.
2.	LANCEREAUX (III).	1868.	„	49.	„	„	non.	un ag
3.	LANCEREAUX (V).	1868.	„	62.	2 mois.	„	oui.	
4.	KELSCH et KIENER.	1876.	„	63.	eourte.	„	„	20
5.	KELSCH et KIENER.	1876.	„	60.	„	„	„	18
6.	C. WEIGERT.	1876.	„	54.	5 mois.	„	„	non
7.	C. WEIGERT.	1876.	?	?	?	?	?	
8.	DELAUNAY.	1876.	mascul.	63.	?	oui.	?	25
9.	HILTON FAGGE.	1877.	„	52.	2 mois.	„	?	10
10.	HILTON FAGGE.	1877.	„	46.	3 „	„	oui.	17
11.	HILTON FAGGE.	1877.	„	71.	2½ „	„	„	ag
12.	DUBAR.	1879.	„	62.	5 „	„	„	1
13.	C. SABOURIN.	1881.	„	60.	7 „	„	non.	
14.	C. SABOURIN.	1881.	„	45.	6 „	„	„	fort
15.	C. SABOURIN.	1881.	?	?	?	?	?	ag
16.	SEVESTRE	1882.	maseul.	44.	eourte.	oui.	?	
17.	MERKLEN.	1883.	„	67.	?	„	oui.	
18.	M. SIMMONDS.	1884.	„	75.	4 semaines.	„	„	non
19.	E. BRISSAUD.	1885.	„	72.	quelques semaines.	non.	non.	16
20.	P. BLOCQ.	1885.	„	58.	1½ mois.	oui.	oui.	16
21.	HANOT et GILBERT.	1888.	„	58.	3 „	„	„	19
22.	HANOT et GILBERT.	1888.	„	40.	8 „	„	„	20
23.	HANOT et GILBERT.	1888.	„	45.	1½ an.	„	„	d
24.	HANOT et GILBERT.	1888.	„	59.	3 mois.	„	„	25
25.	HANOT et GILBERT.	1888.	„	53.	?	„	non.	n
26.	HANOT et GILBERT.	1888.	„	52.	quelques semaines.	„	oui.	ass
27.	HANOT et GILBERT.	1888.	„	64.	7 semaines.	„	„	190
28.	HANOT et GILBERT.	1888.	„	50.	?	„	?	
29.	V. BABES.	1888.	„	40.	?	„	oui.	
30.	A. BONOME.	1889.	fém.	39.	4 mois.	„	non.	u plu
31.	A. BONOME.	1889.	mascul.	25.	1½ an.	?	„	a
32.	observ. personnelle.	1889.	„	60.	assez courte.	oui.	oui.	mo a
33.	observ. personnelle.	1889.	„	53.	2½ mois.	„	non.	un volu
34.	observ. personnelle.	1890.	„	46.	14 „	„	oui.	1.

1) La durée est ealeulée à partir des premières douleurs jusqu'au moment de la mort.

2) V. p. signifie: thrombose earcinomateuse dans la veine porte ou ses ramifications; V. h. = idem dans les veines hépatiques.

e la .	Structure de la tumeur.	Cirrhose.	Nature de la cirrhose.	Hyperplasie des canaux biliaires.	Thrombose des veines [2]).	Métastase.	Remarques.
	?	oui.	?	?	non.	non.	
le la ur oix.	Adénome.	„	?	?	V. p. et V. h.	„	
ites.	adénome ou carcinome.	„	?	?	V. p.	„	
t pet. tites.	Adénome.	„	annulaire.	non.	non.	„	
„	„	„	„	forte.	„		
	Carcinome.	„	„	oui.	V. p. et V. h.	oui.	Dans les poumons et les glanglions rétro-périton.
t pet.	„	„	?	?	?	?	
volu- se.	Adénome.	„	annulaire.	oui.	V. p.	non.	
tites.	Adénome ou Carcinome.	„	?	?	„ „	„	
„	Carcinome.	„	?	?	„ „	„	
„	„	„	?	?	non.	„	
t pet.	„	„	annulaire.	?	„	„	
gros- noix et petites.	Adénome.	„	„	locale.	„	„	
tites.	„	„	„	assez forte.	V. p.	„	
„	„	„	„	oui.	?	?	
le.	„	„	?	?	V. p.	?	
tites.	„	„	?	?	„ „	?	
„	„	„	annulaire.	oui.	non.	non.	
et pet.	Adéno-carcinome.	„	„	„	V. p.	oui.	Ganglions du hile et plèvre.
„ „	Adénome [3]).	„	„	„	V. p. et V. h. [3]).	non.	
tites.	trabéc. épithél.	„	„	non.	V. p. (petites ramificat.).	oui.	dans le poumon.
„	„ „	„	„	oui.	V. p.	non.	
„	„ „	„	„	?	V. p. et V. h.	„	
le.	„ „	„	„	?	petites veines.	oui.	dans les poumons.
tites.	trabéc. alvéol. épith.	„	„	oui.	V. p.	„	Dans les poumons et le ligament suspenseur.
„	trabéc. épith. et diffuse.	„	„	„	petites veines.	non.	
a gross. euf.	diffuse épithél.	„	?	?	V. p.	oui.	gangl. du hile.
s gr.	alvéol. épithél.	„	annulaire.	oui.	non.	non.	
et pet.	néopl. glandul.	„	„	„	grosses veines.	oui.	gangl. du hile.
etites.	Adénome.	„	„	?	?	non.	
„	Adéno-carcinome	„	„	non.	V. h.	„	
„	„ „	„	„	„	V. p. et V. h.	„	
„	„ „	„	„	oui.	V. p.	„	
„	„ „	„	„	„	petites veines.	„	

3) Cette espèce de néoplasme est admise par CORNIL, qui à émis cette manière e voir dans la discussion de ce cas; sa description est insuffisante, notamment n ce qui concerne les thromboses veineuses.

Si l'on résume brièvement les renseignements consignés dans ce tableau, on constate que l'on a affaire à des malades du sexe masculin, âgés de plus de quarante ans, qui succombèrent à une affection de courte durée, mais très grave, accompagnée d'ascite et généralement aussi d'ictère. A l'autopsie on constate que le foie, qui ne présente que rarement des dimensions considérables, est parsemé de néoplasmes multiples de structure adéno-carcinomateuse et est atteint, en outre, de cirrhose annulaire généralisée, avec ou sans hyperplasie des canaux biliaires. Dans plus des deux tiers des cas, il se manifeste de la thrombose carcinomateuse des veines; dans un cinquième des cas seulement, il y a des métastases en dehors du foie.

Les deux cas de BONOME diffèrent cependant des autres, en ce qui concerne l'âge et le sexe des malades. A la lecture de son travail, je ne me suis pas absolument convaincu que son premier cas appartienne bien à la catégorie des tumeurs que nous étudions. Il fait lui-même provenir le néoplasme des canaux biliaires; de plus, la description qu'il donne des thrombus fibrineux des veines ne me parait pas bien satisfaisante. Je me considère cependant d'autant moins autorisé à exclure ces cas, que l'âge de ces malades diffère beaucoup de celui des autres et j'ai voulu me garder d'établir une uniformité plus ou moins artificielle des cas que j'ai rassemblés.

En 1889 et 1890, trois cas de néoplasmes du foie avec cirrhose se présentèrent à l'autopsie au Laboratoire BOERHAAVE; c'est cette coincidence qui me fournit l'occasion d'étudier minutieusement cette forme d'affection si remarquable. Le Dr. OUWEHAND, alors Assistant au Laboratoire, fit les premières préparations de ces cas; mais par suite de son départ pour les Indes néerlandaises, il fut empêché de poursuivre cette étude.

Ces cas provenaient tous de la clinique universitaire du Prof. Dr. S. ROSENSTEIN, qui a eu l'amabilité de me communiquer l'histoire de ces malades, pour autant qu'elle m'intéressait.

CAS I. (32).

G. H., âgé de 60 ans. En dehors de la circonstance que la marche de la maladie fut assez rapide, je ne puis, à mon grand regret, rien relater des faits cliniques.

L'autopsie fut pratiquée le 11 juin 1889, 6 heures après la mort. Abstraction faite des phénomènes cadavériques habituels, on constate encore, à l'examen extérieur: oedème des pieds; ictère très prononcé et disparition de l'ombilic par suite d'un fort ballonnement du ventre.

La cavité crânienne avec son contenu, ainsi que les organes thoraciques ne présentent d'autres particularités qu'une hépatisa-

tion de tout le lobe supérieur du poumon droit et un oedème pulmonaire.

Lors de l'ouverture de l'abdomen, il s'écoule une grande quantité d'un liquide jaune clair. Les intestins sont dilatés météoriquement; leur paroi est dure, oedémateuse. La rate n'est pas augmentée de volume; son enveloppe est fort épaissie et ridée; sur les coupes, l'organe semble ferme et peu riche en sang.

Les reins sont normaux; la couche corticale est légèrement striée. Au hile du foie, les canaux biliaires laissent écouler de la bile lorsqu'on les incise. L'artère hépatique est vide; la veine porte est fortement gorgée de sang.

Les ganglions mésentériques et ceux qui se trouvent au hile du foie ne sont pas tuméfiés. L'estomac pas plus que le pancréas ne présente de modifications. On ne constate aucune néoformation ni dans ces organes, ni dans d'autres organes qui ont été examinés avec soin à ce sujet.

Le foie est modérément agrandi et pourvu à sa surface de grains plus ou moins volumineux, dont la grosseur varie entre celle d'une cerise et celle d'un pois. En général, les plus gros sont plus nombreux sur le lobe droit; les plus petits sont plus nombreux sur le lobe gauche de l'organe.

Le foie n'offre d'adhérences ni avec le diaphragme, ni avec les organes voisins; le bord du foie est obtus au niveau du lobe droit, il est aigu au lobe gauche. Le lobe droit est beaucoup plus volumineux que le gauche. Leurs dimensions sont dans le rapport de 2 à 1.

La vésicule biliaire est modérément remplie de bile foncée et il ne s'y trouve aucune concrétion.

Sur les coupes du foie on constate qu'aux endroits où l'on peut encore nettement distinguer du tissu hépatique, ce dernier offre tous les signes d'une cirrhose annulaire. On y voit de nombreuses parties étranglées par du tissu conjonctif, en même temps qu'il semble que de ces septums plus épais partent des cloisons plus délicates qui pénètrent dans les lobules étranglés. Là, de même que dans les parties qui se montrent nettement altérées, on peut reconnaître partout, même à l'oeil nu, du tissu conjonctif hyperplasié. Il n'y n'existe pas de tissu hépatique normal. L'aspect de cette cirrhose est cependant altéré partout par la présence de parties toutes particulières, qui s'y trouvent disséminées en plus ou moins grand nombre. Dans toute l'étendue du foie on distingue de nombreux néoplasmes, dont la coloration varie entre le jaune-verdâtre et le brun; ils sont généralement arrondis, mous, parfois spongieux. Il n'est pas possible de donner une description détaillée de leur disposition relative. En arrière, dans le lobe droit, au voisinage de la veine cave, se trouve un néoplasme du volume d'une pomme, qui y remplace complètement le tissu hépatique. Une mince couche aplatie de tissu hépatique sépare cette tumeur de la face posté-

rieure du foie. On trouve, en outre, des néoplasmes disséminés sans ordre dans toutes les parties du foie cirrhotique; leur volume varie entre celui d'une cerise et celui de groupes microscopiques (comme nous le verrons plus loin), de telle sorte qu'en certains points on trouve un petit néoplasme entre des lobules étranglés par la cirrhose, tandis qu'en d'autres points, on voit apparaître un lobule hépatique isolé au milieu même des néoplasmes.

Sur des coupes les néoplasmes sont parfois nettement circonscrits, tandis qu'ailleurs ils sont dépourvus de limites nettes. Ils consistent en une masse molle, fasciculée qui, surtout dans les tumeurs plus grosses, peut être spongieuse et traversée à son tour par des cloisons de tissu conjonctif. On ne voit cependant nulle part aucun encapsulement net.

Les deux grosses branches de division de la veine porte sont, à partir du point de bifurcation de ce vaisseau, remplies d'un néoplasme fasciculé, qui ressemble aux néoplasmes volumineux qui siègent dans le foie. Sur les coupes du foie on observe des masses semblables dans de nombreuses veines, mais cependant pas dans toutes. La veine cave sectionnée offre un aspect particulier. On y voit flotter des masses fasciculées, qui proéminent de l'une des grosses veines hépatiques, ainsi que de différentes veines hépatiques plus petites qui y débouchent. Ces masses peuvent être complètement détachées des parois de la veine cave ou des veines hépatiques.

Des fragments furent excisés en différents points du foie et étudiés au microscope; la plupart d'entre eux ont été fixés par l'alcool, quelques-uns, par le liquide de FLEMMING.

On constate alors qu'il n'y a pas de fragment qui soit dépourvu de cette néoformation, bien qu'on ne l'y rencontre pas partout de même intensité; en outre, on observe aussi partout des altérations cirrhotiques. Nous décrirons successivement et séparément la cirrhose et le néoplasme. Il sera aussi nécessaire, à l'occasion de cette dernière, de nous occuper des vaisseaux sanguins.

CIRRHOSE. Les altérations cirrhotiques consistent en première ligne en une hyperplasie assez régulière, mais cependant importante, du tissu conjonctif périlobulaire; on y constate également une hyperplasie du tissu interlobulaire. Ces bandes de tissu conjonctif fibrillaire séparent plus ou moins nettement les lobules, ce qui donne l'aspect d'une cirrhose annulaire, ici monolobulaire, là multilobulaire. Dans ce tissu conjonctif on trouve de nombreuses ramifications de la veine porte, plus ou moins volumineuses et largement béantes, vides ou remplies de sang, ou bien obstruées par la néoplasie, comme nous le verrons plus tard. On y remarque, en outre, des ramifications de l'artère hépatique et des canaux biliaires de divers calibres, dont la forme et le nombre sont absolument normaux. On ne constate pas ici d'hyperplasie des canaux biliaires. Tout le tissu périlobulaire est

richement nucléé. Ces noyaux sont les uns fusiformes et appartiennent au tissu conjonctif, tandis que les autres sont arrondis. Çà et là les noyaux arrondis sont accumulés en amas, de sorte qu'il ne semble pas téméraire de les considérer comme des noyaux de leucocytes. Cette infiltration cellulaire, qui existe çà et là, n'est cependant pas très fréquente; généralement on la constate au voisinage des néoplasmes les plus volumineux.

Dans les lobules hépatiques ainsi entourés par de larges travées de tissu conjonctif, il est difficile de distinguer des veines centrales. Elles s'y trouvent cependant, mais moins nombreuses que dans le foie normal. Par contre, on y trouve parfois de courts trabécules de tissu conjonctif qui, à première vue, apparaissent comme du tissu conjonctif périlobulaire, mais dans lesquels les ramifications béantes de la veine porte et les canaux biliaires font complètement défaut. Ce fait ainsi que la circonstance que ces trabécules se trouvent à quelque distance des larges travées périlobulaires indiquent que l'on a affaire à du tissu conjonctif péricentral en voie de développement. Cette manière de voir est encore confirmée par ce fait que l'on voit partir, des travées conjonctives périlobulaires, soit sous un angle obtus, soit même sous un angle droit, de petits trabécules fins de tissu conjonctif, que l'on peut poursuivre, soit partiellement, soit même complètement, jusqu'à la veine centrale. On a l'impression d'une continuité directe entre le tissu conjonctif (et vasculaire?) situé entre le système veineux périlobulaire et le système veineux central (intralobulaire) du foie.

Si l'on cherche à se représenter cette disposition, le foie se montre parcouru par du tissu périlobulaire fortement épaissi, d'où partent çà et là de fines cloisons ou des cordons qui traversent les lobules jusqu'au système de la veine hépatique; dans ce dernier district, il existe de nouveau une certaine prolifération du tissu conjonctif.

Nous avons donc affaire à une „cirrhose biveineuse", avec prédominance de la prolifération périlobulaire, et dans laquelle les ramifications de la veine porte sont fortement dilatées et les canaux biliaires ne sont pas hyperplasiés.

Néoplasme. Il n'est pas possible de donner une description générale du néoplasme parce que, dans le foie qui nous occupe, il se présente sous différents aspects. On voit au microscope: 1°) les néoplasmes les plus petits, tout à leur début qui apparaissent, en de nombreux points, au milieu des lobules hépatiques. Ils sont trop petits pour être distingués à l'oeil nu; par contre, ils sont très importants pour la genèse du néoplasme. On voit ensuite 2°) les néoformations déjà visibles à l'oeil vu dans les veines, ainsi que 3°) les plus grosses tumeurs. Enfin, 4°) certaines parties spéciales situées dans ces dernières offrent assez de particularités pour mériter une description spéciale.

1). En des points où parfois on ne peut, à l'oeil nu, distinguer comme seule altération que la cirrhose, il existe, tantôt au bord, tantôt au milieu d'un lobule, de petits groupes de cellules qui, déjà à un faible grossissement, attirent l'attention par les particularités qu'ils présentent en ce qui concerne leur situation, le volume des cellules qui les constituent et leur rapport avec le lobule (Pl. XXVII, fig. 1 et 2). Là où ils existent, la structure trabéculaire du lobule a disparu; les cellules sont disposées irrégulièrement les unes par rapport aux autres et sont réunies en masses serrées nettement délimités. Ces amas de cellules ne montrent aucune régularité, ni sous le rapport de leur volume, ni sous la rapport de leur forme; ils sont séparés, par groupes, par de larges espaces intermédiaires. Dans ces espaces, on observe toujours deux minces membranes pourvues de noyaux (Pl. XXVII, fig. 3)[1]), qui représentent les parois endothéliales de l'espace sanguin. Ça et là on y voit encore quelques corpuscules rouges. Il m'a semblé que l'on ne peut plus ici parler de capillaires sanguins, mais qu'il vaut mieux employer l'expression d'„espaces sanguins" car ils font plutôt l'impression de fentes que de tubes. Je mentionnerai encore que cette forme particulière de l'espace sanguin peut déjà se reconnaître dans les groupes intralobulaires qui viennent à peine de se former. L'endothélium ne fait jamais défaut.

En outre, on voit encore ça et là, entre les cellules, de petits orifices punctiformes ou circulaires, qui sont de tout autre nature (voir Pl. XXVII, fig. 3 en *a*); bien que ces orifices ne peuvent se distinguer, du moins avec netteté sur la Pl. XXVII, fig. 1 et 2, cependant je puis certifier qu'on peut très bien les observer dans ces groupes. Ces orifices sont toujours très petits, ovalaires ou circulaires, et ne montrent aucune paroi endothéliale. Mais ils sont toujours délimités par plus de deux cellules hépatiques qui, bien qu'irrégulièrement, délimitent toujours plus ou moins l'orifice par leur face la plus courte, à la façon de douves très épaisses d'un très petit tonneau. Dans ces petits orifices on voit souvent un petit amas jaunâtre ou orangé, homogène et brillant. Lorsque l'on a examiné plusieurs de ces orifices, il ne reste aucun doute sur leur nature. Ce sont les coupes transversales de très fins tubes formés par les cellules du néoplasme; ils sont souvent très semblables aux parties initiales des capillaires biliaires au bord des lobules hépatiques normaux, que l'on trouve de temps en temps dans le foie normal sous la forme de fines lumières entourées par des cellules hépatiques disposées régulièrement; ce ne sont que des formations atypiques de ces capillaires. Parfois ces lumières se présentent sous la forme de petites fentes entre des séries de cellules et ces fentes constituent probable-

1) Sur les fig. 1 et 2, Pl. XXVII on les distingue également, mais elles sont séparées en partie de la paroi, par rétraction des cellules.

ment alors des coupes longitudinales de tubes semblables. Comme GIESBERS et quelques auteurs français, j'ai cru aussi voir que ces petits tubes ne sont pas continus, mais que l'on a plutôt affaire à des cordons cellulaires pleins qui prennent, en certains points de leur étendue, une forme tubulaire. Je ne suis pourtant pas arrivé, à ce sujet, à une certitude absolue. Il ne faut cependant pas se représenter ces groupes de cellules modifiées comme de véritables tubes atypiques délimités par l'espace sanguin. Au contraire, la plupart d'entre eux constituent des amas cellulaires compacts qui n'ont aucune régularité et présentent les formes les plus bizarres. Ils apparaissent à la coupe optique sous la forme de groupes de 5 à 12 cellules et même davantage, ou bien comme de larges trabécules, ces groupes ou trabécules étant toujours délimités par l'endothélium et ne montrant que çà et là les canaux biliaires atypiques.

Les plus petits amas cellulaires irréguliers sont d'une si grande importance pour la connaissance du développement du néoplasme, parceque dans leur voisinage on peut très nettement reconnaître la transformation du tissu hépatique en tissu atypique. L'image est si nette que l'on doit bien conclure que l'on a affaire au premier stade du développement du néoplasme.

Si l'on étudie à un grossissement plus fort, les plus petits groupes qui nous intéressent et les trabécules normaux qui les entourent, on constate que les trabécules environnants se dirigent, en certains points, pour ainsi dire concentriquement autour de ces groupes. Les uns sont étroits comme s'ils s'étaient atrophiés par compression (Pl. XXVII, fig. 1 et 2); les autres ont leur largeur normale. Souvent ils sont dirigés tangentiellement aux nodules et, lorsqu'il en est ainsi, on constate avec la plus grande netteté les modifications que nous allons décrire. Si l'on suit un de ces trabécules dirigé tangentiellement vers le néoplasme (fig. 1, en *c* etc. et Pl. XXVII, fig. 2 en *d* etc.), on voit que subitement une des cellules hépatiques du trabécule semble géante relativement à la cellule qui la précède et même, dans des cas rares, on observe que la cellule, de largeur normale sur l'une de ses extrémités, s'agrandit fortement sur l'autre et affecte ainsi, pour ainsi dire, la forme d'ue bouteille (voir fig. 1 en *c*). La cellule suivante affecte la même forme, mais encore plus prononcée et ensuite on voit apparaître, dans le trabécule déjà devenu atypique, plusieurs cellules disposées en séries irrégulières, jusqu'à ce qu'enfin le trabécule, extrêmement épaissi, comprenne un certain nombre de cellules polymorphes. Un tel trabécule, fortement élargi et formé de cellules devenues déjà complètement atypiques, peut encore conserver, tout comme les trabécules hépatiques, environnants, un trajet plus ou moins tangentiel.

J'insiste dès maintenant sur le fait que je répéterai encore plus tard, que la cellule devenue atypique possède un protoplasme qui diffère, dans une certaine mesure, du protoplasme

de la cellule hépatique normale qui, comme on le sait, se distingue de toutes les autres cellules épithéliales par sa fine granulation veloutée, sa coloration gris clair[1]) et sa façon particulière de réagir vis-à-vis de différentes matières colorantes. Je reviendrai ultérieurement sur ce sujet, de même que sur le noyau de ces cellules.

Etant donné que, comme nous le verrons plus loin, ces mêmes éléments existent dans les grandes tumeurs et qu'on les trouve même aussi dans ces masses qui existent dans les grosses veines, je crois pouvoir admettre que nous avons affaire ici à la transformation directe de cellules hépatiques en éléments d'un néoplasme de nature épithéliale et d'accroissement illimité.

Vaisseaux sanguins. Indépendamment des petites parties de tissu atypique que nous avons décrites, se trouvent, dans le tissu conjonctif interlobulaire épaissi, de nombreuses masses cellulaires plus ou moins volumineuses qui ont le même aspect que les masses cellulaires intralobulaires. Il y en a d'extrêmement petites, de 5 à 6 cellules à la coupe transversale, mais par contre, d'autres sont volumineuses. Si l'on cherche à déterminer où cette néoformation a son siège réel, on reconnait nettement que les canaux biliaires ainsi que les ramifications peu nombreuses de l'artère hépatique sont tout à fait normales. Il ne peut être question d'un accroissement diffus par poussée dans les fentes du tissu conjonctif; les petits groupes siègent nettement dans des espaces préformés, dont l'endothélium délimite çà et là très nettement la cavité. Le néoplasme s'accroît ici dans les ramifications de la veine porte. Cependant, en ce qui concerne la question de savoir de quelle façon il se propage dans ces ramifications, je n'ai, pas plus que SABOURIN, pu le déterminer avec certitude. Il est probable qu'il pénètre directement des lobules dans les ramifications les plus grêles de la veine-porte. On ne peut voir aucune trace d'une perforation ou d'un accroissement par poussée à travers les parois veineuses, comme on l'observe dans les carcinomes.

L'endothélium des veines envahies est parfois très net et intact, mais parfois cependant, on ne le voit plus. Pas plus que l'on ne voit une prolifération diffuse d'éléments epithéliaux à travers les parois veineuses, on ne voit pas non plus le tissu conjonctif de la paroi pénétrer dans le petit groupe. Une seule fois seulement, j'ai pu observer en apparence quelque chose de semblable; mais en y regardant de plus près, on constatait que la

---

1) La coloration gris-brunâtre foncé, que présente le foie sain, se montre dans la cellule hépatique vue sur une préparation microscopique d'un gris clair à peine marquée, de même que l'hémoglobine qui donne au sang sa coloration rouge se montre jaune-verdâtre quand on l'examine au microscope, dans les hématies. La cellule hépatique est si peu colorée que l'on ne se rend habituellement pas compte de sa coloration; mais lorsque des cellules incolores se trouvent en son voisinage immédiat, alors on constate très bien la différence de coloration qui existe entre elles.

coupe avait intéressé une bifurcation de la veine et l'éperon du vaisseau donnait l'impression de tissu conjonctif pénétrant dans le groupe épithélial. Dans les groupes plus petits, on ne voit non plus aucune trace de tissu conjonctif, mais on distingue de nouveau les parois endothéliales des espaces sanguins dont nous avons déjà parlé. C'est comme si le néoplasme proliférait dans les veines sans ressentir l'influence de leur paroi, ou bien comme si cette paroi n'avait pas subi d'influence de la part du néoplasme.

Dans les vaisseaux plus volumineux, la disposition reste la même; on trouve dans ces vaisseaux des espaces tapissés par un endothélium comme dans les groupes primaires et, une fois, j'ai vu une de ces couches endothéliales en continuité directe avec l'endothélium de la veine. Le néoplasme pouvait donc recevoir son sang de la paroi du vaisseau; mais il n'y avait pas de trace de tissu conjonctif. Je n'ai vu apparaître ce tissu que lorsque se montraient dans les cellules atypiques des phénomènes de dégénérescence très marqués.

Ces dispositions se rattachent immédiatement aux résultats obtenus par l'examen macrospique. Sur les coupes du foie, on voit de gros troncs vasculaires, complètement remplis de néoplasme que l'on peut partout détacher de la paroi. C'est ce que l'on trouve réalisé jusqu'à la bifurcation de la veine-porte. Nulle part il n'existe d'union intime entre la néoplasme et la paroi vasculaire. Cependant la néoformation se fixe dans les vaisseaux; mais cette adhérence n'est opérée que par des espèces de racines qui s'attachent aux fines ramifications vasculaires. On pourrait s'imaginer d'après cela que la néoformation, prenant naissance dans les plus fines ramifications de la veine-porte et se développant dans le sens du courant sanguin, se fusionnerait dans les branches principales en une masse filamenteuse.

Le même cas se présente dans le district de la veine hépatique. Dans certaines veines centrales, on observe nettement la même chose que dans les fines ramifications de la veine-porte, tandis que la masse filamenteuse que nous avons décrite et qui proémine hors des veines hépatiques dans la veine cave, n'est pas soudée à la paroi veineuse. Mais ici les fibres ne sont pas entremêlées comme dans la veine porte.

Si l'on résume tout ce que nous venons d'exposer, on constate que l'on a affaire à un processus de néoformation, qui s'accomplit en d'innombrables points du foie par une transformation des cellules hépatiques en éléments atypiques, qui se disposent d'une façon atypique et se multiplient. L'envahissement occasionné par cette prolifération a lieu entre autres dans les cavités des veines, vers la veine-porte et la veine cave. Elle y conserve le caractère de masses et de cordons cellulaires, uniquement accompagnés et délimités par un endothélium.

Il n'est pas impossible cependant que le néoplasme ne se propage en procédant de vaisseaux plus volumineux dans des vais-

seaux plus grêles. C'est ce que tend peut-être à prouver la présence de certains petits groupes, qui apparaissent aussi au milieu des lobules et dans lesquels on ne peut observer la transformation de cellules hépatiques en éléments atypiques, quoique ces aspects peuvent aussi être interprétés d'une autre façon. Ce mode de propagation n'est pourtant pas de règle, ainsi que le prouve l'étude de points nombreux, identiques à ceux que nous avons représentés Pl. XXVII, fig. 1 et 2.

Grosses tumeurs. Non seulement le néoplasme s'est agrandi en se propageant dans les veines, mais il l'a fait encore en se développant, en des tumeurs plus volumineuses. Nous avons vu plus haut que dans le lobe droit du foie, se trouvait une tumeur de la grosseur d'une pomme et qu'il y en avait encore deux autres d'une grosseur un peu moindre. On ne peut établir si ces grosses tumeurs se sont formées immédiatement, par développement sur place d'un très petit néoplasme, ou bien si les masses cellulaires ayant déjà pénétré dans les veines, ont joué un rôle dans leur formation. Mais si l'on s'en réfère à la description des foyers plus petits, on ne peut admettre que cette grosse tumeur doive représenter le foyer primaire propre et que tout le reste soit de nature secondaire ainsi qu'à première vue on pourrait être tenté de le supposer. Les grandes tumeurs, qui ne sont pas nettement circonscrites, sont parcourues par des travées épaisses de tissu conjonctif, qui les divisent en lobules dont le volume varie entre celui d'un pois et celui d'une tête d'épingle; ces lobules, à leur tour, sont subdivisés par de fines travées, que l'on peut encore même distinguer à l'oeil nu. Dans ces lobules séparés les uns par des septums épais, les autres par des septums minces, on voit de nouveau ce que nous avons déjà décrit. De grandes cellules polymorphes se trouvent tout à fait irrégulièrement disposées par groupes et lobules qui, à leur tour, sont séparés les uns des autres par des espaces sanguins tapissés par un endothélium. Ici aussi nous observons de nouveau les capillaires biliaires atypiques, qui s'y trouvent en nombre un peu plus considérable que dans les foyers les plus petits. Mais on constate nettement, dans les grandes masses, la nécrose centrale. Là où les masses cellulaires deviennent volumineuses sans que des septums conjonctifs les parcourent, les cellules les plus centrales sont nécrosées; elles se présentent sous la forme de grumeaux sans noyaux, mélangés à quelques autres grumeaux qui présentent encore de petits noyaux homogènes et elles sont entourées d'une paroi formée par plusieurs couches d'éléments atypiques.

Les grosses tumeurs ressemblent donc aux plus petites. Mais il y a en outre des parties qui diffèrent beaucoup des autres.

Formes tubuleuses. Dans la tumeur de la grosseur d'une pomme, certaines parties montrent à l'oeil nu un aspect très granuleux ou très finement fibrillaire. Comme nous l'avons vu, la

même chose existait dans les grosses veines où la néoformation a aussi en partie le caractère que nous décrivons ici. Si l'on cherche à en découvrir la cause, on constate que là, le néoplasme est formé par des cylindres ou des cordons cellulaires anastomosés, qui sont larges de 2 à 5 cellules et délimités en outre par un endothélium (Pl. XXVII, fig. 3 et 4*a*). Ces cordons sont parfois très serrés, mais parfois aussi très écartés les uns des autres. Il se trouve alors, entre les revêtements endothéliaux, des masses granuleuses, dans lesquelles on distingue en outre une assez grande quantité de chromocytes. Les cordons et trabécules sont en partie pleins et de forme irrégulière à la coupe. Parmi eux il s'en trouve cependant aussi qui, soit à la coupe transversale, soit à la coupe longitudinale, offrent une fine lumière arrondie, correspondant à ces orifices punctiformes et dépourvus d'endothélium, que nous avons signalés dans les autres néoplasmes. Souvent, autour de cette lumière punctiforme, les cellules sont tout à fait disposées comme elles le sont autour des origines des capillaires biliaires d'un lobule hépatique normal. Dans la lumière on trouve aussi de petites masses amorphes, jaunâtres et homogènes.

On a sans aucun doute affaire à des tubes néoformés, à une formation atypique de canaux biliaires. Mais la forme tubuleuse se trouve encore beaucoup mieux développée dans la même partie. Elle constitue alors de larges tubes (Pl. XXVII, fig. 4 *b*, *c*), qui sont délimités par des cellules assez régulières ou parfois aussi un peu irrégulières, toujours entourées, à leur tour, par un endothélium, tandis que la lumière du tube ne présente pas d'endothélium. Parfois on y voit de petits amas amorphes, mais parfois il n'y en a pas. Quelques tubes ont même une largeur telle qu'on pourrait dire qu'il existe dilatation kystique. Plus les tubes sont larges, plus est régulier l'épithélium, tant en ce qui regarde ses noyaux, qu'en ce qui concerne le protoplasme de ses cellules. BRISSAUD a vu les mêmes figures et en a donné une image (*Archives générales de médecine* 1885, VIIe série, T. 16, pag. 143).

Les cellules qui constituent les divers néoplasmes doivent être uniquement considérées comme des cellules hépatiques modifiées.

Aux points où il n'existe pas de néoplasme, les cellules hépatiques sont normales, tant en ce qui concerne leur taille, que pour ce qui regarde leur disposition.

L'hypertrophie des cellules par groupes, phénomène qui se présente fréquemment dans la cirrhose du foie, ne se rencontre que très rarement ici. Le protoplasme des cellules est finement granulé et présente la coloration gris-brunâtre clair des cellules hépatiques ordinaires; parfois on y observe encore une très fine granulation pigmentaire. Il se colore en rose pâle par le carmin boracique, en rouge par l'éosine, comme c'est aussi le cas pour le protoplasme des cellules hépatiques normales. Les cellules con-

tiennent un ou deux noyaux disposés comme à l'ordinaire et ces noyaux montrent (aussi bien dans les préparations alcooliques que dans celles qui ont été fixées par la solution de FLEMMING) un fin réseau chromatique et un nucléole sur lequel je reviendrai plus tard. On ne découvre dans les cellules, ni gouttelettes de graisse, ni d'autres indices de dégénérescence. Seulement, en des points très disséminés, on voit de petites parties de cellules hépatiques qui, fortement atrophiées, sont situées entre les capillaires dilatés; on a manifestement affaire ici à des troubles de la circulation et à leurs conséquences. Les limites des cellules sont parfois très nettes; parfois elles ne se distinguent que très difficilement.

Si l'on compare les cellules de la néoformation avec les cellules hépatiques, on constate que le protoplasme des premières est un peu plus grossièrement granuleux et que la coloration propre au protoplasme des cellules hépatiques a disparu. Ce protoplasme est devenu incolore et la pigmentation a disparu complètement. Il absorbe un peu plus le carmin que la cellule hépatique normale, quoique cette différence ne soit pas grande et qu'elle ne se fasse sentir que dans les cellules périphériques des groupes. Par l'hématoxyline et l'éosine, il se colore comme celui des cellules normales. Cependant il prend parfois une coloration un peu plus foncée comme par exemple Pl. XXVII, fig. 2.

Les cellules du néoplasme sont extraordinairement polymorphes; mais elles ont toutes des dimensions plus considérables que les cellules normales. On rencontre parmi elles des éléments réellement géants (voir Pl. XXVIII, fig. 6, où la cellule géante est très probablement le produit du fusionnement d'autres cellules). Le protoplasme des cellules fortement hypertrophiées a, contrairement aux cellules hépatiques normales, une grande tendance à la dégénérescence. Déjà dans les points où s'accomplit la transition dans les parties intralobulaires, on voit dans les cellules à peine transformées ou qui commencent à se transformer, des vacuoles plus ou moins volumineuses qui ne se colorent pas en noir par l'acide osmique et ne sont par conséquent pas constituées par de la graisse; elles apparaissent comme des gouttelettes d'un liquide, comme si les cellules étaient hydropiques. Cette vacuolisation n'existe pas à la vérité dans toutes les cellules, mais elle existe partout dans les néoplasmes, sauf dans les parties purement tubuleuses de la grosse tumeur, où les cellules sont aussi plus régulières. Je reviendrai encore ultérieurement sur cette dégénérescence du protoplasme, qui se montre dès le premier stade de la transformation atypique de la cellule.

Indépendamment de ces phénomènes, la plus grande différence qui existe entre les éléments typiques et les éléments atypiques, concerne les noyaux des cellules. Dans les cellules hépatiques non modifiées, les noyaux sont constitués comme d'habitude: leur volume est très sensiblement le même; ils sont vésiculeux, arrondis ou légèrement ovalaires et pourvus d'une membrane nucléaire

nette, de filaments de chromatine peu nombreux et d'un nucléole très petit, mais très net. Ils ne présentent aucune particularité; jamais je n'y ai observé de mitoses.

Lorsqu'on se rapproche d'une néoformation intralobulaire, on remarque que çà et là, dans une cellule hépatique d'aspect normal, le noyau est un peu plus volumineux, et que surtout il y apparait un nucléole très net.

Plus on se rapproche de la néoformation, plus cet aspect devient fréquent (Pl. XXVII, fig. 1 *c*); peu à peu, si l'on poursuit un trabécule hépatique, on observe que la cellule dans laquelle se trouve le grand noyau avec le gros nucléole, est elle-même anormalement volumineuse et constitue réellement une cellule du néoplasme. Les choses ne se passent pas toujours aussi régulièrement; cependant on peut dire qu'au voisinage des néoformations les noyaux de beaucoup de cellules hépatiques sont beaucoup plus volumineux et renferment surtout des nucléoles plus gros que partout ailleurs; qu'en outre, chose remarquable, les transformations du noyau, pour autant qu'on puisse observer ce processus, précèdent les transformations du protoplasme cellulaire.

Dès que l'on est arrivé dans le néoplasme, l'image que présente le noyau est très variable. Avant tout, il faut dire que les nucléoles de volume anormal existent dans presque toutes les cellules anormales. Le noyau lui même perd sa forme arrondie; il devient ovalaire, présente des dépressions ou prend une forme absolument irrégulière et son volume devient très variable. La place qu'il occupe dans la cellule n'est pas toujours la même. Tantôt il est situé au milieu de la cellule, tantôt tout à fait au bord, comme refoulé dans un angle, sans que l'on trouve dans le protoplasme aucune cause déterminante de cette situation. Ensuite, on distingue souvent deux ou plusieurs noyaux, tantôt de même volume, tantôt de volume différent, ce qui fait que le polymorphisme des cellules le cède encore au polymorphisme des noyaux. Dans certaines parties du néoplasme, on trouve même comme nous l'avons déjà dit plus haut, de véritables cellules géantes pourvues de nombreux noyaux (20 et même davantage). Je crois pourtant que bon nombre de ces cellules géantes sont des amas de cellules fusionnées (Pl. XXVIII, fig. 6).

Çà et là, on voit de belles mitoses. J'ai trouvé de très grands asters avec de beaux fuseaux achromatiques et, en outre, des cellules dans lesquelles se montraient très nettement des cordons chromatiques isolés, qui me rappelaient les mitoses atypiques de HANSEMANN.

Les mitoses n'apparaissent pourtant qu'en nombre restreint et elles se trouvent exclusivement dans les parties transformées du foie; dans les cellules hépatiques non altérées elles font complètement défaut. On ne les rencontre pas non plus dans les points où la transformation est à son début. Il existe aussi des formes de noyaux qui sont simplement étranglés; les uns sont à peu près

et les autres complètement séparés par étranglement. On trouve, en outre, les uns à côté des autres, des noyaux aplatis et que je tiens pour des formes de division nucléaire directe.

Enfin, il existe de très nombreux noyaux offrant les modifications que montre la fig. 5, Pl. XXVII.

Je dois avant de décrire ces transformations curieuses faire observer que dans le néoplasme, les nucléoles se colorent très bien par la fuchsine. Si l'on colore avec précaution une coupe par l'hématoxyline, de façon à donner au réseau chromatique et à la membrane nucléaire une teinte bleu pâle, les nucléoles restent incolores. La préparation étant traitée ensuite par la fuchsine et lavée dans l'alcool, les nucléoles apparaissent colorés en rouge grenat et le protoplasme présente une teinte rouge grisâtre. On observe alors de grands noyaux pourvus d'un gros nucléole rouge et dont la membrane nucléaire avec ses échancrures multiples prend l'aspect d'une rosette. Ces échancrures peuvent exister en nombre plus ou moins considérable. On observe d'autre part des noyaux présentant des échancrures nettes, dont chacune renferme un petit nucléole; le grand nucléole a disparu (bien que, dans certains cas, il puisse persister); enfin, on voit des amas de noyaux très petits qui se sont sans doute formés par étranglement et qui contiennent chacun un petit nucléole. Le grand noyau avec nucléole volumineux s'est transformé de cette façon en un amas de petits noyaux pourvus de petits nucléoles. Mais jamais je n'ai observé de division du corps de ces cellules à petites noyaux multiples.

Je puis attester que ces petits points rouges ne peuvent être considérés que comme des nucléoles, car j'ai constaté que dans les cellules hépatiques normales aussi bien du foie qui nous occupe que d'autres foies, on trouve des nucléoles qui se colorent de la même façon, et qui se présentent alors sous forme de points excessivement petits. La coloration établit nettement la différence entre le nucléole et le paranucléole et nous retrouvons ici ce caractère particulier que CORNIL a également décrit au Congrès international de Rome, à savoir que, dans le carcinome, il y aurait vraisemblablement hyperplasie des paranucléoles. Ce n'est pas la façon dont le nucléole de la cellule atypique se comporte vis-à-vis des matières colorantes qui le distingue du nucléole de la cellule normale, mais bien ses rapports vis-à-vis du noyau et du protoplasme cellulaire.

Ces relations très particulières, dont les transformations du noyau constituent le caractère essentiel, se retrouvent partout dans les néoformations, aussi bien dans les plus petites, intralobulaires, que dans les grandes que l'on distingue à l'oeil nu ou dans les petits thrombus veineux. Les transformations nucléaires ne sont reléguées au second plan que dans cette partie où, dans la grande tumeur et les masses contenues dans les grosses veines, la forme tubuleuse présente un développement particulier. Dans les cordons pleins que l'on y trouve, ainsi que

dans les parois des tubes plus ou moins larges, les noyaux sont, comme ceux des cellules hépatiques, de petites dimensions, réguliers et pourvus de petits nucléoles. Le protoplasme des cellules, dans les parties adénomateuses, est un peu plus grossièrement granuleux que celui des cellules hépatiques normales; mais de même que partout ailleurs dans le néoplasme, il est incolore quoique les phénomènes de dégénérescence s'y manifestent avec beaucoup moins d'intensité. Le néoplasme semble y être doué de beaucoup moins d'activité que partout ailleurs.

En ce qui concerne le stroma du néoplasme, je me bornerai à répéter ce que j'ai dit déjà à plusieurs reprises: il n'est représenté que par l'endothélium délimitant les espaces sanguins. Le néoplasme conserve donc le type des trabécules hépatiques avec des capillaires adjacents. On ne trouve un peu de tissu conjonctif que dans les points où des processus de dégénérescence apparaissent avec intensité.

Si nous résumons cette longue description, nous dirons que nous avons ici un néoplasme formé dans le foie lui-même, aux dépens des cellules hépatiques. La forme des éléments, les caractères particuliers du protoplasme, la tendance à la formation de capillaires biliaires atypiques et, enfin, les connexions étroites et directes que l'on peut observer en des points très nombreux, entre les éléments atypiques et les cellules hépatiques normales, tous ces faits nous donnent une certitude absolue à cet égard; si nous mettons en regard de cet ensemble de faits, les résultats négatifs, toujours douteux, fournis par l'étude des autres organes, en ce qui concerne la signification possible de la néoformation comme carcinome secondaire, ces résultats n'ont pas même besoin d'être discutés.

En outre, il s'agit d'un néoplasme qui se forme en des points très nombreux du foie par suite d'une transformation directe des cellules hépatiques en cellules atypiques, néoformation qui se propage dans les veines sans en modifier la paroi et qui forme les grosses tumeurs. La structure du néoplasme est en partie irrégulière et celà dans les points où il commence à se former, tandis que dans les grandes tumeurs nous voyons apparaître ça et là, une belle formation tubuleuse. Le néoplasme se trouve constitué exclusivement par les cellules hépatiques devenues atypiques, par les éléments qui en proviennent et par les parois endothéliales des espaces sanguins.

Le néoplasme peut donc être désigné sous le nom d'adénocarcinome; il s'est développé dans un foie présentant de fortes transformations cirrhotiques.

CAS II.

W. M. K., 53 ans. Abstraction faite d'une paralysie (?) qu'il avait eue il y a 7 ans et dont il s'était guéri depuis, le sujet,

qui était un alcoolique invétéré mais qui, selon son affirmation, n'était pas syphilitique, resta en bonne santé jusqu'au milieu de janvier 1889. Il ne se plaignit à cette époque, que d'un ballonnement du ventre; cet état, ainsi qu'il fut démontré lors de son admission à la clinique universitaire, le 7 février 1889, était déterminé par la présence dans l'abdomen d'une assez grande quantité de liquide. Son apparence à cette époque était assez satisfaisante. Depuis ce moment jusqu'à sa mort, survenue le 21 mars 1889, le symptôme prédominant était de l'ascite qui, disparue à deux reprises différentes à la suite d'une ponction, se reproduisit toujours avec une extrême rapidité. On constata alors un amaigrissement très rapide. Le malade fut comateux les deux jours qui précédèrent la mort. Un liquide noir lui sortit de la bouche (hématémèse?) et il mourut 2 mois et demi après l'apparition des premiers symptômes.

L'autopsie eut lieu le 22 mars 1889, 17 heures après la mort. Outre les phénomènes cadavériques ordinaires, on constata à l'examen extérieur les phénomènes suivants: oedème des pieds et des bourses, ballonnement de l'abdomen.

La cavité crânienne et la cavité thoracique n'offrent rien de particulier, sauf une pneumonie hypostatique gauche de peu d'étendue et un fort oedème pulmonaire.

Dans l'abdomen se trouve une grande quantité d'un liquide fortement opalescent, jaune verdâtre, sans flocons. L'estomac est fort affaissé, la muqueuse hyperémiée et çà et là on observe des extravasations sanguines. On ne constate aucune néoformation dans l'estomac, ni dans l'intestin. La rate est volumineuse, blême et friable; son enveloppe présente des épaississements locaux. Le pancréas est absolument normal. Les reins sont flasques, modérément vascularisés et sans aucun néoplasme. Les uretères et les bassinets sont légèrement dilatés; la vessie est volumineuse. On ne trouve de traces de néoplasme en aucun point du ventre.

Le foie n'est pas adhérent au diaphragme. Il est modérément agrandi; cependant les rugosités de sa surface et la différence de volume des deux lobes constituent des caractères remarquables.

Le lobe droit mesure transversalement (de gauche à droite) 22 centimètres, tandis que le lobe gauche ne mesure dans le même sens, que 6 centimètres. Dans le sens antéro-postérieur ils mesurent l'un et l'autre 16 centimètres environ; tandis que le lobe droit atteint dans sa plus grande épaisseur $7^1/_2$ cent., le lobe gauche n'atteint que 3 cent.

La meilleure description que nous puissions faire de la surface du lobe gauche consisterait à dire qu'elle présente les rugosités d'un foie très fortement et grossièrement granuleux, atteint de cirrhose annulaire. Les grains ont une épaisseur de 2 à 9 millim. Le bord libre du lobe est irrégulier et aigu. Nous retrouvons sur les coupes de ce lobe l'aspect d'une cirrhose annulaire. Dans les grains, très nettement circonscrits par du tissu conjonctif, on

voit à l'oeil nu des septums conjonctifs plus grêles. La couleur des îlots est variable, jaune, brun-clair ou verdâtre. La capsule de GLISSON apparaît çà et là sous la forme d'une large bande pourvue de vaisseaux sanguins assez volumineux. Les coupes intéressant le lobe entier présentent un aspect uniforme jusques et y compris une coupe pratiquée juste le long du ligament suspenseur. On peut donc admettre que le lobe gauche est uniformément modifié.

Le lobe droit présente un aspect tout différent. Nous pouvons distinguer à sa face supérieure, deux parties: la partie gauche, analogue au lobe gauche et la partie droite qui se présente, au contraire, sous la forme d'une masse noduleuse, irrégulièrement épaissie.

Cette dernière partie est revêtue d'une portion épaisse du péritoine, d'un blanc-laiteux, de consistance dure, à travers laquelle apparaissent nettement, çà et là, des épanchements sanguins d'un rouge noir. Cette surface dure, d'un blanc-laiteux est sans aucun doute une formation conjonctive, cartilagineuse, épaisse, logée dans le revêtement péritonéal; cependant, pas plus qu'ailleurs on ne trouve ici d'adhérences. Le bord de ce lobe est tronqué, mais à sa partie gauche cependant se fixe une très mince bande fibreuse de 2 millimètres de large, (atrophie totale du bord). C'est sur une coupe frontale que l'on se rend le mieux compte de l'aspect macroscopique du lobe droit. On observe alors l'analogie qui existe entre la partie gauche du lobe droit et le lobe gauche; cependant au point où commence l'épaississement mamelonné, on aperçoit de petites parties claires et nettement circonscrites, qui apparaissent avec netteté dans les îlots séparés et dans les espaces compris entre ces îlots. Examinées à la loupe, elles se distinguent par une structure plus lâche, plus ou moins spongieuse et par leur coloration plus claire. Un peu plus à gauche encore, on voit de nouveau, par-ci par-là, quelques petites parties claires disséminées.

Plus à droite, c'est-à-dire dans la partie noduleuse, on ne voit presque plus rien des lobules du foie. Çà et là on observe encore une lobule isolé; ici d'ailleurs, l'organe est formé par des grains plus ou moins volumineux (2 à 10 millim.) du tissu spongieux dont nous avons parlé précédemment, tissu qui en certains points devient un peu plus compact tandis qu'ailleurs il est extrêmement spongieux. Ces grains sont séparés les uns des autres par des septums de tissu conjonctif, qui présenteraient le caractère de capsules s'ils ne s'insinuaient pas si souvent dans les grains, à la façon de cloisons intermédiaires. Ces septums sont parfois épais et de couleur laiteuse; mais ils sont parfois aussi très minces et à peine visibles à l'oeil nu. Les masses spongieuses ont généralement une couleur jaune clair; il y en a cependant qui sont jaune d'ocre ou rouge foncé, ces colorations étant la conséquence de transformations régressives et d'épanchements sanguins.

L'épaississement cartilagineux de la capsule se détache assez nettement du tissu sous-jacent, mais adhère cependant avec les septums.

Au niveau du hile du foie, s'observe une grosse masse spongieuse ovalaire, de 2 cent. de large qui, à l'une de ses faces, se perd peu à peu dans le tissu hépatique, tandis que par son autre face, elle se termine librement d'une façon bien nette. Comme le démontre un examen munitieux, la branche droite de la veine porte est gonflée et remplie de cette masse qui y pénètre vraisemblablement en procédant du tissu du foie; en réalité elle est ici, d'un côté, unie intimement avec la paroi. Un caillot sanguin repose sur la masse qui, comme nous le verrons plus loin, est constituée par du néoplasme.

La vésicule biliaire, remplie de bile d'un brun rouge foncé, et les canaux biliaires, sont normaux.

Des fragments ont été excisés en différents points du lobe droit et du lobe gauche et durcis par l'alcool; d'autres fragments plus petits ont été fixés par la liqueur de FLEMMING, puis lavés et traités par l'alcool. Des coupes assez étendues bien que très fines ont pu être pratiquées, après inclusion dans la celloïdine.

Il sera bon de procéder ici comme pour le cas précédent, c'est-à-dire de commencer la description histologique en étudiant les transformations cirrhotiques et en décrivant ensuite séparément la néoformation. Il faut avant tout décrire le mode de répartition des tissus, telle qu'il se présente à l'oeil nu. On peut dire que les altérations cirrhotiques, sont assez uniformément réparties dans l'organe tout entier. Pourtant la néoformation, qui correspond aux parties jaunes précédemment décrites, occupe en général presque complètement la partie du foie située à droite; dans cette partie, on ne constate pas de tissu hépatique ou bien on n'en constate que des portions microscopiques. Plus à gauche, on trouve le néoplasme disséminé entre le tissu hépatique en des points nettement circonscrits; plus à gauche encore, au niveau du ligament suspenseur déjà, on ne rencontre plus de néoplasme. L'aspect est donc celui qui serait obtenu si le néoplasme avait pris naissance dans les parties situées, d'une façon générale, à droite, et se serait propagé ensuite vers la gauche, non pas d'une façon massive, mais pour ainsi dire par infiltration. Ce mode de propagation doit aussi avoir eu lieu dans les parties les plus anciennes, situées en général à droite, car là aussi on trouve encore, dans les cloisons de tissu conjonctif, des canaux biliaires plus nombreux que normalement, et parfois aussi des séries de cellules hépatiques serrées dans le tissu conjonctif.

CIRRHOSE. Le tissu interlobulaire, partout fortement épaissi, est constitué par du tissu conjonctif fibrillaire contenant un nombre variable de noyaux. Alors qu'en certains points ils sont très peu

nombreux, en d'autres points on les trouve en grand nombre, aussi bien comme noyaux ovalaires ou linéaires du tissu conjonctif que comme noyaux arrondis, et fortement colorés de leucocytes. Nous constatons donc des indices d'une prolifération et d'une infiltration cellulaires. Les grosses ramifications de la veine porte ne sont pas modifiées; les plus petites, très nombreuses, sont fortement dilatées; çà et là dans le lobe droit, on trouve une ramification de la veine porte remplie de néoplasme. On ne voit que très peu de ramifications de l'artère hépatique.

Ici aussi on trouve fréquemment de fines travées de tissu conjonctif qui, partant du tissu interlobulaire traversent le lobule dans le sens transversal en se dirigeant vers la veine centrale; ces travées, parfois très grêles et très étroites, sont dans certains cas larges et pourvues de vaisseaux sanguins. En d'autres points, nous voyons apparaître des trabécules hépatiques atrophiques, entre lesquels on distingue alors, à l'aide d'un fort grossissement, une petite quantité de tissu conjonctif fibrillaire; ces trabécules sont disposés en rayons dans le lobule. Je considère ces dispositions comme des stades différents du développement d'un même processus; ce processus détermine la formation, par prolifération radiaire intralobulaire du tissu conjonctif, de connexions anormales de tissu conjonctif et de vaisseaux entre le district de la veine porte et celui de la veine hépatique, tout comme cela se présentait dans le cas I. Dans le cas présent, on rencontre aussi, dans le district de la veine hépatique, une prolifération de tissu conjonctif parfois très intense, parfois minime, au contraire. La plupart des veines centrales que l'on observe sont larges et certaines d'entre elles sont entourées par des zones atrophiques ou par des cellules hépatiques qui ont subi la dégénérescence graisseuse.

On voit en outre, ça et là, partir de la capsule de GLISSON de fines travées de tissu conjonctif, qui pénètrent dans le lobule et s'y étalent pour ainsi dire en éventail. Ces fines cloisons conduisent parfois un petit canal biliaire et l'on y voit aussi ces nouveaux canaux biliaires que nous décrirons plus tard et qui sont en continuité avec des trabécules hépatiques. Il est extrêmement probable que ces travées de tissu conjonctif doivent être placées sur la même ligne que celles que nous avons décrites plus haut.

Lorsque de nombreuses travées semblables pénètrent dans le lobule, les trabécules hépatiques sont isolés et les différentes cellules hépatiques peuvent elles mêmes être isolées. On peut dire alors avec raison, qu'on trouve dans le tissu conjonctif hyperplasié des trabécules hépatiques ou des cellules du lobule qui disparait. On y rencontre toutes les transitions possibles jusqu'à l'atrophie complète.

Si nous récapitulons toutes ces observations, nous pouvons dire que nous avons essentiellement affaire à une cirrhose périlobulaire, mais qu'elle n'est pas aussi purement annulaire que dans le cas

précédemment décrit; que l'on voit plutôt le tissu conjonctif pénétrer çà et là dans les lobules. Cette disposition n'est cependant pas assez générale pour me permettre de rejeter le qualificatif „périlobulaire" ou „annulaire".

L'état des cellules hépatiques se trouve en connexion étroite avec la cirrhose. Dans les parties du foie où il ne se forme qu'une minime quantité de tissu conjonctif, les cellules sont normales, sauf en des points très réduits, où se montre une atrophie par stase, accompagnée de dégénérescence graisseuse. Ces derniers phénomènes sont cependant trop rares pour mériter considération.

Les contours des cellules hépatiques sont parfois très nets, mais parfois ils sont à peine distincts. La forme des noyaux est généralement normale: cependant aux points où du tissu conjonctif pénètre dans le lobule, on trouve parfois d'assez nombreux noyaux de dimensions anormales avec de gros nucléoles. Les cellules auxquelles appartiennent ces noyaux présentent généralement des vacuoles ou des gouttelettes de graisse. Ce sont là des particularités que l'on rencontre fréquemment dans la cirrhose ainsi que l'ont déjà signalé KELSCH et KIENER [1]).

Dans la majeure partie des lobules comprimés, on constate que la disposition des cellules et des trabécules hépatiques est normale. Des trabécules hépatiques, larges d'une ou de deux cellules en continuité les uns avec les autres, présentent l'aspect normal. Cependant souvent il apparaît dans cette disposition une modification remarquable. Au bord du lobule, contre le tissu conjonctif, nous voyons les cellules hépatiques disposées en trabécules plus larges, dont la largeur est d'au moins deux et habituellement même de quatre à six cellules; ils se dirigent directement vers le milieu du lobule. Ils sont disposés à peu près perpendiculairement aux limites du tissu conjonctif; de là ils se dirigent en ligne droite, ne s'anastomosent que peu ou point et sont séparés des éléments voisins par des espaces intermédiaires plus larges qu'à l'ordinaire. Dans ces intervalles, on distingue très nettement l'endothélium de l'espace sanguin, dont les noyaux sont visiblement gonflés; parfois même on y trouve du tissu conjonctif; cependant l'endothélium peut aussi présenter les caractères habituels.

Ces trabécules transformés en petites colonnes montrent nettement une fente centrale, qui peut même s'élargir en un canal; cette fente suit une direction plus ou moins sinueuse entre les cellules, qui sont de tailles inégales. Lorsque la colonne se trouve coupée transversalement, on constate qu'elle constitue un tube cellulaire, qui offre une ressemblance plus ou moins grande, parfois absolue, avec l'aspect que présente l'extrémité des capillaires biliaires à la périphérie d'un lobule hépatique normal. Le foie

1) Archives de Physiologie, p. 638.

a l'air d'avoir repris en ce point sa structure embryonnaire. Parfois la lumière punctiforme est entourée d'un grand nombre de cellules, d'un nombre même beaucoup plus considérable que ce n'est le cas normalement aux extrémités des capillaires biliaires; la paroi peut même consister en plusieurs assises de cellules. Ces cellules restent pourtant toujours des cellules hépatiques; elles sont peut-être un peu plus volumineuses que d'habitude, mais cependant elles ne présentent aucune altération. On ne trouve ici nulle part de ces transformations que nous avons décrites dans le cas I (page 227).

Dans la lumière punctiforme on observe parfois une petite masse homogène brillante (bile?).

Ces modifications se montrent çà et là au bord de lobules qui, au demeurant, ont un aspect normal. Elles présentent leur maximum d'intensité et de fréquence dans les restes de lobules en voie de disparition. Quand on trouve de ces colonnes, on observe presque toujours aussi, dans leur voisinage, une augmentation du nombre des canaux biliaires. Parfois cependant on voit alors de nombreuses cellules hépatiques fortement atrophiques, soit encore disposées en trabécules, soit complètement isolées.

Cette transformation particulière des trabécules et des cellules hépatiques est en opposition très nette avec l'atrophie par stase, qui se montre çà et là. Que cette dernière apparaisse par-ci par-là, nous ne devons nullement nous en étonner, car le néoplasme siège aussi dans les vaisseaux sanguins et, quoique le cas ne soit pas fréquent, on trouve cependant encore de temps en temps un lobule présentant une atrophie péricentrale par stase typique. Les cellules hépatiques y deviennent de plus en plus petites, subissent la dégénérescence graisseuse et finissent par disparaître tout en conservant cependant jusqu'à la fin leur disposition réciproque, habituelle; il ne s'agit là en aucune façon d'une formation en colonnes.

Ce qui est à coup sûr le plus difficile à décrire c'est la disposition des canaux biliaires, car elle est susceptible de variations très grandes. Nous avons dit plus haut que le tissu conjonctif pénètre aussi dans les lobules et sépare les trabécules hépatiques et même les différentes cellules hépatiques. Quand ce phénomène se manifeste activement à la périphérie du lobule, il se produit alors un fort élargissement du tissu inter-lobulaire, dans lequel on observe soit des séries de cellules hépatiques, soit même des cellules isolées. Il arrive aussi que l'augmentation du tissu conjonctif dans le lobule soit assez uniforme. Dans ce cas on observe pour ainsi dire à l'oeil nu, une fragmentation du lobule en trabécules et cordons isolés; on constate alors également la formation en colonnes, sauf en certains points du voisinage du néoplasme, où sans doute se produisent aussi des transformations secondaires.

Les cellules isolées peuvent exister en nombre plus ou moins considérable; de plus, elles diffèrent beaucoup les unes des autres

par leurs dimensions. Parfois elles apparaissent irrégulières, étroites et atrophiques et sont sans doute en voie de disparition ; ailleurs au contraire, elles ont un volume considérable, des noyaux volumineux et des contours nets. Tantôt elles se trouvent disposées en séries isolées, tantôt en tubes ou en colonnes bien nets, semblables à ceux qui ont été décrits dans les lobules. Ces tubes possèdent la même lumière étroite que nous avons déjà signalée; quelquefois pourtant leur orifice est un peu plus large. Dans le premier cas, ils sont généralement formés par de grandes cellules bien qu'on en trouve qui sont entourés par des cellules un peu moins élevées; ces cellules, par les caractères de leur noyau et leur protoplasme, ressemblent encore à des cellules hépatiques. Dans certains cas on y observe une lumière plus large encore. Ces tubes se ramifient manifestement. Les cellules deviennent de plus en plus petites; leurs noyaux, qui semblent plus volumineux par suite de la réduction du protoplasme, prennent une forme plus ou moins ovalaire, perdent leurs nucléoles et deviennent plus riches en chromatine. Le protoplasme devenu moins abondant est plus clair et se colore moins vivement par l'éosine. Il est alors impossible de distinguer ces tubes des petits canaux biliaires.

Parfois dans ces pseudo-canaux biliaires, on voit encore çà et là une cellule hépatique qui est restée en retard dans sa transformation et qui ressort, dans la série des petites cellules pâles, comme une grosse cellule colorée en rouge. On voit aussi des tubes dans lesquels la transformation des cellules est à peine commencée et qui, sur une partie de leur périmètre, sont constitués par de grandes cellules hépatiques colorées en rouge par l'éosine, tandis que l'autre partie est formée par de petits éléments pâles à noyaux fortement colorés.

Signalons encore un autre fait que l'on observe dans les petits tubes en forme de colonnes quand leurs parois, comme c'est parfois le cas, sont formées par plusieurs assises de cellules. Il peut arriver alors que, sur les coupes transversales, on trouve plusieurs cellules, parfois seulement un petit nombre, qui ont subi des modifications et dans ce cas, ce sont toujours celles qui délimitent immédiatement la fine lumière du tube qui se trouvent modifiées et jamais celles qui sont situées plus en dehors.

Je désire insister sur ce fait que dans le foie dont il s'agit, aux points où apparaissent ces modifications on n'observe aucun indice d'une prolifération cellulaire ou nucléaire et que l'on ne constate que des signes d'atrophie et de dégénérescence. On y constate l'absence de toute figure caryocinétique ou des figures qui font conclure à une division nucléaire directe: par contre, on constate la présence de cellules hépatiques dont le noyau a disparu et parfois aussi seulement des vestiges de cellules. La néoformation de canaux biliaires a lieu ici dans les points où le tissu hépatique devient atrophique par étranglement ou par épaississement du tissu conjonctif, et cette néoformation est certaine-

ment une conséquence de ce phénomène. Pour ma part, je suis persuadé qu'il s'agit dans ce cas [1]) de transformations régressives et je me représente les choses comme si l'effet pernicieux qui produit la cirrhose, soit directement, soit indirectement par suite de la formation du tissu conjonctif, exerce sur les cellules hépatiques une action telle que parmi ces cellules les unes deviennent atrophiques et disparaissent, tandis que les autres prennent des dispositions particulières qui déterminent la formation des colonnes; en outre, comme les transformations régressives progressent et que la formation du tissu conjonctif augmente toujours, la plupart des cellules hépatiques meurent ainsi qu'une partie de celles qui constituent les colonnes; par contre dans certaines colonnes ou tubes, les cellules se rapetissent progressivement, leurs noyaux deviennent ovalaires et riches en chromatine, leur protoplasme clair et de cette façon se forment des tubes qui ressemblent plus ou moins à des canaux biliaires. La première modification que les trabécules hépatiques doivent subir, dans le foie qui nous occupe, pour se transformer en canaux biliaires, ne consiste pas dans la transformation de leur épithélium, mais dans la formation de tubes particuliers, formés par des cellules hépatiques; ce n'est que plus tard que ces cellules se transforment en éléments plus petits, qui ressemblent aux cellules épithéliales des canaux biliaires. Ces transformations particulières des cellules hépatiques ne sont nulle part en relation directe avec le néoplasme. On les trouve aussi bien dans le lobe gauche du foie, où l'on ne rencontre pas de néoplasme, que dans le lobe droit. Par contre, le néoplasme s'observe au voisinage immédiat de trabécules hépatiques normaux. Lorsqu'il se développe à l'intérieur d'un lobule, je n'ai jamais observé de formation en colonnes.

Néoplasme. Ainsi que je l'ai déjà dit, le caractère essentiel de ce foie est, qu'en arrière, dans le lobe droit, on trouve pour ainsi dire exclusivement du néoplasme, tandis que le lobe gauche en est dépourvu. Dans la partie gauche du lobe droit, on le trouve entremêlé de façon très irrégulière avec des îlots hépatiques; il en résulte qu'en certains points de cette région on peut parfaitement le voir à l'oeil nu, tandis qu'ailleurs il faut recourir au microscope. Cependant il ne peut être question ici d'un „cancer massif"; car même dans les parties situées le plus à droite, on trouve dans le tissu conjonctif dense et entre les foyers de néoplasme, des canaux biliaires et aussi des cellules hépatiques. La néoformation, là non plus, ne s'est pas développée d'une façon diffuse bien qu'il ne persiste qu'une très petite

---

1) Récemment Kiener (Semaine médicale 1893 n° 44) a vu des divisions nucléaires dans la néoformation de canaux biliaires dans un foie cirrhotique; c'est pour autant que je sache la 1ère fois que pareille observation à été faite. On a donc là probablement affaire à un processus de prolifération.

portion du tissu préexistant. Elle semble s'être propagée de droite à gauche, non pas d'une façon massive, mais par infiltration.

La néoformation se rencontre aussi bien à l'intérieur des lobules qu'entre les lobules. Cependant les parties intralobulaires sont ici beaucoup plus rares que dans le cas I. Entre les lobules on la rencontre parfois nettement dans les ramifications de la veine-porte; cependant ses rapports ne peuvent pas être déterminés avec certitude. Je ne l'ai pas observée dans le système de la veine hépatique.

Les caractères du néoplasme sont ici beaucoup plus uniformes que dans le cas I.

On se souviendra que le néoplasme présente à l'oeil nu un aspect quelque peu spongieux dû à une structure filamenteuse particulière. Ces fils ne sont plus comme dans le cas I visibles à l'oeil nu, mais elles sont très fines et s'anastomosent continuellement. Chacune de ces petites filaments consiste d'abord en une couche endothéliale extrêmement fine qui constitue son revêtement externe, et qui possède en outre de beaux noyaux très nets. Immédiatement en dedans se trouvent les cellules de néoformation, cellules qui sans aucun doute sont de nature épithéliale. En beaucoup d'endroits elles sont cubiques ou cylindriques, à noyaux arrondis ou ovalaires, et constituent une couche régulière appliquée contre l'endothélium. Ailleurs elles sont polymorphes et pour ainsi dire stratifiées. Dans les points où l'on peut bien distinguer cette couche cellulaire elle apparait constituée par des cellules soit régulières, soit irrégulières et sa limite interne semble inégale, à cause de la hauteur variable des cellules; mais cette limite est loin d'être nette. La cavité délimitée par cette couche cellulaire est parfois vide, bien que ce cas ne se présente que rarement; parfois elle ne contient que des cellules en voie de destruction; généralement cependant, la couche épithéliale externe entoure simplement une masse cellulaire, dont les cellules ne diffèrent de celles de la couche externe que par leur disposition irrégulière. Leur taille est sensiblement la même et leurs noyaux, de forme très variable, ont cependant à peu près tous le même volume. Un tel filament rempli de cellules présente à la coupe transversale l'aspect d'un alvéole rempli de cellules disposées sans ordre, alvéole qui d'abord est délimité par une couche externe régulière de cellules et qui ensuite est entouré d'une gaîne endothéliale.

Ces tubes ou filaments présentent dans leurs dimensions de grandes différences. Il en est de très petits, comprenant dix cellules environ à la coupe transversale et pourvus souvent, dans ce cas, d'une lumière punctiforme, de telle sorte qu'il est presqu'impossible de les distinguer des petits canaux biliaires. D'autres ont une épaisseur d'une centaine de cellules. Dans ces filaments ou travées épaisses nous retrouvons, sur les coupes, la tendance à une disposition des groupes de cellules en tubes à lumière puncti-

forme et dépourvus d'endothélium. La néoformation présente donc partout un caractère adénomateux très marqué.

Dans les grosses veines on trouve, comme dans le cas I, mais dans une mesure beaucoup moindre, des tubes et des travées. Comme ces tubes et travées s'écartent ici un peu plus les uns des autres, il est plus facile de juger de l'espace délimité par la gaine endothéliale et on constate qu'il fait partie de la cavité de la veine, comme dans le cas précédent.

Nous retrouvons donc partout la même forme et il ne me resterait plus rien à dire au sujet de la néoformation, si je ne devais attirer l'attention sur les parties intralobulaires. Nous avons dit déjà qu'elles ne sont pas fréquentes; le plus souvent on voit les groupes cellulaires atypiques entourés de toutes parts par du tissu conjonctif; çà et là cependant on peut aussi trouver des places où les cellules du néoplasme et les cellules hépatiques normales sont très étroitement unies et où l'on peut nettement reconnaître les relations qui existent entre elles.

Dans ces points (Pl. XXVIII, fig. 7 et 8), on constate que les trabécules hépatiques se trouvent pour ainsi dire refoulés en dehors par la néoformation et qu'ils sont souvent dirigés très tangentiellement. Je rappellerai encore que l'on ne trouve ici aucune trace de la formation en colonnes ou en tubes que j'ai décrite plus haut.

Les cellules et les trabécules hépatiques sont disposés normalement. Dans ces trabécules non modifiés on voit, à côté d'une ou deux cellules hépatiques dont le noyau et le protoplasme sont normaux, apparaître subitement un certain nombre de cellules dont le protoplasme, un peu plus grossièremeut granuleux, a perdu la coloration propre aux cellules hépatiques et absorbe moins l'éosine. Leurs noyaux sont généralement un peu plus volumineux que les noyaux des cellules hépatiques. Il est souvent difficile de distinguer les limites de ces cellules. Ces cellules se trouvent comme empilées les unes sur les autres dans le trabécule un peu élargi; ou bien le trabécule, dans le prolongement duquel elles se trouvent, conserve son épaisseur sur une certaine étendue pour devenir toujours plus large, un peu plus loin. Là où l'endothélium du capillaire est visible à côté du trabécule hépatique normal, il se prolonge sans s'interrompre le long du trabécule élargi de cellules atypiques. On peut donc dire que les trabécules et les tubes du néoplasme sont tout à fait analogues aux trabécules hépatiques. Dans l'endothélium on ne constate aucun indice de prolifération.

Si nous passons maintenant du trabécule normal aux cellules atypiques, nous sommes frappés par deux phénomènes.

D'abord on constate parfois très nettement que la limite entre deux cellules hépatiques juxtaposées, c'est-à-dire au niveau du capillaire biliaire, se prolonge directement, sous la forme d'une ligne, entre les premiers éléments atypiques qui apparaissent. En second lieu,

on voit parfois dans le trabécule, à droite une cellule hépatique normale et à gauche un élément atypique (Pl. XXVIII, fig. 7 et 8). Une seule fois j'ai en outre observé, entre les cellules atypiques un petit point homogène, jaunâtre et brillant; c'était sans doute de la bile dans un capillaire biliaire. Il ne peut y avoir aucun doute sur l'identité complète de la situation des premiers éléments atypiques et des cellules hépatiques. Si l'on se représente la néoformation, telle que je l'ai décrite plus haut, comme consistant en fibres tubuleuses, leurs lumières doivent alors correspondre à celles des capillaires biliaires. Or c'est, me semble-t-il, réellement le cas. Nous a vons donc ici affaire à une formation cellulaire atypique, qui prend son origine dans les trabécules hépatiques et présente le type de tubes, formés par des cellules hépatiques atypiques.

Les cellules du néoplasme sont plus petites que les cellules hépatiques. Leur protoplasme n'est plus granuleux, velouté; il ne montre plus, ni dans les préparations non colorées, ni dans les préparations traitées par le carmin, la coloration qu'il présente dans les cellules hépatiques; il est, en outre, devenu grossièrement granuleux. Il fixe aussi le carmin un peu plus qu'à l'état normal. Plus la forme tubuleuse et trabéculaire se montre avec pureté, plus il ressemble au protoplasme des cellules hépatiques normales. D'autres fois la coloration reste plus pâle; mais il est souvent difficile d'acquérir une certitude à ce sujet, parce qu'il apparait dans le protoplasme de petits globules clairs.

Les noyaux diffèrent beaucoup les uns des autres dans leur forme; leur volume est assez constant et est un peu plus grand que celui des noyaux des cellules hépatiques. Ils sont arrondis ou ovalaires, mais peuvent aussi présenter un autre aspect selon la forme de la cellule. Les plus beaux sont situés dans les couches cellulaires les plus externes des fibres. Quand la cellule est cylindrique, le grand axe du noyau correspond à la longueur de la cellule. Ici encore nous retrouvons ce fait remarquable que dans la région où s'accomplit le premier développement de la néoformation, les noyaux de certaines cellules hépatiques, au demeurant normales, deviennent plus volumineux et plus riches en chromatine, (Pl. XXVIII, fig. 7 et 8); en outre, bien que ce caractère soit moins accusé que dans le cas I, les noyaux présentent cependant toujours aussi de gros nucléoles.

Leur teneur en chromatine a augmenté dans de notables proportions, si nous la comparons à celle des noyaux des cellules hépatiques normales. En certains points on observe de nombreuses mitoses; ailleurs, elles sont plus rares. On les constate là où s'accomplit le développement du néoplasme; cependant je n'en ai jamais observé au voisinage immédiat des cellules hépatiques normales et celles qu'on rencontre à quelque distance de ces cellules, sont peu nombreuses. On les voit le plus souvent dans

les coupes de fibres épaisses ayant l'aspect d'alvéoles. Dans toutes les parties du néoplasme on observe, dans la plupart des cellules, de grosses sphères claires et de petits points très fins et clairs. Ces éléments se colorent en noir par l'acide osmique et constituent donc des gouttelettes de graisse. Il en existe aussi dans les noyaux des cellules atypiques et même çà et là dans presque tous les noyaux. On ne les trouve pas seulement dans les points où la néoformation a déjà fortement proliféré, mais aussi aux points où s'accomplit le premier développement intralobulaire. Malgré l'apparition de ces gouttelettes de graisse, il ne peut être question d'admettre une désagrégation des cellules.

On trouve en outre, comme le montrent les fig. 7 et 8, Pl. XXVIII, dans le protoplasme de certaines cellules, de petits corpuscules arrondis, pourvus d'un petit point central et qui ne se colorent pas par l'hématoxyline. Une étude munitieuse m'a conduit à la conviction qu'il s'agit ici de noyaux ou de fragments de noyaux en voie de désagrégation, comme on peut le voir dans le cas I, Pl. XXVII, fig. 5.

En résumé, ce foie nous offre un exemple de cirrhose périlobulaire généralisée, qui a une grande tendance à pénétrer dans les lobules et donne lieu à la formation de nouveaux canaux biliaires, qui se forment principalement ici aux dépens de cellules hépatiques, disposées au préalable de façon à constituer des tubes ou des colonnes; dans le lobe droit se trouve, en outre, une néoformation épithéliale, qui peut mériter le nom d'adénome ou d'adéno-carcinome; elle se développe aux dépens des cellules hépatiques et présente une grande tendance à la formation de tubes, dont les cellules épithéliales ne ressemblent pourtant pas à celles des canaux biliaires.

CAS III (34).

H. C. E., cocher. 46 ans. A ce qu'il dit, le patient avait toujours été bien portant jusqu'au moment où, en Décembre 1888, il reçut un coup de pied d'un cheval dans la région du foie. Huit jours après, il fut atteint d'ictère; un mois plus tard se manifesta de l'ascite hydropique. En mars 1889, il fut atteint d'un érysipèle de la face, dont il guérit. Depuis cette époque jusqu'au 30 janvier 1890, jour de son admission à la Clinique universitaire, on lui fit 17 ponctions pour son ascite hydropique. Depuis le début de la maladie, il eût fréquemment de l'épistaxis. Il niait s'être jamais adonné à la boisson et prétendait n'avoir jamais été atteint de syphilis; jamais, selon lui, il n'avait eu la malaria, et il paraissait bien nourri. Un teint jaune-clair était le seul reste de l'ictère, qui se manifestait périodiquement. Dans les quatre derniers jours de sa vie, on constata une élévation de température et il se produisit de l'hématémèse; le malade pendant cette période resta sans connaissance. Il mourut le 18 février 1890.

L'autopsie eut lieu le 19 février 1890, 12 heures après la mort. Une coloration jaune pâle de la peau dans la région du thorax, une plaie de ponction au côté gauche de l'abdomen et un léger oedème des jambes: telles étaient les seules particularités que l'on pût constater à l'examen extérieur.

L'examen interne du thorax montre des adhérences de la plèvre gauche et des ecchymoses sur la plèvre droite, ainsi que sur le péricarde. L'estomac contient une grande quantité de sang; on en trouve aussi dans le rectum. La rate, très volumineuse, pèse 550 grammes; elle a une couleur brun pâle et est assez consistante. Les deux reins présentent des points gris-blanchâtres, entourés d'auréoles hypérémiques. A l'examen microscopique, ces points apparaissent comme de petits abcès, dans lesquels on trouve un grand nombre de staphylocoques. On en trouve aussi dans les vaisseaux de la substance médullaire. La cavité abdominale contient un liquide jaune clair. Le foie ne présente pas d'adhérences; la surface des deux lobes est très nettement et uniformément granuleuse dans toute son étendue, sauf dans la partie la plus antérieure du lobe droit, où l'aspect granuleux est masqué en partie par un léger épaississement de la capsule (atrophie par compression).

La couleur de l'organe est d'un jaune rougeâtre foncé, plus jaune sur les coupes. Dans le sens transversal, le lobe droit mesure 160 millim. et le gauche 80 millim,, tandis que le plus grand diamètre antéro-postérieur atteint 150 millim.

Le foie pèse 1480 grammes.

Sur les coupes, le lobe gauche offre un aspect grossièrement granuleux; les îlots étranglés se distinguent nettement par leur coloration différente, qui varie du jaune au jaune-brun.

Au milieu du lobe droit, on voit un néoplasme arrondi, de la grosseur d'une noix, de couleur verte, nettement circonscrit et très mou. En outre, on trouve un peu partout, de petites tumeurs, de consistance plus forte, dont la grosseur varie entre celle d'une tête d'épingle et celle d'un pois; elles sont généralement entourées par du tissu hépatique, mais il en existe aussi sous la capsule.

Dans la partie la plus antérieure du lobe droit, en avant du gros néoplasme, mais n'arrivant pourtant pas jusqu'au bord du foie, se trouve une masse spongieuse dans laquelle sont intimement entremêlés du tissu hépatique et du néoplasme.

Examinées à l'oeil nu, la veine porte et la veine hépatique, semblent libres; la vésicule biliaire et les voies biliaires sont normales et remplies d'une bile muqueuse de couleur noire.

L'étude munitieuse qui fut faite des autres organes, dans le but de rechercher s'ils contenaient aussi des néoformations, ne donna que des résultats négatifs.

En vue de l'examen histologique, de nombreux fragments

furent excisés de toutes les parties du foie; ces fragments ont été fixés dans l'alcool et le liquide de FLEMMING, inclus dans la celloïdine et debités en coupes.

Ma façon de procéder sera la même que pour les cas précédents, je décrirai donc d'abord la cirrhose et ensuite la néoformation. J'intercalerai entre l'étude de la cirrhose et celle de la néoformation, la description succincte des cellules hépatiques elles mêmes.

En ce qui concerne la néoformation du tissu conjonctif caractéristique de la cirrhose, je puis être assez bref. Elle se trouve répandue dans tout le foie mais pas uniformément. En certains points, elle est très développée, tandis qu'ailleurs elle n'existe que dans une faible mesure. On ne remarque aucune connexion entre le néoplasme et la quantité plus ou moins abondante de tissu conjonctif. Ici aussi la cirrhose est annulaire, plus purement annulaire même que dans le cas II. Les travées de tissu conjonctif sont parfois très larges, plus étroites en d'autres points, mais elles consistent toujours en tissu conjonctif fibrillaire avec noyaux nombreux, les uns ovalaires ou en forme de bâtonnets, les autres arrondis (leucocytes). La quantité de leucocytes que l'on y rencontre est aussi très variable. Le plus souvent ils n'existent qu'en nombre restreint, mais parfois cependant ils forment de fortes infiltrations locales. Ce dernier cas se présente notamment au voisinage des néoplasmes. On ne trouve pas dans le foie des abcès comme il en existe dans les reins.

Les vaisseaux sanguins ne sont pas fortement dilatées dans le tissu néoformé. On voit çà et là des ramifications de l'artère hépatique restées intactes. Les ramifications de la veine porte ne sont pas ectasiées et ne présentent pas de thrombus, bien que çà et là cependant on constate du néoplasme dans les très petites veines.

Les gros canaux biliaires, pour autant que leur épithélium est constitué par des cellules nucléées dont le protoplasme est clair, sont relativement hyperplasiés, mais pas plus fortement cependant que l'on ne doit s'y attendre en raison de leur persistance et de l'atrophie du tissu hépatique. On trouve des canaux biliaires néoformés à lumières très étroites, semblables à ceux décrits dans le cas II, dans des parties, où des fragments du lobule sont étranglés tangentiellement, ou bien là où des trabécules hépatiques se trouvent en voie de disparition.

Examinée à la loupe, la cirrhose se présente comme purement annulaire et apparait à la fois uni- et multilobulaire. Cependant à un grossissement un peu plus considérable, on voit que, par places, les veines centrales sont aussi entourées de tissu conjonctif qui, en très grande partie, a subi une forte infiltration. Dans ce foie s'observent aussi les étroites travées intermédiaires entre la surface du lobule et les veines centrales, de sorte que

l'on doit admettre ici aussi, l'existence d'une „cirrhose bi-veineuse". Le tissu conjonctif périlobulaire pénètre aussi, comme dans le cas précédent, en différents points, dans les lobules, mais en général sa direction est tangentielle. De nouveau nous voyons des séries de cellules hépatiques, pour ainsi dire séparées et l'on peut même trouver des cellules hépatiques isolées dans le tissu conjonctif. Quand cet envahissement du tissu conjonctif est très marqué et que le lobule a disparu en grande partie, les cellules hépatiques sont alors comme emprisonnées dans la travée de tissu conjonctif, comme on l'a constaté dans le cas II; mais ici ces formes sont beaucoup plus rares. En quelques points, on voit passer les petits canalicules néoformés.

La conclusion à tirer de ces observations, c'est que dans le foie dont nous nous occupons, la néoformation de tissu conjonctif apparait aussi périlobulaire, mais qu'elle est plus massive et plus épaisse; les autres caractères, que nous avons décrits dans le cas II, se rencontrent au contraire beaucoup plus rarement.

En ce qui concerne les cellules hépatiques elles mêmes, quand elles se trouvent au voisinage des travées épaissies de tissu conjonctif néoformé, elles constituent de petits groupes, qui ressemblent aux origines des capillaires biliaires. Ces cellules ne se distinguent en aucune façon des autres. On retrouve ici un indice de cette formation en colonnes, que nous avons décrite en détail dans le cas II, mais cette disposition est moins fréquente et, d'autre part, les colonnes sont moins épaisses et moins nettes.

On voit en outre çà et là de nombreuses cellules hépatiques fortement agrandies. Ce phénomène se produit localement de sorte qu'il y a des lobules constitués partiellement par ces grandes cellules. On les rencontre aussi en petits groupes, de dix cellules par exemple; elles ne sont jamais séparées nettement des cellules normales mais se continuent, au contraire, insensiblement avec elles.

Cet agrandissement intéresse aussi bien le noyau que le corps de la cellule. Ce dernier peut avoir 3 ou 4 fois ses dimensions primitives et il est alors plus grossièrement granuleux que d'habitude; on peut même y voir fréquemment des grains brillants plus ou moins volumineux. Ces cellules ont des limites bien nettes; uler noyau est presque toujours ovalaire, vésiculeux, mais il peut être aussi irrégulier ou plus allongé. Leur nucléole est beaucoup plus volumineux que dans le noyau normal, et se comporte vis à vis des matières colorantes, comme dans le cas I. On observe une augmentation plutôt qu'une diminution de la quantité de chromatine, qui est irrégulièrement répartie dans le noyau.

Cette hypertrophie si considérable de la cellule, qui accompagne très souvent la cirrhose est due, à mon avis, à un commencement de dégénérescence. Dans le protoplasme de ces cellules aussi bien que dans leur noyau, on peut, par l'acide osmique, démontrer la présence de nombreuses gouttelettes de

graisse. Il faut cependant observer que les cellules de volume normal sont aussi partout pourvues de nombreuses gouttelettes graisseuses.

Cette hypertrophie de la cellule est sans importance pour la néoformation. Dans certains endroits où la néoformation se forme aux dépens des cellules hépatiques, on constate parfois aussi la présence de ces grandes cellules mais, en général cependant, les cellules que l'on y trouve ont la taille normale. Ce phénomène est exclusivement en relation avec la cirrhose, pour autant qu'on puisse émettre une opinion à ce sujet.

Çà et là, au milieu des lobules, nous trouvons de très petits amas, dans lesquels les cellules hépatiques sont nécrosées et ont en partie disparu, sans qu'il se soit produit en ce point de néoformation de tissu conjonctif ou d'infiltration de cellules. Ces petits groupes ressemblent étonnamment aux petits foyers nécrotiques, que l'on observe dans la cirrhose biliaire; il est probable que leur origine est due à la même cause.

La néoformation procède directement des cellules hépatiques. Mais tandis que dans les deux cas précédemment décrits, le mode de formation est partout sensiblement identique, dans le cas qui nous occupe, nous voyons apparaître deux caractères différents.

En ce qui concerne le premier caractère, nous constatons que le néoplasme consiste, en certains endroits, en tubes atypiques qui présentent les dimensions les plus différentes et offrent à ce point de vue toute une série de gradations, depuis les petits tubes identiques aux capillaires biliaires que l'on trouve à la limite des lobules hépatiques normaux, entourés comme ces capillaires par 4 à 6 cellules, jusqu'à des cavités délimitées par un épithélium cylindrique. Les cellules épithéliales qui constituent ces tubes sont tantôt élevées et volumineuses, tantôt cubiques, étroites même et comme étirées.

Parfois, une partie de la paroi des tubes est formée par des cellules hépatiques normales en continuité avec un trabécule hépatique, tandis que le restant de la paroi est formé par des cellules transformées. On observe aussi de longues séries de cellules épithéliales cylindriques, élevées, qui n'ont contribué à former aucun tube, mais qui sont appliquées contre le tissu conjonctif.

Les noyaux des cellules siègent parfois à leur base, surtout quand les cellules tapissent les parois de gros tubes; mais on en trouve d'autres qui siègent au milieu même de la cellule. Ces noyaux ne se distinguent en rien des noyaux des cellules hépatiques ordinaires.

Le contenu des formations tubuleuses est très variable; dans les tubes les plus gros, on trouve généralement du sang qui s'y est épanché; les plus petits contiennent quelques leucocytes avec un peu d'albumine coagulée; enfin, les tubes les plus grêles présentent souvent en leur milieu, un petit point jaunâtre, brillant.

Entre ces tubes, on trouve aussi des groupes irréguliers de

cellules ou bien des éléments isolés, qui tous présentent les caractères des cellules constituant les tubes; ils n'en diffèrent que par leur forme plus irrégulière.

Ces tubes et groupes néoformés sont logés dans un fin tissu conjonctif très clairsemé, de telle sorte qu'ils donnent l'impression d'avoir été séparés les uns des autres par un liquide. Dans ce tissu conjonctif on trouve toujours de nombreux leucocytes, mais nulle part on ne retrouve la belle formation endothéliale observée dans les cas I et II. Nous avons affaire ici, à une formation adénomateuse, qui dérive directement des cellules hépatiques par formation de tubes qui, lorsqu'ils sont de petite dimension, ressemblent absolument aux origines des capillaires biliaires dans le lobule normal.

Le tissu spongieux spécial, que nous avons signalé plus haut, est constitué par ce néoplasme intimement mélangé à du tissu hépatique, dont il procède directement.

L'autre forme affectée par le néoplasme (c'est-à-dire le second des deux caractères particuliers dont il a été question plus haut) ne peut être distinguée nettement de la première; elle montre une grande quantité de cellules de forme tout à fait irrégulière, qui sont disposées très irrégulièrement les unes par rapport aux autres. Ces cellules se continuent aussi immédiatement avec les cellules hépatiques; il n'y a donc pas de doute qu'elles n'en dérivent directement. Dans ce cas, la formation tubuleuse fait défaut. Ces parties forment de très grandes masses, qui se trouvent pour ainsi dire logées dans des alvéoles gigantesques, formés en partie par du tissu conjonctif et en partie par un fragment de lobule hépatique. La transformation des cellules hépatiques normales en ces cellules irrégulières se fait de telle façon que la forme et la disposition des cellules deviennent peu à peu irrégulières.

Le contenu de ces alvéoles n'est cependant pas compact; il consiste en une sorte de bouillie formée de cellules détachées et de groupes très volumineux et compacts. Les cellules elles mêmes sont petites; leurs dimensions sont même plutôt moindres que celles des cellules hépatiques; leur forme est en général irrégulière, bien que certaines d'entre elles soient cylindriques ou même caliciformes.

Les cellules du néoplasme ont ici perdu l'aspect velouté que présente la granulation des cellules hépatiques; elles ont aussi perdu la couleur propre à ces cellules. Leur protoplasme est un peu plus grossièrement granuleux et incolore.

Ces cellules ne présentent que de rares signes de désagrégation. Leurs noyaux sont nets et bien différenciés; on ne trouve qu'un très petit nombre de cellules dépourvues de noyau et les gouttelettes de graisse éparses dans leur protoplasme sont relativement rares. On ne trouve ici qu'un petit nombre de leucocytes et le tissu conjonctif environnant ne montre pas d'infiltration. Les deux formes se continuent l'une avec l'autre; il

existe même des points où une même groupe de néoplasme est constituée d'un côté par des tubes, de l'autre, au contraire, par des cellules détachées ou par des amas de cellules. Il ne faudrait cependant pas considérer les masses de cellules détachées, comme étant des tubes désagrégés. Ce qui nous interdit cette interprétation, c'est la présence de grands groupes de cellules irrégulières ainsi que la disposition du tissu conjonctif, qui pénètre entre les tubes sans pourtant s'insinuer entre les cellules détachées.

On n'observe nulle part d'éléments particulièrement volumineux.

Chose remarquable, on ne trouve de mitoses en aucun point de ce foie.

En résumé, on peut dire que dans le foie qui nous occupe il apparait, d'une part, une cirrhose annulaire avec néoformation minime de canaux biliaires, d'autre part, une néoformation affectant deux formes différentes: en premier lieu, une forme adénomateuse pure et en second lieu, grâce à une hyperplasie épithéliale plus irrégulière, la forme d'un carcinome alvéolaire.

Bien qu'ici, on n'ait pas constaté à l'oeil nu, d'envahissement des vaisseaux sanguins par le néoplasme, cependant l'existence de masses épithéliales atypiques dans les petites veines, donne au néoplasme le caractère d'une tumeur maligne.

Il y a lieu de faire suivre les descriptions qui précèdent de la discussion de certains points qui méritent une attention spéciale. Je me bornerai cependant aux néoformations et je laisserai de côté la cirrhose, dont la forme varie dans les différents cas, et dont la discussion m'entraînerait d'ailleurs trop loin.

Examinons d'abord la question de savoir si nous avons toujours affaire à la même forme de néoplasme et dans l'affirmative, quelle est cette forme.

Ce qu'il y a de certain, c'est que dans les trois cas, les cellules du néoplasme se développent directement aux dépens des cellules hépatiques. Dans chacun des trois cas, j'ai pu établir à l'évidence que les cellules hépatiques se transforment en cellules du néoplasme. Ce fait concorde avec les observations de la plupart des auteurs. BRISSAUD et BONOME (cas II) font cependant dériver les cellules du néoplasme des canaux biliaires et WEIGERT ne rejette pas cette manière de voir. Dans le premier cas de BONOME, il est certain que l'on doit faire dériver les cellules du néoplasme des cellules épithéliales des canaux biliaires, mais je crois devoir admettre avec HANOT et GILBERT que néanmoins, dans la grande majorité des cas, ces cellules du néoplasme se forment aux dépens des cellules hépatiques. C'est aussi ce qui se présente dans les trois cas que j'ai étudiés, et si ces cas offrent d'assez grandes différences au point de vue de leur développement, ils offrent cependant entre eux des analogies frappantes.

Dans les cas I et II notamment, il est absolument certain que la première origine du néoplasme réside dans l'ébauche de trabécules hépatiques atypiques, formés de cellules atypiques. A une période très reculée déjà, apparaissent des formes tubuleuses irrégulières, consistant en trabécules hépatiques pourvus d'une étroite lumière centrale, dans laquelle on trouve parfois une concrétion biliaire; plus tard, il peut se montrer une forme tubuleuse régulière. Les trabécules épais que l'on observe dans le cas II et qui, à la coupe, se montrent formés par des centaines de cellules, ont eux-mêmes une tendance à prendre la forme tubuleuse. Dans le cas III cela se présente, il est vrai, avec moins de régularité et de netteté, mais cette disposition y est cependant encore reconnaissable. Les néoformations affectent une très belle forme tubuleuse là où elles ont atteint le développement voulu et où elles ont pénétré par prolifération dans les vaisseaux (voir Pl. XXVIII, fig. 6).

En ce qui concerne la structure du néoplasme un fait remarquable se présente dans le cas I; malgré l'aspect particulièrement irrégulier qu'offre le néoplasme au moment de sa première origine, et le caractère très atypique des cellules, les parties très jeunes, qui se développent dans les veines, sont non seulement nettement adénomateuses mais de plus très régulières, et les cellules elles mêmes conservent une espèce de type fixe. Je ne connais pas, dans d'autres néoplasmes épithéliaux, de disposition semblable; cependant, comme je l'ai dit, BRISSAUD l'a signalée à propos de la description d'un adénome du foie.

Le développement est donc trabéculaire au début et devient ensuite, soit adénomateux soit en apparence alvéolaire; on peut alors interpréter les alvéoles, tels qu'on les trouve dans le cas II, comme des trabécules d'une épaisseur monstrueuse. Le nom d'„adénome trabéculaire", créé par HANOT et GILBERT, s'applique parfaitement aux cas I et II; il s'applique aussi, dans un certains sens, au cas III, bien que d'une façon un peu moins complète.

Cependant dans le cas I, le développement au début est un peu différent, on pourrait dire qu'il est plus „impétueux" que dans le cas II. Les cellules qui se forment les premières ou plutôt les premières cellules hépatiques transformées, sont plus volumineuses, se séparent davantage les unes des autres et présentent très souvent l'aspect d'un carcinome se développant directement. D'autre part, le revêtement endothélial qui se montre nettement dans les deux cas, nous autorise à leur donner le nom d'adénomes. Je suis d'avis qu'on doit, dans les 3 cas, en raison de leur texture histologique, leur donner le nom d'adéno-carcinome.

Les trois néoplasmes, bien que tous de nature trabéculaire, présentent entre eux une grande différence. Cette différence porte essentiellement sur la forme et le volume des cellules.

Dans le cas I, les cellules sont dès le début volumineuses et

polymorphes; elles possèdent de gros noyaux et sont souvent polynucléées. Elles sont pour la plupart plus volumineuses que les cellules hépatiques; leur protoplasme renferme des vacuoles et leurs noyaux, de formes très diverses, ont des nucléoles plus volumineux que d'habitude.

Dans le cas II, au contraire, les cellules sont plus petites que les cellules hépatiques et possèdent des noyaux rélativement très volumineux avec nucléoles moins volumineux. Elles ont d'autre part une forte tendance à la formation, dans leur protoplasme et même dans leurs noyaux, de gouttelettes de graisse plus au moins volumineuses.

Enfin, dans le cas III, les petites cellules de la néoformation affectent toutes les formes possibles, depuis celle de cellules irrégulières, extrêmement polymorphes, jusqu'à celle de cellules cylindriques régulières; leurs noyaux, au contraire, n'offrent rien d'anormal et les phénomènes de dégénérescence sont réduits à un minimum dans ces cellules.

Cette différence se trouve aussi mentionnée dans la bibliographie: les cas décrits par HANOT et GILBERT sont aussi différents les uns des autres. Ce n'est pas la forme des cellules, mais bien leur disposition adéno-trabéculaire, qui détermine ici la nature de la néoformation.

Il est naturellement impossible de décider à quoi est due cette diversité dans la forme des cellules. Aussi longtemps que l'on ne connait pas l'étiologie des néoplasmes épithéliaux, il est impossible d'établir les causes de cette diversité, que l'on observe non seulement dans les néoplasmes du foie, mais aussi dans les carcinomes de la peau et surtout dans les carcinomes des muqueuses. Intervient-il ici des causes étiologiques différentes, ou bien une seule et même cause qui agirait différemment selon la situation des cellules hépatiques? Ces questions, on peut se les poser, mais y répondre est chose impossible. A ce propos, j'ai naturellement aussi cherché dans mes préparations, les formations différentes que divers auteurs, dans le cours de ces dix dernières années, ont signalées dans les cellules épithéliales des néoplasmes. Mais je n'ai rien trouvé qui m'autorise à supposer l'existence de formations parasitaires. Comme formations intracellulaires, j'ai rencontré dans le cas I (voir plus haut p. 230), de grosses sphères claires, qni représentent sans doute des vacuoles ou des excrétions hydropiques du protoplasme. L'irrégularité de leur taille et cette circonstance qu'elles montrent des transitions vers les taches irrégulières et incolores des cellules comme on en voit Pl. XXVII, fig. 5, tendent à prouver qu'elles constituent des formations dégénératives.

On observe en outre, ainsi que le montre la fig. 5, à l'intérieur des cellules, des formations incolores, peu nettes, arrondies, dont le centre est occupé par un point uniformément coloré. On les voit aussi dans le cas II, Pl. XXVIII, fig. 7. Je crois

qu'elles présentent quelque analogie avec ces formations que BORREL [1]) a figurées Pl. II, fig. 8 et 9, sans que je puisse cependant décider s'il s'agit de part et d'autre de formations identiques. Si l'on examine avec soin la fig. 5, on trouvera dans les cellules figurées l'explication de quelques unes de ces formations qui, au début, excitèrent vivement mon intérêt. Ce sont pour la plupart des noyaux ou des fragments de noyaux en voie de disparition, qui ont été décrits plus haut comme tels (p. 232) et dont un certain nombre pourtant peuvent représenter des noyaux de leucocytes en voie de destruction. Ce ne sont certes pas des parasites, mais bien des éléments en train de mourir.

Pour en finir avec la série des formations intracellulaires que j'ai rencontrées, il faut encore mentionner les petites sphères de graisse, qui se colorent en noir par l'acide osmique et que j'ai trouvées dans le cas II. Pas une de ces formations ne peut donc être considérée comme de nature parasitaire. Ayant affaire à des matériaux recueillis sur le cadavre, je n'avais à priori que peu d'espoir de rencontrer ce que d'autres ont vu dans des tissus fixés sur le frais.

Mes recherches, infructueuses en ce qui concerne l'étiologie, m'ont par contre fourni de meilleurs résultats relativement aux les premières transformations histogéniques et nous pouvons nous demander quelle est la première transformation subie par la cellule quand elle devient carcinomateux.

Alors que le cas III ne nous fournit à ce sujet que fort peu d'éclaircissement, le cas II nous offre déjà certaines indications et le cas I rend l'étude de cette question relativement facile.

Dans ce dernier cas, les circonstances sont si favorables parce qu'en de nombreux points (voir plus haut p. 223), les cellules hépatiques sont en voie de transformation. Ma première impression fut que des carcinomes multiples se développaient dans ce foie. Si nous nous en tenons à la description que j'ai faite plus haut, il ne peut être question d'un envahissement du néoplasme qui se produirait dans tout le foie, en procédant d'un point déterminé.

Comme on le sait, la formation d'un carcinome procède généralement d'un point déterminé et l'on ne trouve que rarement des carcinomes multiples. La formation, dans un même organe, de carcinomes multiples indépendants les uns des autres n'a été constatée, pour autant que je sache, que dans la peau. Le cas de HAUSMANN, cité par SCHIMMELBUSCH [2]) et qui se rapporte à un cancer double des reins, peut même s'expliquer par une embolie veineuse rétrograde.

Comment faut-il donc se représenter les choses? Avons-nous affaire, en réalité, à un processus propre au foie, ou bien peut-on rattacher à des phénomènes connus, la transformation des cellules

---

1) A. BORREL, Evolution cellulaire et parasitisme dans l'épithéliome, Montpellier 1892.
2) Archiv für klinische Medicin 1889. S. 869.

hépatiques normales qui se produit en des points très nombreux? Cette dernière hypothèse est, à mon avis, admissible; je rappellerai à ce sujet le développement du cancer de la peau, pour lequel les recherches de WALDEYER ont établi que le carcinome, tout en débutant en un point déterminé, et se propageant au dehors par division des premiers éléments transformés, peut s'agrandire aussi en conséquence de la transformation et de la dégénérescence carcinomateuse des parties de l'épiderme encore normales et situées au voisinage immédiat du carcinome.

HAUSER [1]), dans son importante monographie sur le carcinome épithélial cylindrique, a aussi démontré que le même fait se produit dans le carcinome de l'estomac.

Un phénomène plus important encore, c'est celui qu'il expose page 56, à savoir que la dégénérescence de l'épithélium peut se propager d'une façon discontinue et qu'il peut se trouver encore des portions de l'épithélium assez bien conservées entre des parties déjà transformées.

Je serais tenté d'admettre que le développement de l'adénocarcinome du foie, se fait d'une façon semblable. Dans les foies dont nous nous sommes occupés ici, on trouve généralement une place (dans le lobe droit, d'ordinaire), où le néoplasme prend de grandes dimensions; ce fait m'a amené à admettre que la dégénérescence des cellules a débuté en ce point. Indépendamment de l'accroissement de ce néoplasme, par formation sur place d'une progéniture des cellules transformées, la maladie s'est développé de telle sorte que, comme dans le cancer de la peau et dans le carcinome de l'estomac, il a entrainé la dégénérescence des cellules environnantes et l'affection a atteint un nombre de plus en plus considérable de cellules hépatiques normales, tout en laissant parfois indemnes, des parties intermédiaires.

Dans cette interprétation des faits il n'est point nécessaire d'admettre une infiltration, dans le foie, d'éléments provenant tous d'un petit nombre de cellules primitivement affectées, hypothèse qui est du reste en contradiction avec les observations. Il n'est pas nécessaire non plus d'admettre une origine multiple de l'atypie, absolument spontanée. On se représente parfaitement, au contraire, que l'influence de la cause étiologique s'est propagée périphériquement à partir du premier point affecté, cette propagation s'étant effectuée en général d'une façon continue, bien que parfois aussi d'une façon discontinue. Cette manière de se représenter les choses, concorde avec les faits connus et nous explique d'une façon satisfaisante les phénomènes observés.

Lors de la formation d'un carcinome dans d'autres organes, il n'est pas aussi facile de trouver les points, où débutent réellement les premières transformations et où l'on peut observer côte

---

1) G. HAUSER, Das Cylinderepithelcarcinom des Magens und des Dickdarms.

à côte des cellules épithéliales normales et des cellules voisines dégénérées; il était donc intéressant d'étudier ici avec soin ces rapports.

En premier lieu, la cellule transformée diffère par la coloration et l'aspect de son protoplasme.

Cette particularité apparaît nettement, soit dans les préparations qui n'ont pas été colorées, soit dans celles qui ont été traitées par le carmin boracique, tandis qu'elle ne se manifeste pas quand on emploie la double coloration par l'éosine et l'hématoxyline.

La différence est de nature double. D'abord les cellules perdent la coloration particulière gris-brunâtre des cellules hépatiques; leur protoplasme devient incolore et se trouve dépourvu de granulations pigmentaires. Même les cellules qui tapissent les petits capillaires biliaires atypiques, dans lesquels existe une concrétion, sont incolores et dépourvues de pigment. A mon avis, ce phénomène pourrait être considéré comme le premier pas dans la voie de l'anaplasie, comme un pas en arrière dans la différenciation de la cellule et comme une preuve que la cellule cesse de fonctionner, fait sur lequel HANSEMANN a insisté, et avec raison selon moi [1]).

Le protoplasme devient ensuite grossièrement granuleux. C'est peut-être pour cela qu'il fixe le carmin un peu plus fortement que ne le fait la cellule hépatique ordinaire. Ce dernier caractère, signalé aussi par KELSCH, KIENER et d'autres auteurs, concorde avec l'observation faite par HAUSER sur le premier développement du carcinome de l'estomac et se rencontre, comme on le sait, dans de nombreux néoplasmes épithéliaux. Dans mon cas I, ce caractère était très faiblement marqué; il était beaucoup moins distinct que la grossière granulation et n'était visible que là où le néoplasme touchait au tissu normal; souvent même il n'apparaissait que d'un seul côté des grandes cellules. Dans le cas II, le phénomène s'observait aussi, mais avec tout aussi peu de netteté. On apercevait à la loupe de petits groupes de néoplasme, tranchant par leur coloration rouge sur les autres parties du tissu hépatique; mais cet aspect était surtout dû à ce fait que les noyaux contenaient beaucoup de chromatine; le protoplasme n'y participait que dans une faible mesure. Il en était de même dans le cas III.

Les autres transformations que l'on constate dans le protoplasme, sont de nature dégénérative. Les vacuoles, dans le cas I, et les gouttelettes de graisse, dans le cas II, apparaissent de bonne heure, si tôt même, que les premières transformations dans le protoplasme semblent se confondre avec les phénomènes de dégénérescence.

La différence la plus frappante entre les cellules hépatiques et les premières cellules du néoplasme en voie de développement, concerne la diversité du noyau. Ce dernier augmente de volume;

---

1) D. HANSEMANN, VIRCHOW'S *Archiv*, 129. p. 436.

sa teneur en chromatine augmente et il devient polymorphe. Ce qu'il y a de plus caractéristique, c'est que l'on voit déjà apparaître les transformations du noyau, au voisinage du point où s'accomplissent les premières transformations dans des cellules hépatiques, normales d'ailleurs quant à leur situation et leur aspect. Les choses se passent comme si l'influence à laquelle les éléments du néoplasme doivent leur volume considérable et leur richesse en chromatine, s'étendait déjà sur les noyaux plus éloignés. Ce fait s'observe dans le cas I aussi bien que dans le cas II.

Dans le cas I, les modifications nucléaires sont les plus marquées, car outre l'augmentation de la quantité de chromatine et du volume du noyau, on observe encore les gros nucléoles décrits plus haut p. 232. Ces nucléoles ne font cependant pas défaut dans le cas II. Au voisinage des plus petits foyers, et jusqu'à une assez grande distance de ceux-ci, dans les cellules hépatiques ordinaires on constate les mêmes noyaux munis de gros nucléoles en nombre d'autant plus considérable qu'on se rapproche davantage du trabécule dégénéré. Les contours irréguliers des noyaux agrandis, et la formation de ces petits étranglements arrondis se retrouvent encore çà et là à quelque distance, dans des cellules, au demeurant normales.

Pour ce qui concerne les relations qui existent entre les modifications du protoplasme et celles du noyau, on peut dire que, s'il existe des cellules hépatiques dont le protoplasme est normal et le noyau modifié, on ne trouve jamais, par contre, de cellules à protoplasme modifié et dont le noyau est normal.

Je rappellerai de nouveau ces tubes réguliers et remarquables qui se rencontrent dans le cas I, quand le néoplasme envahit les gros vaisseaux. Non seulement les cellules, en ce qui concerne leur coutour et leur taille, redeviennent alors semblables les unes aux autres, mais de plus, leur protoplasme redevient finement granulé, dépourvu de pigment et les noyaux, de nouveau petits et réguliers, sont pauvres en chromatine, tandis que les nucléoles prennent des dimensions plus restreintes.

Faut-il conclure de là que dans la formation de ces néoplasmes les noyaux sont le siège des premières transformations. On peut, à mon avis, répondre affirmativement à cette question, en faisant cependant cette restriction: pour autant que les moyens dont nous disposons actuellement nous permettent d'émettre un jugement sur cette question. Pour ma part, j'ai réellement éprouvé l'impression qu'il en est bien ainsi. C'est dans les noyaux que l'on observe pour la première fois l'influence de cet agent mystérieux, qui pousse les cellules épithéliales à s'accroître anormalement dans une direction anormale et, pour autant que j'aie pu l'observer, ces modifications du noyau exercent de très bonne heure une influence nuisible sur le protoplasme. En d'autres termes: l'anaplasie des cellules est préparée par des modications de leurs noyaux.

Je ne puis naturellement pas conclure de mes observations à l'identité de ces faits avec ceux que l'on observe dans les néoplasmes épithéliaux d'autres organes et cette identité ne sera prouvée que par des observations ultérieures. Pour autant que j'en aie l'expérience, ce cas se présente parfois, mais on n'a pas souvent l'occasion comme ici d'étudier aussi complètement la marche des phénomènes.

Et maintenant pour finir, encore un mot sur la combinaison remarquable du néoplasme épithélial et de la cirrhose. Il est surprenant que dans une espèce particulière de carcinome primaire du foie, déjà si rare en lui-même, la formation anormale de tissu conjonctif dans le foie soit si fréquente. J'ai aussi cherché constamment une explication de ce fait, mais pas plus que d'autres auteurs je n'ai pu trouver la solution de ce problème. Il faut admettre une relation entre ces deux affections; car il n'est pas admissible que leur existence concomitante soit tout à fait fortuite. Que l'on songe seulement combien sont fréquents les carcinomes secondaires du foie, en comparaison des carcinomes primaires et combien rarement ils sont associés à une cirrhose.

Mais il est peu probable que la cirrhose soit produite secondairement par suite de la formation de l'adéno-carcinome. Dans les cas observés par moi aussi bien que dans les autres cas connus, la cirrhose se présente également dans des parties du foie où le néoplasme fait défaut.

Mais qu'inversement la cirrhose serait la cause de la transformation adénomateuse comme l'admet BRISSAUD, la chose est possible, mais non démontrée.

Si l'on veut donner la préférence à cette opinion, il faut tout d'abord démontrer que la cirrhose précède l'apparition du néoplasme. Le cas 18 de HANOT et GILBERT, dans lequel on observa pendant un an „les troubles dyspeptiques de la cirrhose vulgaire", donne quelque fondement à cette manière de voir. Je pense aussi que mon cas III, dans lequel le malade souffrit pendant 14 mois et où les premiers symptômes (ictère, ascite, épistaxis) indiquaient une cirrhose, auront ici quelque importance. L'ivrognerie, signalé dans le cas II, ne pourrrait être considéré que comme un bien faible argument en faveur de l'hypothèse d'après laquelle la cirrhose aurait déjà existé auparavant. Cependant une cirrhose du foie peut rester latente pendant un temps assez long. Je me rallierais volontiers à l'opinion d'après laquelle les altérations cirrhotiques qui se développent progressivement et qui, aussi bien dans les cas précédemment publiés que dans les cas que j'ai étudiés, apparaissent comme très avancées, précèdent le carcinome; l'opinion contraire me paraît moins plau-

Siegenbeek van Heukelom, Adenocarcinome du foie.

Fig. 2.

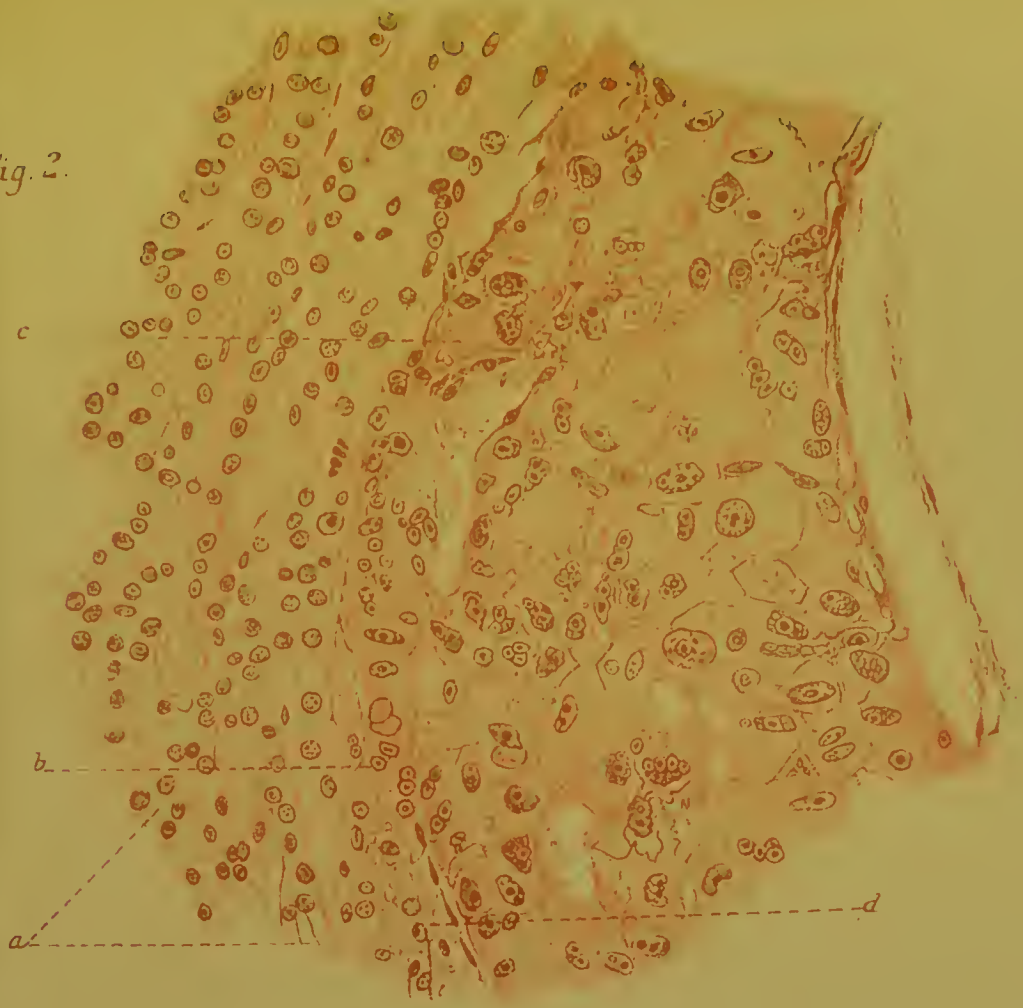

Fig. 4.



Mulder impr. Leide.

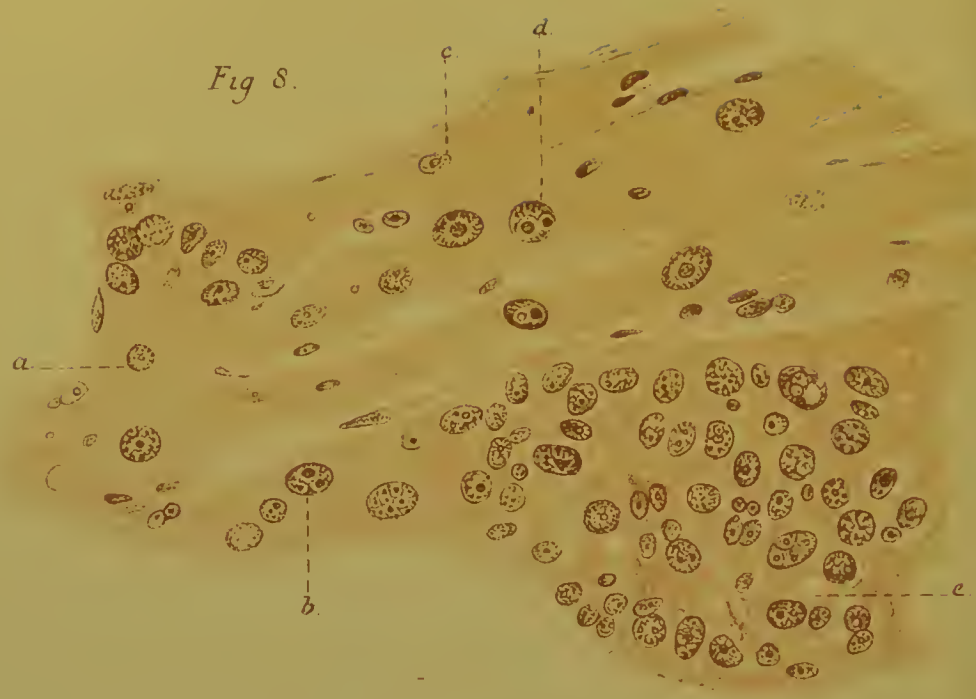

Siegenbeek van Heukelom, Adenocarcinome du foie.

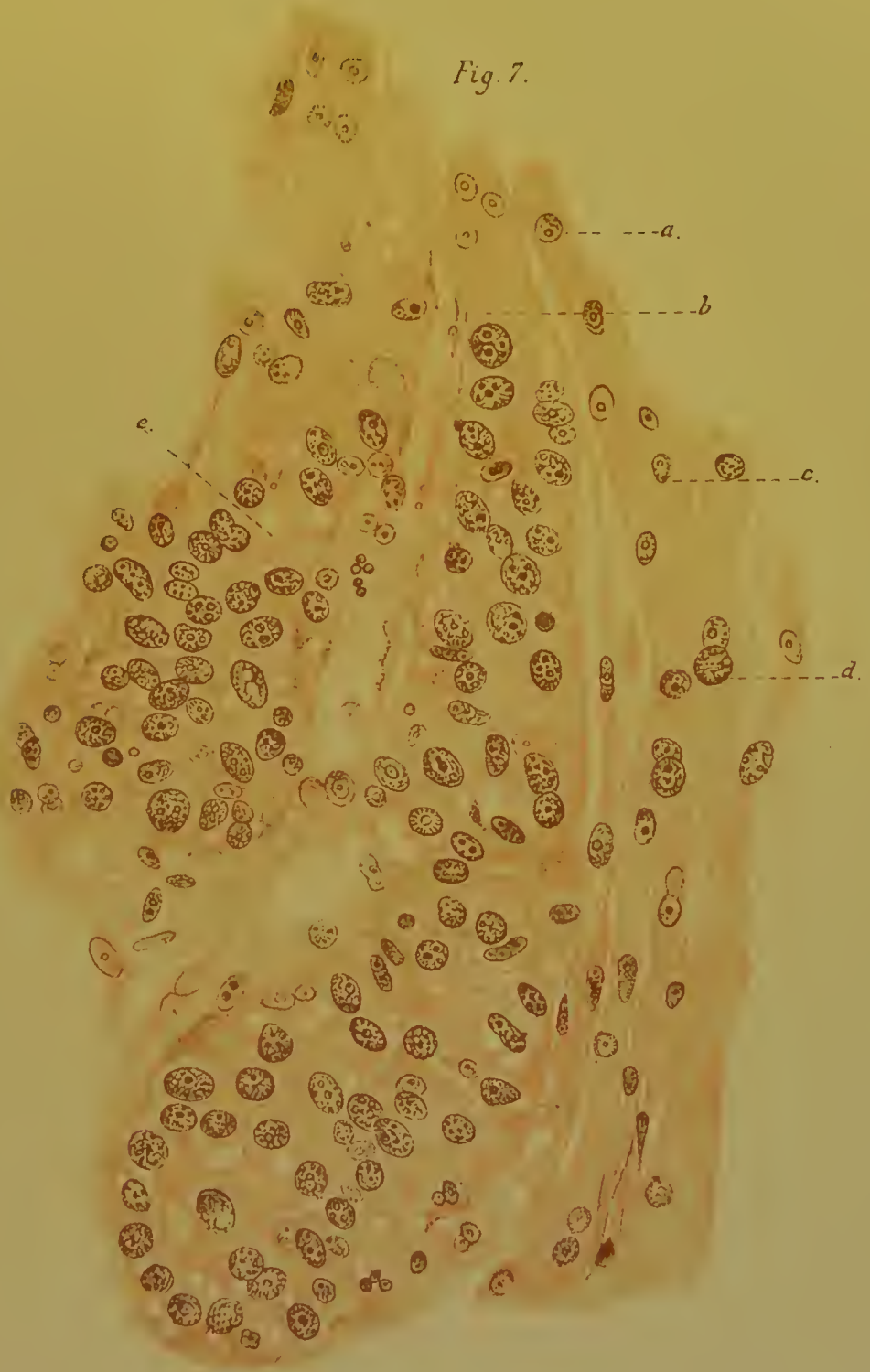

Mulder impr. Leide.

sible. Si des observations ultérieures confirmaient cette manière de voir, encore hypothétique aujourd'hui, on aurait alors fait un pas en avant et l'on pourrait se demandersi l'on doit avec HANOT et GILBERT parler de „l'action du même agent irritatif sur le tissu conjonctif et sur l'épithélium hépatique et que de même que la cirrhose peut évoluer seule, de même aussi (par exception sans doute) l'épithéliome trabéculaire peutse développer", ou bien s'il n'y aurait pas une autre cause étiologique et que l'on dût simplement interpréter la relation de la façon suivante: lorsque dans un foie cirrhotique, la cause étiologique qui donne lieu à une dégénérescence carcinomateuse entre en action, la forme du néoplasme prend une direction déterminée par la cirrhose existante. Je serais très tenté d'admettre cette dernière manière de voir.

(Publié dans: Ziegler's Beiträge zur Path. Anat. Bd. 16. 1894.*)*

EXPLICATION DES PLANCHES XXVII et XXVIII.

Fig. 1. Le plus petit groupe de néoplasme du cas I.
- *a*), transformation directe de cellules hépatiques en éléments atypiques.
- *b*), cellules hépatiques normales avec noyaux normaux.
- *c*), transformation progressive de petites cellules hépatiques à petits noyaux en grandes cellules à gros noyaux. Ces dernières sont semblables aux cellules du néoplasme.
- *d*), grandes cellules du néoplasme à gros noyaux et gros nucléoles.

Fig. 2. Zône marginale d'un petit néoplasme intralobulaire (Cas I), montrant la transformation de cellules hépatiques en éléments atypiques.
- *a*), trabécule hépatique normal.
- *b*), première transformation.
- *c*), transformation en masses cellulaires compactes.
- *d*), endothélium.

Fig. 3 et 4. Formes tubuleuses du néoplasme (Cas I).
- *a*), lumière d'un tube atypique, ressemblant à un capillaire biliaire.
- *b*), cordon plein.
- *b*[1]), coupe d'un gros tube.
- *c*), endothélium.

Fig. 5 (Cas I). Cellules atypiques avec noyaux en voie de fragmentation spéciale. Les nucléoles sont colorés en rouge par la fuchsine.

Fig. 6 (Cas I). Eléments très volumineux du néoplasme.
- *a*), cellule géante multinucléée, provenant probablement du fusionnement de plusieurs cellules.
- *b*), endothélium.

Fig. 7 et 8 (Cas II). Premier développement du néoplasme.
- *a*), cellules hépatiques normales.
- *b*), première transformation de la cellule.
- *c*), noyau normal d'une cellule hépatique.
- *d*), noyau anormalement volumineux et contenant beaucoup de chromatine.
- *e*), gouttelette de graisse.

Les figures ont été dessinées par le Dr. H. W. DE GRAAFF, Assistant à l'Institut de zoologie de l'Université de Leide. Je lui adresse ici mes sincères remerciments au sujet de ce travail artistique et des soins qu'il y a apportés.

XXVI.

ATRÉSIE PATHOLOGIQUE DU FOLLICULE DE DE GRAAF

(Pl. XXIX.)

PAR

PIERRE BERNARD VAN LOO,

de Harlem.

(1896).

INTRODUCTION.

J'ai étudié au Laboratoire BOERHAVE deux ovaires ayant subi des modifications pathologiques.

Comme je constatai bientôt que ces deux tumeurs étaient formées par des follicules atrésiques, j'ai cru que je ne pouvais déterminer leur nature exacte qu'après avoir fait une étude de la bibliographie relative à cette question.

La première partie de ce travail contient donc un résumé de ce que l'on connaît concernant les follicules atrésiques dans l'espèce humaine.

Lorsque, ainsi préparé, j'étudiai minutieusement les deux ovaires dont je disposais, la nature des altérations devint claire pour moi, mais en même temps je pus constater des faits qui me paraissent d'une importance plus générale. Ce que mes préparations microscopiques m'ont appris me permettent de dire que l'involution du follicule de DE GRAAF s'accomplit, à certains points de vue, autrement qu'on ne l'a admis jusqu'à ce jour.

La seconde partie de mon travail comprend donc, outre la description et l'interprétation des deux tumeurs, une contribution à l'étude de l'involution des follicules atrésiques de l'ovaire.

J'ai, en outre, pour être plus complet, fait précéder l'histoire de la maladie à la description de ces deux ovaires.

INVOLUTION DU FOLLICULE OVARIEN ATRÉSIQUE.

Depuis la découverte du follicule de DE GRAAF au XVIIe siècle et de l'oeuf des mammifères par VON BAER en 1827, l'ovaire a toujours été un sujet d'études de prédilection. Il est d'autant plus étrange que pendant longtemps on a prêté si peu d'attention à des états du follicule de DE GRAAF, qui cependant jouent, sans nul doute, un rôle important dans l'histoire de sa vie. Dominé par l'idée que tout follicule expulse l'ovule en son temps et subit les modifications qui en sont la conséquence, on se borna à étudier avec soin les corps jaunes.

Ce n'est qu'en 1863 que F. GROHE émit la probabilité que de nombreux follicules ovariens s'atrophiaient sans s'être rompus. Des 4000 oeufs, dit-il, qui existent à peu près dans les deux ovaires, il ne peut y en avoir que 360 qui soient expulsés pendant les trente années que la femme est menstruée; l'immense majorité des follicules doit donc disparaitre d'une autre façon, attendu que dans les ovaires des femmes âgées on ne rencontre pas d'ovules ou du moins n'en trouve-t-on que très rarement.

Le défaut que présente cette manière de raisonner consiste dans la relation qu'elle suppose exister entre la menstruation et l'ovulation. On a pu établir, en effet, que ces deux processus sont indépendants l'un de l'autre (LEOPOLD) (14), de telle sorte que le nombre des follicules rompus peut être beaucoup plus considérable; mais cependant ce nombre reste toujours notablement inférieur à celui des ovules qui existent dans l'ovaire et que KÖLLIKER (39) a évalué à 12000 et WALDEYER (25), à 60000.

Des preuves plus décisives ont été successivement fournies par HENLE (38), LUSCHKA (40), SLAVJANSKY (2), NAGEL (6), SCHOTTLAENDER (8) et autres. Leurs préparations microscopiques démontrèrent l'existence de l'atrésie des follicules chez *l'adulte*.

Le nombre des follicules qui subissent l'atrésie est beaucoup plus considérable que celui des follicules qui se rompent. La majeure partie des follicules très petits ne subissent pas d'involution atrésique; pour les follicules de taille moyenne et les follicules mûrs, l'involution est la règle et la rupture, l'exception (SCHOTTLAENDER).

SLAVJANSKY (1) et BEIGEL (27) considèrent comme preuve de

l'involution des follicules chez les *enfants*, que l'on ne connait pas d'observations démontrant la rupture de follicules de DE GRAAF et l'expulsion de l'ovule avant le début de la puberté, bien que cependant dans les ovaires de ces mêmes enfants on trouve des follicules mûrs en même temps que des modifications histologiques qui plaident en faveur de la disparition de follicules ovariens. KLEBS et KLOB (44) pensent bien que jusqu'à la puberté les ovaires sont au repos, mais cette affirmation est contredite par la découverte que l'on a faite de follicules mûrs dont le développement ne le cède en rien à ceux de femmes à maturation sexuelle (SCHULIN (29), THOMPSON, SLAVJANSKY). Même dans les ovaires de nouveau-nés, NAGEL (6), LEBEDINSKY (26), HOELZL (32) et DE SINÉTY (18) ont trouvé maintes fois de semblables follicules, de sorte qu'il ne peut être question d'un repos absolu de l'organe, quoique le processus évolutif puisse être moins actif [1]). Ces observations sont d'accord avec les faits constatés par WALDEYER (24), qui dit avoir trouvé dans les ovaires de jeunes enfants des membranes homogènes, brillantes, avec un contenu granulo-fibreux et qu'il considère comme des restes de follicules atrésiques (p. 267).

Dans ces derniers temps presque tous les observateurs ont été d'accord pour admettre que non seulement l'involution du follicule atrésique se rencontre depuis l'enfance jusqu'après l'âge critique, mais qu'il faut la considérer comme un fait physiologique constant.

Cependant parmi tous ces convaincus, P. MÜLLER reste incrédule comme Thomas; dans son „Sammelwerk der Geburtshülfe", il mentionne l'atrésie du follicule avec un?

HOELZL (32) trouve que l'on a tort de qualifier ce processus de „physiologique". Il pense que l'on doit considérer comme la cause de l'atrophie du follicule, qui dans des circonstances favorables aurait pû arriver à maturité, des troubles de nutrition locaux ou généraux, qui ne déterminent pourtant pas de phénomènes cliniques constatables, ni même de modifications anatomiques.

Mais du moment que, grâce aux rapports anatomiques de l'ovaire, ces troubles de nutrition se manifestent toujours et doivent se manifester, ils tombent à mon avis, dans le domaine des phénomènes vitaux normaux. C'est précisément parce que tant de follicules s'atrophient physiologiquement que la nature, dont la tendance la plus puissante est la conservation de l'espèce, produit une telle surabondance d'ovules.

Nombreuses sont les transformations qui peuvent se produire

---

1) KÖLLIKER (Gewebelehre 1867) a trouvé, déjà pendant les derniers mois de la vie foetale, des follicules complètement développés avec ovules mûrs.

dans les follicules non rompus; mais toutes conduisent au même résultat final: à sa disparition [1]).

Il n'est pas à désirer, à mon avis, que l'on donne au follicule en voie d'oblitération le nom *faux corps jaune* (corpus luteum spurium), comme l'a proposé BEIGEL (27). Lorsqu'un nom, auquel chacun rattache une notion déterminée, est appliqué à un autre état déjà connu, cela doit nécessairement amener une confusion.

GROHE (9) et DE COSTE sont les premiers qui aient donné quelque indication concernant la disparition du follicule ovarien. Lorsqu'un follicule *mûr* ne se rompt pas, le liquor folliculi, d'après eux, se résorbe, la membrane granuleuse subit la dégénérescence graisseuse, le follicule se rapetisse et, finalement, ses parois s'affaissent, se fusionnent et il se forme une cicatrice.

Déjà GROHE parle d'un phénomène qui, diversement interprété, est resté un sujet de discussion dans la bibliographie. Il remarqua que parfois, dans la forme d'involution décrite, il se développe dans la paroi du follicule une épaisse membrane vitreuse qui, par sa transparence homogène contraste fortement avec son entourage (p. 275). Dans ce cas aussi les parois du follicule s'affaissent et se fusionnent, mais la membrane transparente, qui persiste très longtemps, se retrouve dans la cicatrice.

Dans les follicules *plus petits* et même dans *les plus petits*, où il ne s'est pas encore formé de liquor folliculi, il se produit de même, dans l'ovule et dans les cellules épithéliales, un gonflement granuleux et une dégénérescence graisseuse. L'ovule présente un aspect finement granuleux; on distingue à peine la vésicule germinative; les noyaux des cellules épithéliales disséminées irrégulièrement disparaissent et, finalement, il reste dans le stroma de l'ovaire, richement vascularisé, une cavité remplie de détritus finement granuleux et de gouttelettes de graisse; cette cavité se rapetisse et disparait.

Les résultats obtenus par SLAVJANSKY (1) ne concordent qu'en partie avec ce que nous venons de dire. Cet auteur admet aussi pour *les follicules mûrs et les follicules plus petits, pour autant qu'ils possèdent déjà une thèque interne*, que le tout premier début consiste en une dégénérescence graisseuse étendue de la membrane granuleuse.

Mais, d'après SLAVJANSKY, les cellules de la thèque interne subissent aussi, à ce stade, une dégénérescence graisseuse. D'après HIS (12) il existe déjà physiologiquement une grande quantité de petites gouttelettes de graisse dans les cellules de la thèque interne, sans que pour celà la vitalité de ces cellules semble diminuée. SLAVJANSKY admet ensuite que conjointement avec la dégénérescence de la membrane granuleuse et de l'ovule, les

---

1) Ce résultat n'est pourtant pas toujours atteint (v. p. 274).

gouttelettes de graisse augmentent en dimensions et en nombre dans les cellules de la thèque; les limites de ces cellules disparaissent et elles se désintègrent en détritus.

J'ajouterai immédiatement que cette opinion de SLAVJANSKY n'est confirmée par aucun des autres observateurs.

SLAVJANSKY admet aussi ensuite un stade de rétraction. Le follicule s'aplatit [1]); l'ovule perd sa forme sphérique et la zone pellucide se plisse. Pour le cours ultérieur de l'involution, SLAVJANSKY et avec lui tous les autres auteurs ne partagent pas la manière de voir de GROHE. Tandis que ce dernier admet simplement que les parois du follicule s'affaissent et se soudent, de telle sorte que le tout constituerait un processus régressif certain, les autres auteurs reconnaissent un stade d'accroissement exagéré.

SLAVJANSKY voit apparaître de petites cellules arrondies et ovalaires qui, pénétrant entre la membrane propre (p. 271), bien conservée, et la membrane granuleuse, finement granulée, atteignent la cavité du follicule et s'y transforment en cellules fusiformes et en cellules étoilées qui s'anastomosent les unes avec les autres. Entre ces cellules se trouve une quantité relativement grande d'une substance intercellulaire, homogène, transparente, de sorte que cet ensemble en impose pour du tissu conjonctif muqueux. Cette masse remplit toute la cavité du follicule, qui s'est en quelque sorte affaissée et elle ne laisse qu'au centre ou quelque part à la périphérie un espace pour l'ovule en voie de rétraction. Ce tissu est relativement riche en cellules, en comparaison au tissu analogue, qui existe dans les follicules qui ont expulsé leur ovule (DE SINÉTY (17)).

A ce stade, dit SLAVJANSKY, la membrane propre se présente toujours à la coupe sous la forme d'un anneau fermé, épais et homogène. Je reviendrai plus loin sur cette membrane propre (p. 271); mais je désire dire dès maintenant que SCHOTTLAENDER, HOELZL, BENCKISER, SCHULIN et autres prétendent que son existence n'est pas constante lorsque l'involution s'accomplit normalement.

Ensuite il se produit des modifications dans la thèque interne. Elle s'épaissit en dedans en formant de nombreuses saillies papilliformes; cela est dû à ce que, au lieu d'être constituée par des cellules disséminées, elle consiste maintenant en de nombreux éléments cellulaires arrondis, polymorphes, très écartés les uns des autres, entre lesquels se trouve du tissu conjonctif à fins faisceaux de fibrilles et de nombreux vaisseaux. Cette prolifération cellulaire a été vérifiée par les auteurs qui se sont occupés plus récemment de la question; toutefois ils n'admettent pas la

---

1) Cette rétraction du follicule n'a parfois pas lieu, d'après SCHULIN (29); on trouve alors des follicules sphériques sans membrane granuleuse. SCHULIN cherche la cause dans une pression intrafolliculaire exagérée, qui en même temps pourrait constituer une circonstance prédisposant à une dégénérescence kystique consécutive.

dégénérescence qui précéderait cette prolifération (p. 263); mais ils font dériver des éléments préexistants les cellules de la thèque néoformées.

Cette prolifération de la thèque interne est bientôt suivi d'une métamorphose fibrillaire qui se développe de la périphérie vers le centre, d'après SCHULIN (29); du centre vers la périphérie, d'après SCHOTTLAENDER (8). Les cellules épithélioides néoformées s'écartent les unes des autres et des fibrilles apparaissent à leur place.

A ce stade, dit SLAVJANSKY, la continuité de la membrane propre est interrompue et l'on ne voit plus que des faisceaux clairs et en forme de stries, là où se trouvait primitivement la limite entre la paroi du follicule et son contenu [1]).

En même temps le tissu muqueux jeune qui occupe le centre du follicule s'est transformé en tissu conjonctif fibrillaire, de telle sorte qu'il devient difficile de distinguer les limites des diverses couches.

La cicatrice ainsi formée porte le nom de *corps fibreux* (corpus fibrosum); ce corps fibreux, ou bien se transforme directement en tissu ovarien normal, ou bien plutôt il se transforme en *corps blanc* (corpus albicans). Le tissu cicatriciel, qui d'abord est riche en cellules et plus tard n'en contient que peu, se gonfle alors par dégénérescence colloide-hyaline. Ces corps blancs, homogènes, brillants, hyalins(?) ainsi formés se résorbent plus tard et sont remplacés par du tissu ovarien normal.

Il se pourrait, dit SCHOTTLAENDER (7) que cette dégénérescence hyaline (?) fût une transformation destinée à rendre la résorption plus facile; selon moi la nature hyaline des corps blancs serait alors fort douteuse.

Pendant la métamorphose fibrillaire du follicule, de nombreux vaisseaux sanguins sont séparés du restant du système circulatoire par le tissu conjonctif cicatriciel néoformé. Le sang qu'ils renferment produit, selon WAGENER (52) et SCHULIN (29) une pigmentation des corps blancs, que l'on a si fréquemment observée, et qui leur vaut alors les noms de *corps rouges* ou de *corps noirs* (corpora rubra s. nigra). Tantôt une petite partie seulement du corps noir est pigmentée, tantôt le corps l'est tout entier, mais cela ne se présente que rarement (SCHULIN).

Longtemps encore après que ce processus est terminé, on peut reconnaître l'endroit où siégeait le follicule disparu et ce n'est que très lentement que le tissu cicatriciel se transforme en stroma ovarien normal.

Cette transformation, d'après HOELZL, s'accomplit de la manière suivante: le stroma en voie de prolifération fournit des éléments cellulaires jeunes, des fibroblastes, qui se distinguent des fibroblastes que l'on rencontre dans tout autre tissu cicatriciel en ce qu'ils

---

1) V. p. 295 pour ce qui concerne la signification de cette disposition.

empêchent, déjà de bonne heure, la formation de substance intercellulaire fibrillaire; il se forme donc un tissu à larges mailles, qui ne se rétracte pas.

Cette manière de voir, confirmée par NAGEL (6), est combattue par SCHOTTLAENDER, qui admet que la cicatrice du follicule se rétracte.

Dans les petits follicules, dans lesquels il ne s'est pas encore différencié de thèque interne aux dépens de la paroi (SCHOTTLAENDER (7)), le contenu dégénère de la même manière que cela se passe, d'après SLAVJANSKY, dans les follicules plus volumineux; mais la cavité du follicule est comblée par un tissu de prolifération uniforme, dépourvu de formations papillaires, comme on devait d'ailleurs le supposer a priori, en raison de l'absence de la thèque interne. Ce tissu de prolifération qui apparait ici présente, comme nous le verrons plus tard, la même texture et la même origine que le tissu central, à cellules étoilées, des follicules mûrs en voie d'oblitération (NAGEL, HOELZL). Finalement, il se forme ici aussi un corps fibreux qui disparaît après un temps plus ou moins long.

SCHOTTLAENDER, SLAVJANSKY, GROHE, NAGEL et autres n'ont jamais trouvé d'hémorrhagie ou de pigment sanguin qui en dérive, ni dans les grands ni dans les petits follicules lorsque l'involution s'accomplissait normalement. Le pigment sanguin, qui de temps à autre existe dans les corps noirs, a une autre signification, d'après ces auteurs.

Telle est, dans ses grandes lignes, la marche de l'involution normale du follicule atrésique. Avant de passer à l'examen des diverses circonstances qui peuvent exercer une influence sur la marche et sur le résultat définitif de l'involution, je crois que c'est ici qu'il convient de discuter d'une façon plus détaillée, quelquesunes des phases de ce processus.

Nous avons vu que l'involution est la conséquence de deux processus très intimement liés: 1°) un *processus régressif* comprenant la disparition de l'ovule, de l'épithélium et du liquor folliculi; 2°) un *processus progressif* comprenant la formation consécutive du tissu central et la prolifération de la thèque interne.

Pour nous en tenir tout d'abord au processus régressif, nous allons examiner comment et sous quelle forme l'ovule et l'épithélium du follicule disparaissent.

Le *noyau* de l'ovule ainsi que les *noyaux* des cellules épithéliales disparaissent, soit par *chromatolyse* (FLEMMING), soit par *atrophie simple*.

On appelle aujourd'hui chromatolyse un processus, par lequel la chromatine du noyau, transformée et ramassée en grumeaux, pendant que la membrane nucléaire persiste longtemps ou disparaît rapidement, se résout en grains et se dissout lentement ou rapidement dans le liquide, qui est fourni par le protoplasme environnant avec ou sans transsudation vasculaire.

Dans l'atrophie simple, la chromatine du noyau ne subit pas de modifications. Le réseau nucléaire pâlit et disparait sans changer de forme ni de place; la membrane nucléaire et la forme du noyau se maintiennent longtemps, mais on finit par ne plus distinguer la moindre trace ni de l'une ni de l'autre.

Le *protoplasme* de l'ovule et des cellules épithéliales disparaît, soit par *dégénérescence graisseuse*, soit par la soi-disant *dégénérescence albumineuse.*

Dans la dégénérescence albumineuse, qui apparaît de même dans les cellules épithéliales lors de la formation du liquor folliculi, il se montre dans le protoplasme des granulations, que l'on ne peut analyser mais qui se distinguent bien des granulations graisseuses et qui donnent au corps de la cellule un aspect foncé. Dans la suite le protoplasme devient plus clair, les limites de la cellule disparaissent et le protoplasme lui même disparait (SCHOTTLAENDER).

Quelle que soit la façon dont le protoplasme s'atrophie, le résultat final du processus est toujours sa *destruction.*

Cette destruction affecte parfois dans l'ovule un caractère particulier, que SLAVJANSKY appelle une dégénérescence hyaline, tandis que SCHOTTLAENDER la considère plutôt comme une nécrose par coagulation, avec formation de substance fibrino-hyaline.

C'est probablement ce même processus, dont WALDEYER (24) et LUSCHKA (40) ont trouvé le terme final sous la forme de nombreux corps homogènes, hyalins, dans des ovaires d'enfants, où les ovules disparaissent en si grand nombre.

On rencontre dans des follicules en voie d'involution atrésique toutes les combinaisons possibles des diverses formes de dégénérescence du noyau avec les diverses formes de dégénérescence du protoplasme.

SCHULIN indique, comme premier début de la dégénérescence de l'ovule, la *plasmolyse:* le vitellus se rétracte de telle sorte qu'il se forme des vacuoles entre la zone pellucide et le vitellus. En même temps la zone pellucide dégénère en une masse hyaline, parfois dans sa totalité, parfois après avoir été dilacérée par des cellules épithéliales immigrées (SCHOTTLAENDER (8)).

Sur ces entrefaites, l'ovule a perdu son enveloppe de cellules granuleuses, de sorte qu'il se trouve à nu dans le liquor folliculi.

Peu de temps après, la vésicule germinative disparait, le plus souvent par chromatolyse, tandis que le protoplasme de l'ovule disparait ordinairement par dégénérescence graisseuse.

LOTHROP et SCHOTTLAENDER ont trouvé, dans le protoplasme d'ovules en voie de dégénérescence, des masses granuleuses qu'ils considèrent comme des dérivés de cellules. Ils ne se prononcent cependant pas sur la question de savoir si ces débris de cellules contenus dans l'ovule doivent être considérés comme des produits d'une dégénérescence, ou bien comme des matériaux nutritifs pour l'ovule. D'ailleurs ces deux auteurs ne sont pas du même

avis sur la nature de ces cellules: tandis que LOTHROP les considère comme des leucocytes, SCHOTTLAENDER les tient pour des cellules épithéliales.

On ne peut douter plus longtemps, dit-il, qu'en réalité des cellules épithéliales, condamnées à disparaitre rapidement, ne pénètrent dans le vitellus d'ovules atrésiques.

SCHULIN (29) se rallie à cette manière de voir. A un stade avancé de la disparition de l'ovule, dit-il, des cellules granuleuses traversent la zone pellucide et pénètrent dans le vitellus.

PFLÜGER (47), qui le premier observa ce phénomène, le compare à des clous qui seraient enfoncés, attendu que parfois une partie de la cellule granuleuse est située en dehors de l'ovule, tandis qu'une autre partie se trouve engagée à son intérieur. Comme SCHULIN, VON BRUNN (30) et PFLÜGER considèrent ces phénomènes comme de nature régressive. Enfin, disons encore que parfois, dans des ovules très jeunes, dont le noyau est absolument intact, on peut observer des gouttelettes qui se colorent en noir par l'acide osmique. On ne sait pas encore s'il faut, avec NAGEL (6), considérer ces gouttelettes comme du deutoplasme ou, avec GOTTSCHALK, comme des gouttelettes de graisse résultant d'une dégénérescence, ou, avec SCHOTTLAENDER (37) comme des gouttelettes de graisse déposées dans le protoplasme mais ne provenant pas d'une dégénérescence.

Lors de la dégénérescence de l'épithélium granuleux, il apparait surtout une atrophie chromatolytique du noyau, associée à une dégénérescence graisseuse du protoplasme. *Comme les cellules épithéliales se détruisent physiologiquement lors de la formation du liquor folliculi, on ne peut admettre que l'involution du follicule repose sur des phénomènes de dégénérescence de l'épithélium folliculaire. Le criterium principal qui indique le début de l'involution est l'état dans lequel se trouve l'ovule* (SCHOTTLAENDER).

En ce qui concerne la partie progressive de l'involution du follicule, je ne puis être aussi bref; les faits, il est vrai, sont bien établis, mais on n'a pas encore dit le dernier mot sur leur interprétation. C'est ainsi que, depuis plus de 30 ans, on discute sur l'origine de la grande masse de cellules néoformées qui interviennent dans la constitution de l'épaisse thèque interne proliférante et pourvue de nombreuses saillies.

Dès le début il règna deux théories principales: l'une fut défendue par WAGENER (52), BISCHOFF, PFLÜGER (47) FUNKE et ZWICKY, *qui dérivaient de la membrane granuleuse tout le processus de prolifération de la paroi du follicule.* L'autre théorie était défendue par VON BAER, DE COSTE, HIS et KÖLLIKER, qui pensaient que *c'est la thèque interne qui prolifère.* La manière de voir de VALENTIN (48), PATERSON et HENLE, d'après laquelle le tissu néoformé résulterait de l'organisation du contenu du follicule, ne tarda pas à être abandonnée. Une opinion intermédiaire entre les deux premières manières de voir que nous avons

signalées, fut soutenue par LUSCHKA (40), SCHROEN (41) et WALDEYER (24), qui faisaient intervenir dans le processus de prolifération *à la fois la membrane granuleuse et la thèque interne*, la membrane granuleuse recevant ses vaisseaux de la thèque interne. WALDEYER décrivit alors aussi les cellules de la thèque néoformées comme des cellules épithéliales. SCHULIN se rallia à la manière de voir de WALDEYER. Les cellules de la membrane granuleuse, dit-il, gonflent, forment de la lutéine qu'elles déposent dans leur protoplasme et deviennent ainsi des „cellules à lutéine". Ensuite, la membrane granuleuse, primitivement dépourvue de vaisseaux, se trouve parcourue par des vaisseaux provenant de la thèque interne, dont les cellules, qui déjà auparavant possédaient un caractère plus embryonnaire, gonflent à leur tour et finissent par être complètement semblables aux cellules à lutéine. C'est ainsi que toute limite entre la membrane granuleuse et la thèque interne disparaît. Plus tard, en 1877, DE SINÉTY distingua deux couches: une couche interne, qui remplit la cavité du follicule et qui „est un vrai tissu cicatriciel de nouvelle formation, pauvre en éléments cellulaires" et une couche externe de „granulations jaunâtres libres", qui naît par hyperplasie périfolliculaire et hypertrophie des éléments de la thèque interne. Aujourd'hui NAGEL, GEGENBAUR, BENCKISER, SLAVJANSKY et SCHOTTLAENDER sont d'accord pour admettre que les éléments épithélioides néoformés de la thèque interne proviennent de cette dernière. SCHOTTLAENDER dit que la ressemblance si frappante qu'il a constatée entre les deux espèces d'éléments démontre que les cellules de la thèque, à un stade déterminé, ressemblent tellement aux cellules qui se forment plus tard que l'on ne peut songer à admettre une intervention directe de leucocytes ou de cellules épithéliales. Il trouve, il est vrai, de nombreux leucocytes dans la thèque en voie de prolifération, mais il leur attribue un autre rôle (p. 270).

Mais avec ce phénomène, le processus progressif du follicule n'est pas terminé, ainsi que nous l'avons vu. Les limites régulières des cellules de la thèque disparaissent et une couche de tissu de néoformation bourgeonne, tantôt d'un côté, tantôt partout, dans la cavité du follicule.

D'où provient ce tissu néoformé? A ce sujet trois théories ont été émises: 1°) *ce tissu proviendrait de la thèque interne;* 2°) *il proviendrait de leucocytes;* 3°) *il proviendrait de l'endothélium de la membrane propre.*

C'est BUBNOW (Centralblatt für Gynaecol. 1868) qui est le fondateur de la théorie de l'origine leucocytaire. Se basant sur des recherches faites à l'aide du vermillon, un réactif(?) des corpuscules blancs du sang, il émit l'hypothèse que l'organisation des thrombus serait accomplie par les leucocytes qui, émigrant à travers la paroi des vasa vasorum, pénétreraient dans le thrombus et s'y métamorphoseraient en cellules jeunes de tissu conjonctif.

SLAVJANSKY pense que c'est pe cette façon que la cavité du follicule s'organiserait. Ici aussi des leucocytes pénétreraient à travers la membrane propre et se transformeraient en tissu conjonctif.

Depuis la publication de BAUMGARTEN (Ueber die sogenannte Organisation der Thromben. *Centralblatt für die medic. Wissenschaft* 1876), qui démontra à l'évidence que ce ne sont pas les leucocytes, mais les cellules endothéliales de la paroi vasculaire, qui fournissent le tissu conjonctif jeune pour l'organisation des thrombus, cette opinion de SLAVJANSKY a perdu beaucoup de sa vraisemblance. En même temps l'objection, qu'il fait contre la formation du tissu conjonctif central aux dépens des cellules de la thèque interne [1]), peut être faite, avec autant de droit, contre sa théorie de l'origine leucocytaire de ce tissu. SCHULIN attribue aussi aux leucocytes la paternité du tissu conjonctif jeune central; mais SCHULIN admet en même temps que les cellules granuleuses y interviendraient, après s'être transformées en leucocytes.

SCHOTTLAENDER croit pouvoir manifestement conclure, de ses préparations, à l'origine de ce tissu aux dépens de la thèque interne (WAGENER, à ce point de vue, se rallie à sa manière de voir); mais en même temps il croit que les leucocytes jouent un certain rôle dans l'atrésie des *grands* follicules. Il a vu notamment des follicules, dans lesquels au sein du liquor folliculi coagulé, il se trouvait, outre des restes épithéliaux, des noyaux de forme spéciale. Ces noyaux, les uns libres, les autres entourés de cellules épithéliales ayant subi la dégénérescence graisseuse, appartiennent, selon SCHOTTLAENDER, à des leucocytes, quî probablement interviennent pour enlever les restes de cellules et les détritus. HOELZL a aussi observé des leucocytes dans la paroi et dans la cavité de follicules en voie d'oblitération; mais il ne leur attribue pas plus d'importance que l'on n'en attribue à leur présence dans tout processus de granulation.

Lorsque SCHOTTLAENDER parle d'une thèque interne, il se rallie à ceux qui distinguent deux couches à la paroi du follicule.

La plupart des histologistes (VON BAER, HENLE, ZIEGLER, NAGEL etc.) distinguent à la paroi des très grands follicules, une couche interne, molle, à grandes cellules, riche en vaisseaux et une couche externe, plus dense, plus fibrillaire, contenant moins de vaisseaux, mais des vaisseaux plus volumineux.

WALDEYER et, plus récemment, HOELZL n'admettent qu'une paroi *unique* au follicule. En réalité on ne trouve pas de limite histologique nette dans cette couche de tissu qui change insen-

---

1) SLAVJANSKY soutient qu'il serait impossible aux cellules de la thèque de traverser la membrane propre. En admettant que cette membrane possède la texture que SLAVJANSKY lui attribue, il serait certainement aussi impossible aux leucocytes de la traverser que de traverser la membrane de DESCEMET, car l'une et l'autre, d'après SLAVJANSKY, présenteraient la même texture.

siblement de structure. Ce passage insensible du tissu fibrillaire superficiel vers le revêtement interne, à grandes cellules, ne nous étonne pas, lorsque nous nous rappelons l'origine de la thèque interne. Cette dernière dérive son origine d'une couche de tissu conjonctif qui, à un stade reculé du développement du follicule, se différencie en thèque interne et en ce qui plus tard persistera comme thèque externe.

Il nous reste encore à examiner la troisième opinion que l'on a émise sur l'origine du tissu cicatriciel central du follicule, c'est-à-dire sa formation aux dépens de l'endothélium de la membrane propre. Cette théorie est défendue par BEULIN (31).

Je pense qu'avant de faire connaître les arguments qu'il invoque, il est bon de parler brièvement de la membrane propre.

La membrane propre fut pour la première fois décrite par KÖLLIKER (39) comme une mince membrane basale sans structure, fortement réfringente, interposée entre l'épithélium folliculaire et la thèque interne, cette membrane correspondant à la membrane basale qui existe dans les glandes. FREY, dans son „Histologie und Histochemie" parle aussi d'une membrane propre caractéristique, mince et sans structure, qu'il trouve souvent dans les follicules jeunes et rarement, au contraire, dans les follicules anciens. De même GERLACH parle de cette membrane, qu'il parvint à mettre nettement en évidence en traitant par la soude en solution. KLOB (44) a aussi observé de temps à autre cette membrane; mais il la considéra comme le produit d'une inflammation, qui aboutit à la différenciation d'une substance fibrineuse sur la face interne de la paroi du follicule. KRAUSE (37) et HENLE (38) nient énergiquement l'existence de cette membrane et WALDEYER ne l'a rencontrée que rarement.

En 1870, SLAVJANSKY (1) donna une description plus détaillée de cette membrane. Déjà à un stade jeune du follicule primordial, lorsque l'épithélium ne forme pas encore un anneau fermé, il constate l'existence, entre cet épithélium et le stroma de l'ovaire, d'une ligne brillante, annulaire, sans structure, semblable à celle qui existe dans les glandes acineuses.

Pendant que le follicule s'accroît, cette membrane s'épaissit et, finalement, elle constitue une zone distincte, interposée entre la membrane granuleuse et la thèque interne.

A l'aide du traitement par le nitrate d'argent, SLAVJANSKY croit pouvoir affirmer — et en cela il est confirmé par BEULIN (31), CORNIL et RANVIER (49) — que cette membrane, que la plupart des observateurs considèrent comme étant sans structure, constitue, en réalité, une couche endothéliale complète.

Il estime que c'est vraisemblable d'ailleurs, parce que l'on constate souvent la nature endothéliale des membranes basales. C'est ainsi que SCHWALBE a démontré la nature endothéliale de la membrane propre des glandes de la muqueuse du duodénum. LEOPOLD a constaté le même fait pour ce qui regarde les glandes

utérines et DEBOVE (Archives de physiol. 1874) prétend que toutes les membranes homogènes sous-jacentes aux épithéliums sont des formations endothéliales.

Cette membrane propre ou, du moins, cette membrane endothéliale intervient, d'après BEULIN, dans l'oblitération de la cavité du follicule, de telle sorte que ce processus correspondrait à ce qui se passe lors de l'oblitération des petits vaisseaux. Il estime, comme SLAVJANSKY, qu'il est invraisemblable que la thèque interne, qui à ce stade de l'involution a subi la dégénérescence graisseuse, entrerait en activité et il croit même, qu'en admettant qu'il en fût ainsi, la membrane propre, parfaitement continue et fortement épaissie, constituerait une barrière infranchissable au tissu de la thèque en voie de prolifération.

Mais on peut faire beaucoup d'objections à cette manière de voir. D'abord, la dégénérescence graisseuse de la thèque interne, que BEULIN admet en s'appuyant sur SLAVJANSKY (car la conclusion théorique que déduit BEULIN ne repose sur aucune observation), est niée par SCHOTTLAENDER, SCHULIN et la plupart des autres auteurs. En outre, SCHOTTLAENDER, dans sa publication (7) signale bien de temps à autre l'existence d'une membrane transparente entre la membrane granuleuse et la thèque interne, dans des follicules en voie d'involution; mais il ne lui reconnait pas le caractère d'un endothélium. Cette membrane, dit-il, n'existe pas d'une façon constante — ce que confirment SCHULIN et HOELZL —; elle offre souvent des dimensions très variables non seulement dans des follicules de même taille d'un même ovaire, mais encore en les différents points de son étendue dans le même follicule et elle apparait à des époques très variables du développement dans les divers follicules. Ajoutons qu'à l'intérieur de cette zone claire, on voit par ci par là quelques noyaux, absolument identiques aux noyaux des cellules de la thèque interne, ce qui fait qu'alors la soi-disant membrane propre semble plutôt constituer la couche la plus interne de la thèque interne, dont le tissu s'est gonflé et a pris un aspect hyalin, à la suite de la disparition des cellules. Les noyaux qui se trouvent dans la membrane propre ne sont donc pas des noyaux de cellules endothéliales, comme le pense SLAVJANSKY, mais les noyaux persistants de cellules de la thèque ayant subi la dégénérescence hyaline. BENCKISER (14) et NAGEL (6) se rallient à cette manière de voir.

HOELZL estime que la membrane délimitante homogène, qui existe souvent dans le follicule en voie d'oblitération, n'est pas identique à la membrane basale ou membrane propre de SLAVJANSKY dont l'existence est vivement contestée et qu'il tient, en outre, pour une formation *inconstante*, qui n'existe que dans des *circonstances pathologiques*. Dans ces circonstances, il attribue aussi, avec SCHOTTLAENDER, à ces membranes une structure hyaline. HOELZL prend donc une position intermédiaire entre

SLAVJANSKY-BEULIN, qui considèrent les membranes homogènes, à tout stade de la vie du follicule, comme identiques et comme des formations endothéliales et SCHOTTLAENDER, d'autre part, qui considère ces membranes comme constituant toujours un produit de dégénérescence.

HOELZL fait ensuite remarquer que c'est précisément dans l'ovaire de femmes atteintes d'aménorrhée que SLAVJANSKY à trouvé d'une façon constante cette membrane, sous la forme d'un épaisse couche continue. Or, ici des dispositions anormales peuvent exister. Les troubles de nutrition de l'organisme, qui déterminent l'aménorrhée, peuvent en même temps déterminer une altération dans la marche de l'involution.

De cet ensemble d'observations et aussi de la description qu'a donnée PATENKO (13) de l'involution chez des personnes âgées (v. p. 276), où cette membrane joue précisément un rôle, il résulte qu'en raison de sa structure hyaline, on doit la considérer, dans l'involution, comme une formation anormale en rapport avec une nutrition défectueuse.

Mais alors la théorie de BEULIN s'écroule aussi, non seulement parce qu'on ne peut attribuer à la membrane propre un caractère endothélial (SCHOTTLAENDER, BENCKISER, NAGEL et HOELZL), mais surtout parce qu'elle fait défaut, en tant que couche épaisse et continue telle que l'a décrite SLAVJANSKY, dans l'involution physiologique et ne s'y montre que de temps à autre, sous la forme de segments discontinus de substance hyaline. Il ne peut donc alors non plus être question d'une barrière opposée aux tissus envahissants et les jeunes cellules du tissu conjonctif peuvent librement et sans obstacle pénétrer de la thèque folliculaire entre ces segments hyalins peu nombreux, pour gagner la cavité du follicule.

Nous en avons fini avec ce que l'on sait relativement à la marche de l'involution normale du follicule, telle qu'elle se présente dans la grande majorité des cas.

Dans certains cas cependant, le processus involutif s'écarte du processus normal, soit dans sa marche, soit dans son résultat. La cavité du follicule en voie d'oblitération n'est pas toujours comblée par la thèque en prolifération et par le tissu central formé de cellules étoilées et d'une substance gélatinateuse interstitielle.

Dans les *petits* follicules le tissu central fait défaut et la cavité est comblée par la thèque interne qui prolifère, sous forme de papilles, vers son intérieur.

Par *petits* follicules il faut comprendre ici de *petits follicules mûrs ou presque mûrs* et non pas de *jeunes* follicules, chez lesquels, au contraire, l'oblitération se fait précisément aux dépens de la thèque du follicule non encore différenciée, de telle sorte

qu'alors toute la cavité est remplie par du tissu conjonctif gélatineux.

Dans les *follicules très grands* (et la taille d'un follicule normal est, d'après LEOPOLD (14), très variable et peut atteindre même un diamètre de 2,6 cm.), il arrive souvent que ni les larges plis de la thèque interne hypertrophique et hyperplasique, qui proéminent dans la cavité du follicule, ni le tissu central à cellules étoilées ne parviennent à remplir la cavité du follicule; dans ce cas la cicatrisation devient incomplète et il en résulte la formation de *kystes dépourvus d'épithélium*, qui peuvent encore s'accoître par accumulation de liquide dans leur cavité.

La paroi de ces kystes, tapissée à sa face interne par les restes de la thèque, peut proliférer et il se forme alors des *kystes uniloculaires de l'ovaire*. Mais ces derniers sont toujours *dépourvus d'épithélium*, même lorsqu'ils atteignent le volume d'une tête d'homme.

D'après NAGEL (5), jamais des kystes revêtus d'épithélium ne se formeraient aux dépens du follicule de DE GRAAF. On trouve bien, il est vrai, dans l'ovaire des follicules volumineux, même très volumineux, tapissés par un épithélium; mais ils doivent être considérés comme des follicules *normaux*, dont les dimensions varient entre des limites très étendues.

A la moindre affection pathologique, le follicule de DE GRAAF réagit en perdant sa membrane granuleuse et par l'oblitération des capillaires de sa thèque; il en résulte que le volume d'un follicule de DE GRAAF tapissé par un épithélium ne saurait jamais dépasser les limites d'un follicule normal, attendu que le liquor folliculi est produit par la membrane granuleuse et par les capillaires de la thèque.

On doit donc supprimer de la série des altérations pathologiques l'expression d'hydropisie du follicule, à moins que l'on ne veuille simplement désigner par là de grands follicules normaux.

Il y a peu de temps STEFFECK (46) a émis l'idée que, dans l'involution du follicule ovarien avec formation cystique, l'épithélium folliculaire dégénéré pourrait être remplacé par un épithélium cylindrique élevé. Il en résulterait alors qu'il pourrait se former de vrais kystes épithéliaux aux dépens de follicules en voie d'oblitération.

Indépendamment du volume du follicule, l'état du stroma peut aussi exercer une influence sur le processus involutif. Comme l'ovaire est très richement vascularisé et doit l'être d'ailleurs à cause de l'énergie qu'il doit développer pour permettre la maturation d'ovules nombreux et la régénération de grandes pertes de tissu, on peut facilement comprendre que des influences pathologiques, telles qu'une inflammation, une hémorrhagie, un traumatisme etc., peuvent exercer une grande influence sur les éléments spécifiques, lorsqu'il se produit des troubles de la nutrition permanents ou passagers. Si donc le contenu d'un follicule de DE GRAAF se détruit à la suite de l'un ou l'autre trouble de

nutrition capable de déterminer une dégénérescence, la thèque qui se trouve soumise à l'influence de ce même trouble n'est pas en état de combler la perte de substance en formant du tissu de granulation; alors il se forme de nouveau des kystes dépourvus d'épithélium, qui constituent la preuve macroscopique de cette hyperplasie imparfaite.

Et si encore finalement les cavités des follicules se comblent, dans ce cas, la persistance de corps fibreux et de corps blancs nombreux témoignera de l'insuffisance du pouvoir de résorption et de régénération.

A deux reprises différentes déjà j'ai parlé d'une formation de kystes dépourvus d'épithélium et il me reste encore à signaler quelles sont les modifications qui se produisent alors. Au début ces kystes, immédiatement délimités par la thèque du follicule, sont remplis d'un liquide clair ou trouble et la thèque émet dans la cavité de petits bourgeons qui témoignent d'un effort impuissant à l'oblitération de cette cavité. Cette impuissance formatrice de la thèque se manifeste en outre, histologiquement, par le petit nombre de vaisseaux et de cellules riches en protoplasme qu'elle contient ainsi que par la prédominance du tissu conjonctif fibrillaire.

Après quelque temps la nature fibrillaire de la substance intercellulaire disparait et fait place à une masse homogène caractéristique. Ainsi se forme autour du contenu du kyste une enveloppe homogène, hyaline.

Plus tard encore, comme c'est habituellement le cas pour les formations hyalines, il se forme, par déchirure, des plaques hyalines, qui montrent encore qu'elles ne sont que des segments d'une capsule précédemment complète.

L'organisme tentera toujours de reprendre son rôle et de vider ces kystes. Pour celà, ou bien l'enveloppe homogène des kystes peut être traversée par le tissu ovarien jeune ou bien cette enveloppe s'épaissit, se déprime et se plisse de telle sorte qu'elle finit par constituer un noyau hyalin, qui se trouve comprimé par le tissu de granulation envahisseur. (HOELZL, NAGEL).

Nous ne pouvons nous étonner que ces altérations soient surtout fréquentes chez les femmes âgées, étant donné qu'avec l'âge, la nutrition des tissus, l'activité des échanges matériels qui débarrassent l'organisme des éléments anciens et, enfin, l'énergie formatrice qui en produit de nouveaux, toutes ces fonctions diminuent.

KISCH (28) fait observer qu'à partir de l'âge critique il se fait un développement de plus en plus considérable du tissu conjonctif du stroma, en même temps qu'une métamorphose régressive des follicules de DE GRAAF. Cette hyperplasie du tissu conjonctif s'accomplit de la périphérie vers le centre de l'ovaire et entrave les formations épithéliales. Il est certain que cette sclérose, ainsi que l'absence de congestion menstruelle, doit empêcher l'involution des follicules de s'accomplir complètement.

PATENKO (13) a décrit une forme d'involution, qu'il a principalement observée chez des femmes âgées et qu'il appelle „la sclérose du follicule".

Cette forme d'involution se présente dans des follicules petits ou grands, mûrs et rompus. La membrane propre, fortement épaissie et fermée par sclérose, se plisse en se rétractant, en même temps que les éléments spécifiques disparaissent. La thèque interne prolifère et, lorsqu'elle n'existe pas, c'est la thèque non différenciée encore qui fournit du tissu conjonctif jeune. Sous la pression exercée par ce tissu, qui ne peut se frayer un passage à travers la membrane propre, les plis formés par la membrane propre affaissée se rapprochent et finalement la membrane propre se trouve ramassée en un noyau, de forme étoilée, homogène et brillant, entouré par le tissu cicatriciel fibrillaire (corps fibreux).

Il y a donc entre ce mode d'involution et le mode normal une différence frappante. Tandis que dans l'involution normale la soi-disant membrane propre n'existe pas ou bien existe sous la forme de petits bandes disséminées qui ne tardent pas à disparaître, ce qui fait que la cicatrice est diffuse, dans l'involution dont nous parlons, la membrane propre prend son développement maximum et persiste sous la forme d'un noyau étoilé.

Le corps fibreux ainsi formé est, d'après PATENKO, dépourvu de vaisseaux sanguins et les vaisseaux du voisinage sont oblitérés. A l'intérieur du noyau étoilé il peut naturellement se trouver du liquide de toute nature, représentant les restes non résorbés du liquor folliculi ou une accumulation d'un liquide néoformé.

PATENKO ne se prononce pas sur la structure de la membrane propre, mais si, avec SCHOTTLAENDER, HOELZL, NAGEL et BENCKISER, nous la considérons comme une partie de la thèque interne ayant subi la dégénérescence hyaline, alors nous nous expliquons que chez de vieilles personnes cette dégénérescence soit plus prononcée, plus étendue et nous comprenons en même temps que cette forte membrane hyaline une fois formée trouble, par sa présence, le processus de l'involution, la résorption se trouvant rendue défectueuse. A mon avis, cette forme d'involution se rattache parfaitement à l'involution physiologique déjà décrite. En effet, là aussi la présence de la soi-disant membrane propre est considérée comme de nature pathologique et attribuée à des troubles de nutrition peu importants. Il fallait donc s'attendre à voir apparaître cette membrane, mais beaucoup plus développée, dans le cas spécial qui nous occupe, attendu que les troubles de nutrition sont ici plus importants encore; en outre, en raison de son développement plus considérable, cette membrane devait modifier encore davantage la marche de l'involution.

Mais indépendamment des influences, *ayant leur siège dans l'ovaire même ou qui agissent directement sur lui*, des causes *plus*

éloignées peuvent aussi intervenir dans la marche du processus de l'involution.

J'ai en vue ici l'utérus et le restant du système génital. Puisque les ovaires et l'utérus forment un système, dont les fonctions sont en connexion très intime, l'état de la matrice doit réagir sur le cours de l'involution. C'est ce qui ressortira aussi de la description, qui va suivre, de la *dégénérescence kystique*. Cette expression, fort impropre fut employée jadis pour désigner un état hypertrophique de l'ovaire, dans lequel l'ovaire semble constitué par de nombreux kystes folliculaires, dont un grand nombre atteignent les dimensions d'un follicule de DE GRAAF mûr, mais ne les dépassent jamais.

Ce mot est impropre parce que, dans le premier stade du processus tout au moins, il n'est pas question de dégénérescence. La plupart des follicules contiennent un ovule normal et un épithélium folliculaire et rien n'autorise à parler de dégénérescence. Au contraire le tout premier début de *l'atrophie* du follicule est justement caractérisé par la disparition, l'atrophie, de ses éléments épithéliaux.

Ce processus est plutôt l'expression d'une croissance exagérée du follicule et il conviendrait mieux de lui donner le nom d'„*hypertrophie folliculaire*" (ZIEGLER (19)).

Mais si nous nous demandons quelle peut bien être la cause de ce développement exagéré des follicules, alors les explications que nous fournit ZIEGLER et beaucoup d'autres auteurs sont loin de nous satisfaire. ZIEGLER cherche la cause étiologique de l'origine de cette affection dans un épaississement de la tunique albuginée de l'ovaire et dans une exagération du pouvoir de résistance de la paroi du follicule.

Ces deux causes étiologiques sont purement théoriques et dans beaucoup de cas, elles ne concordent pas avec les faits; de plus, elles exigent à leur tour une explication. Quelle est la cause qui détermine l'épaississement de la tunique albuginée et l'augmentation de la résistance de la paroi du follicule? C'est à tort, à mon avis, que ZIEGLER fait intervenir ici l'oophorite chronique. Cette affection détermine, il est vrai, un épaississement de la tunique albuginée et peut-être aussi, par sclérose du stroma, exagère-t-elle la résistance de la paroi du follicule; mais en même temps, comme toute inflammation chronique, elle a pour conséquence l'atrophie des éléments épithéliaux spécifiques. On ne peut donc alors expliquer pourquoi tant de follicules arrivent à maturation en même temps, alors que physiologiquement on ne rencontre simultanément dans l'ovaire qu'un ou deux follicules mûrs.

L'opinion de ZIEGLER n'a pas non plus satisfait ALEXENKO (16), qui ne peut pas plus admettre la manière de voir de NAGEL, SLAVJANSKY et WALDEYER, qui considèrent la dégénérescence kystique comme un processus physiologique ou celle

de FOERSTER (34), qui la considère comme un phénomène *presque* (sic) physiologique.

Dans la grande majorité des cas cependant la dégénérescence kystique fait défaut.

Il a paru à ALEXENKO que l'on doit regarder la dégénérescence kystique comme le résultat de la réaction de l'ovaire sur une excitation anormale.

Le type, dit-il, est une hypertrophie des cellules de la thèque qui sont situées sous l'épithélium granuleux. Elles augmentent en nombre et en dimensions et prennent les formes les plus bizarres; elles ressemblent tout à fait aux cellules de la thèque du corps jaune. Mais les vaisseaux augmentent aussi en nombre et en dimensions. En outre, il se produit souvent une hypertrophie de la membrane granuleuse, qui est constituée par plusieurs assises de cellules, et peut même atteindre l'épaisseur de 12 assises de cellules. Enfin, on peut y voir un ovule bien conservé et à différents stades de la maturation.

De cette description il ressort, en tout premier lieu, que nous n'avons pas affaire à un état de dégénérescence, mais plutôt à un état de prolifération, d'hypertrophie, ainsi que l'admettent aussi DE SINÉTY et SLAVANSKY.

ALEXENKO attribue cette hypertrophie à une irritation anormale procédant de la matrice et il a constaté que l'hypertrophie folliculaire est souvent la conséquence de l'existence de tumeurs utérines à croissance rapide et particulièrement, de fibro-myômes.

De même que le muscle cardiaque peut s'hypertrophier sous l'influence d'une excitation anormalement grande, pour dégénérer ensuite, soit parce que l'apport nutritif devient insuffisant, soit parce que toute hypertrophie pathologique est vouée comme telle à une métamorphose régressive, de même ici un processus de dégénérescence succède à une évolution anormalement grande des follicules de l'ovaire qui, pour autant qu'ils ne se sont pas rompus, disparaissent par atrésie.

ALEXENKO pense que dans la dégénérescence kystique des troubles nutritifs jouent un certain rôle, que les matériaux nutritifs finissent par n'être plus suffisants pour la masse cellulaire qui augmente toujours et que c'est cela qui provoque l'involution.

BEIGEL (27) dit que tout follicule *mûr*, qui ne se rompt pas, régresse et SCHROEN (41) essaye de donner une explication du système de BEIGEL. Dès que le follicule est arrivé à maturité, dit-il, l'organisme, par raison économique, pourvoit aux autres parties de l'ovaire et ne lui fournit pas plus longtemps les matières nutritives nécessaires à un développement ultérieur.

SCHOTTLAENDER cherche la cause de l'involution qui n'est pas produite par traumatisme, hémorrhagie, inflammation ou toute autre influence pathologique, bref de l'involution idiopathique — sit venia verbo —, dans les vaisseaux de la thèque interne. FLEMMING a fait connaître que le liquor folliculi est

produit, en partie par les cellules granuleuses qui se désagrègent et en partie, par transsudation vasculaire; or, une altération dans la formation du liquor folliculi peut déterminer une nutrition défectueuse de l'ovule et entraîner sa dégénérescence ultérieure. D'après SCHOTTLAENDER, l'involution pourrait être provoquée par une transsudation anormale, accompagnée d'une augmentation dans la teneur en eau du liquor folliculi.

Cette hypothèse n'est basée sur aucun fait d'observation; elle n'a donc, comme telle, qu'une valeur minime mais, si même elle était juste, la question ne serait que déplacée et il faudrait se demander quand et dans quelles circonstances les vaisseaux transsudent davantage.

La marche de l'involution consécutive dans les ovaires qui ont subi la dégénérescence kystique, dépend complètement de l'état du stroma. Si le stroma est normal, il se formera une cicatrice parfaite; mais si le stroma a eu beaucoup à souffrir, soit par suite de la pression exercée sur lui par les nombreux kystes en voie de dilatation, soit par suite de toute autre circonstance, alors se formeront ces kystes dépourvus d'épithélium, dont nous avons déjà parlé et il se produira un état qui, à mon avis, mérite mieux le nom de „dégénérescence kystique".

Nous avons dit p. 278 que des tumeurs à croissance rapide de l'utérus peuvent déterminer dans l'ovaire une activité exagérée: SLAVJANSKY (4) admet aussi cette manière de voir. Toute hyperémie prolongée des organes génitaux, produite par menstruation, grossesse, tumeurs ou autre cause quelconque peut, dit-il, déterminer une évolution plus rapide des follicules, suivie d'involution.

Ce que DE SINÉTY exprime dans son „Histologie de l'ovaire de la femme pendant la grossesse" concorde absolument avec cette idée. Il décrit l'influence de la grossesse sur la formation du corps jaune; comment les modifications qui s'y manifestent permettent d'établir une distinction entre corps jaunes vrais et faux corps jaunes, non seulement pendant les quatre premiers mois de la gestation, comme on le croyait, mais que les différences s'accentuent de plus en plus, au fur et à mesure que la grossesse avance. „Du reste, ajoute-t-il, le corps jaune provenant „du dernier follicule rompu n'est pas le seul à subir cette influence „de la grossesse et à une certaine période de cet état physiolo„gique un assez grand nombre de follicules de DE GRAAF, con„tenant encore leur ovule, présentent aussi des changements de „structure, qui amènent leur atrésie. Ces follicules, ainsi atrésiés, „ont un aspect tout spécial, qui permet très bien de les distinguer „d'un follicule atrésié chez une femme à l'état de vacuité."

Il démontre alors que la paroi d'un corps jaune vrai du 3e mois de la grossesse consiste en deux couches, dont l'interne est formée par du tissu conjonctif fibrillaire pauvre en cellules (tissu folliculaire central) et ne diffère en rien de la couche correspon-

dante du faux corps jaune. La couche externe, qui est en réalité la thèque interne, prend, comme conséquence de la grossesse, un développement beaucoup plus considérable que dans le faux corps jaune. Cette prolifération de la thèque interne va en augmentant au fur et à mesure que la grossesse avance, de telle sorte qu'au 6e mois, le petit noyau n'est plus formé que par la couche interne de tissu conjonctif fibrillaire, qui s'est rétractée et ramassée sur elle-même, tandis que toute la cavité du follicule est ultérieurement envahie par la thèque interne épaissie. „Les mêmes caractères spéciaux, ajoute-t-il, se retrouvent dans „les follicules atrésiés. La cavité s'oblitère peu à peu par la for„mation de tissu muqueux, comme chez la femme à l'état de „vacuité. Mais là encore la zone de tissu réticulé a subi une „hypertrophie d'autant plus considérable, que la grossesse est „plus avancée. C'est donc cette hypertrophie graduelle des tissus „et des éléments constituant la membrane propre du follicule, „qui caractérise aussi bien le corps jaune que le follicule atrésié „pendant la grossesse et les différencie de ces mêmes produits „dans l'état de vacuité. Quant au mode d'oblitération de la *cavité* „folliculaire, il est le même, qu'il y ait ou non grossesse: for„mation de tissu cicatriciel fibreux et pauvre en cellules, si le „follicule a expulsé son ovule; production, au contraire, de tissu „riche en éléments cellulaires, dans le cas où le follicule est „revenu sur lui-même et s'est atrésié sans avoir expulsé son con„tenu" (p. 264).

Bref, les communications de ALEXENKO et de DE SINÉTY peuvent se résumer de la manière suivante:

1°). Aussi bien en cas de grossesse (DE SINÉTY, SLAVJANSKY, NAGEL) qu'en cas de fibro-myômes de l'utérus (ALEXENKO), il peut se produire une évolution accélérée des follicules.

2°). Cette évolution peut dépasser la normale lorsque l'excitation à la croissance est suffisante (ALEXENKO).

3°). A cette évolution succède toujours, si le follicule ne se rompt pas, une involution, qui peut se produire à tout stade du développement du follicule et qui peut même ne s'effectuer que quelque temps après que le follicule est arrivé à maturité (ALEXENKO).

4°). Cette involution se caractérise, en cas de grossesse simultanée, par un accroissement de volume, plus que normal, de la thèque interne, tandis que les dispositions du tissu central restent les mêmes que dans l'involution physiologique (DE SINÉTY).

Que la grossesse soit accompagnée d'une exagération de fonction de l'ovaire, c'est ce qui, en 1865, était déjà connu de SPIEGELBERG (Göttinger Nachrichten), qui constate que, sous l'influence de la grossesse, les tumeurs ovariennes se développent rapidement. OLSHAUSEN (50) dit aussi dans ses „Krankheiten der ovariën": „il est étonnant de constater combien de fois, à la fin „d'une grossesse, on découvre de grosses tumeurs, dont on ne

„trouvait aucuns symptômes avant le début de la gestation."

L'augmentation extraordinaire du nombre des cellules de la thèque dans des follicules en voie d'oblitération, lorsqu'il y a grossesse simultanée ou des tumeurs utérines à croissance rapide, est considérée par DE SINÉTY et ALEXENKO comme une réaction du tissu conjonctif sur une excitation anormale, qui a son tour serait une conséquence d'une nutrition exagérée et de l'apport d'une plus grande quantité de sang.

Sur ce point SCHULIN (29) n'est pas d'accord avec eux. Les ovaires, ainsi qu'il le démontre, recoivent pendant la grossesse moins de sang que lorsque la femme est à l'état de vacuité, ce qui est dû précisément à ce que la matrice appelle la majeure partie du sang. Mais c'est justement en raison de ces conditions défavorables de la nutrition, que le processus de granulation de la thèque du follicule dure plus longtemps et que la métamorphose fibrillaire tarde plus longtemps à se produire, de même que chez des personnes anémiées, mal nourries, les granulations molles des plaies se développent avec le plus d'énergie et ne montrent aucune tendance à la formation d'une cicatrice fibrillaire.

Il est inutile de démontrer que cette conception de SCHULIN n'est pas fondée. DE SINÉTY et NAGEL ont démontré que la grossesse, détermine une accélération de l'évolution folliculaire et que, dans des organes mal nourris, il ne se produit et ne peut se produire d'évolution accélérée. De plus, en admettant même que la matrice reçoive relativement plus de sang que les ovaires, la quantité absolue de sang qui arrive aux ovaires, en cas d'hyperémie générale des organes pelviens, est plus grande que ce n'est le cas normalement.

Toutefois on ne peut, comme l'admettent DE SINÉTY et ALEXENKO, considérer comme une *cause étiologique* de l'accélération de la croissance, une augmentation de l'apport sanguin. *L'hyperémie n'engendre jamais l'hypertrophie*, mais elle la rend possible. Dans le cas qui nous occupe, l'hyperémie satisfait donc uniquement à une condition, sans laquelle l'hypertrophie folliculaire, qui dépend des modifications de l'utérus, ne serait pas possible.

FOERSTER (33) et, déjà avant lui, KLOB (44) considéraient la prolifération de la thèque comme une inflammation formatrice réactive, comme la conséquence de l'état d'excitation anormal occasionné par la matrice. FOERSTER, en outre, appelle *cellules endothéliales* les nombreuses grandes cellules de la thèque entourées par des vaisseaux et il donne au follicule, à ce stade, le nom d'*endothéliome*.

HISTOIRE DE LA MALADIE,

La femme P., de Ymuiden, âgée de 24 ans, vint demander assistance à l'Hôpital universitaire de Leide, le 2 juin 1894, parce qu'elle ressentait dans le ventre des douleurs, qui n'avaient commencé à se manifester que trois semaines auparavant, mais qui avaient augmenté progressivement dépuis cette époque. Tout mouvement, la miction et la défécation étaient aussi accompagnés de douleurs.

Il ressort de l'*anamnèse* que la patiente est réglée depuis l'âge de 14 ans, que ses règles sont tout à fait régulières depuis cette époque et qu'elles ne s'accompagnent pas de douleurs importantes. A 18 ans, elle fut enceinte pour la première fois. L'accouchement fut achevé aux forceps. Les couches ne présentèrent rien de particulier. Le second accouchement, qui d'ailleurs se passa bien, nécessita aussi l'intervention de l'accoucheur. Par contre, le troisième accouchement, qui eût lieu à l'hôpital de Leide, le 24 juillet 1892, fut plus laborieux. La patiente ne quitta pas le lit pendant sept semaines. La malade fut atteinte de paramétrite et elle eût alors de la fièvre pendant quelque temps. Depuis cette époque, les règles cessèrent jusqu'en février 1894.

Etat présent. Pas d'affection des organes thoraciques. Dans l'abdomen, par l'examen externe, on constate l'existence d'une tumeur élastique, siégeant à gauche de la ligne médiane; elle atteint à peu près le volume de deux poings et n'adhère pas au corps de la matrice, qui est mou et agrandi. Le fond de l'utérus est situé à deux travers de doigt au dessus de l'ombilic. Par l'exploration interne dans la narcose, on arrive, en arrière de la portion vaginale du col, sur une résistance dure, qui a fixé fortement la portion vaginale et l'a refoulée en avant. Cette résistance disparait pourtant en partie à la suite d'une palpation prolongée, dans laquelle le doigt qui touche éprouve d'abord l'impression de déchirure d'adhérences et, ensuite, du crépitement léger de la neige que l'on comprime. Au fur et à mesure que la tumeur diminue, la portion vaginale du col reprend de plus en plus sa position normale et redevient mobile; en même temps le fond de l'utérus descend. Après cette manipulation, on constate à l'examen externe que la tumeur du côté gauche

a diminué et n'a plus que le volume d'un poing. On ne constate toujours pas d'adhérences entre cette tumeur et l'utérus.

Le diagnostic ne pouvant être posé avec certitude, on décide d'attendre la réaction du péritoine à l'exploration, afin d'opérer par laparotomie, si des phénomènes alarmants se manifestaient.

La patiente, qui d'abord avait présenté peu de réaction à l'exploration, se plaint, huit jours plus tard, de ressentir des douleurs plus vives dans le ventre. A l'inspection, le périmètre du ventre a fortement augmenté, ce qui fait supposer qu'il s'y est accumulé une grande quantité de liquide. Une seconde exploration dans la narcose fournit les résultats suivants: dans le ventre, régulièrement distendu, il y a de la fluctuation de gauche à droite et de haut en bas. On peut de nouveau sentir, à gauche et en haut, la tumeur dont nous avons parlé plus haut et qui maintenant ballotte nettement. La limite de la matité, qui est beaucoup plus élevée à gauche qu'à droite, forme une ligne oblique régulière, dirigée de haut en bas et de gauche à droite. Dans le décubitus dorsal, les deux flancs, à la percussion, donnent un son mat bien net qui, dans le décubitus latéral droit, devient tympanique à gauche, de telle sorte que le liquide parait très mobile. Dans le laquear posterius on sent les mêmes masses noueuses et dures, que l'on avait constatées lors de la première exploration. Cette fois aussi ces renflements diminuent par la palpation digitale. Le corps de l'utérus, mou, difficile à délimiter, se trouve situé à deux travers de doigt au dessous de l'ombilic.

On songe à la possibilité d'une tuberculose du péritoine. Le gonflement ballottant qui siège à gauche et en haut pourrait, dans ce cas, être une partie épaissie de l'épiploon. Pour s'en assurer et en même temps en vue d'une intervention chirurgicale possible, on se décide à pratiquer la laparotomie. Après avoir pris les mesures préliminaires, on incise l'abdomen sur la ligne médiane. Il s'écoule de l'abdomen une grande quantité d'un liquide clair. L'utérus agrandi et manifestement gravide apparait. On constate que le gonflement ballottant du côté gauche est l'ovaire de l'annexe gauche, qui a subi la dégénérescence kystique. On l'extirpe après avoir pratiqué deux ligatures. Il a la grosseur du poing. Dans la cavité de DOUGLAS se trouve l'ovaire droit, qui a aussi subi la dégénérescence kystique, mais qui est un peu plus petit que le gauche. On fait aussi deux ligatures de ce côté et on l'enlève aisément, car il n'existe pas d'adhérences. Après la toilette de la cavité abdominale, la plaie est suturée et la patiente bandée.

La plaie a suivi son cours normal et, après trois semaines, la femme était guérie.

DESCRIPTION MACROSCOPIQUE.

L'ovaire gauche, de la grosseur du poing, affecte à peu près la forme d'un rein. Si on se le figure dans sa situation normale dans la cavité abdominale, alors sa plus grande largeur, mesurée de gauche à droite, est de 10 centimètres; de haut en bas, il mesure 6,5 cm., tandis que la distance entre sa face antérieure et sa face postérieure, qui proémine librement dans la cavité abdominale, est tout au plus de 3,5 cm. Le poids de l'ovaire (conservé dans l'alcool) est de 80 grammes.

Les mêmes mensurations, en ce qui concerne l'ovaire droit, et citées dans le même ordre, donnent comme résultat respectivement: 9,5 cm., 6 cm. et 3. cm. Son poids est de 70 grammes.

Les deux ovaires sont des agrégats de kystes, dont le volume varie entre celui d'un pois et celui d'une noix; ces kystes, pour la plupart étroitement appliqués les uns contre les autres, tantôt s'aplatissent mutuellement, tantôt proéminent les uns dans les autres. Quelques-uns sont en grande partie logés dans le tissu environnant (stroma de l'ovaire); mais la plupart s'y trouvent complètement logés. Parce qu'en de nombreux points de la surface, des kystes de volumes très variables (les kystes de 2,5 cm. à 3 cm. de diamètre ne sont par rares ici) proéminent, l'ovaire présente un aspect lobulé. Des saillies en coupoles, de périmètre variable, délimitent de profondes dépressions, dont les unes se sont formées d'une façon passive, là où des plis se forment entre des kystes saillants, et dont les autres se sont creusées d'une façon active et sont le produit de la rétraction de follicules de DE GRAAF rompus.

Indépendamment de ces grosses saillies, la surface de l'ovaire en présente encore de nombreuses, plus petites et dont les dimensions varient entre celle d'un grain d'avoine et celle d'une tête d'épingle; ces saillies se trouvent aussi dans les parois des dépressions profondes; en outre, il existe de nombreux sillons et rides, qui certainement sont en partie dûs à l'action de l'alcool, mais dont un certain nombre sont, à coup sûr, la conséquence du processus pathologique.

Malgré toutes ces inégalités bizarres qui déforment la surface de l'ovaire, elle est cependant restée lisse et a conservé son éclat; nulle part on n'y trouve de traces, soit d'adhérences péritonéales, soit d'une couche de fibrine.

Les deux trompes sont libres; elles ne sont pas adhérentes à l'ovaire et leur épaisseur est normale.

La couleur de la surface des deux ovaires varie entre le gris pâle, là où l'albuginée a conservé son épaisseur normale ou bien

s'est épaissie, et le jaune-clair, là où les follicules en voie de tuméfaction ont distendu et aminci la tunique albuginée, de telle sorte qu'il n'existe plus qu'une couche de tissu ayant l'épaisseur d'une feuille de papier.

Un follicule seulement porte à sa surface les traces d'une perforation vers l'extérieur; la plupart des follicules, quoique de même taille et parfois même plus volumineux que les follicules de DE GRAAF mûrs, ne sont pas rompus. Il va de soi qu'il ne peut être question d'une rupture, pour ce qui concerne les follicules qui se trouvent complètement logés à l'intérieur du stroma de l'ovaire.

Si nous examinons avec soin les deux ovaires sur une coupe, nous sommes immédiatement frappés par la grande quantité de cavités qui s'y trouvent à l'intérieur.

On aura peut-être remarqué que ma description s'applique constamment aux deux ovaires. Mais leur forme est tellement semblable, la nature des altérations qu'ils présentent est tellement identique de part et d'autre que, quoique leurs dimensions et le nombre des kystes que l'on y observe diffèrent, cependant la description de l'un ne s'applique pas moins à l'autre.

Le nombre des grands kystes qu'ils contiennent peut être estimé à 20 au maximum pour l'ovaire gauche et à 15 environ pour l'ovaire droit.

Ces kystes, je l'ai dit, sont très serrés les uns contre les autres et ne laissent parfois entre eux qu'une mince paroi de tissu ovarien, ou bien cette paroi est perforée, de telle sorte qu'il existe une communication ouverte entre deux kystes voisins. Et dans ces cloisons intermédiaires, surtout là où elles sont larges, se trouvent de nouveau de nombreux petits kystes, que l'on peut distinguer à l'oeil nu ou à la loupe, qui sont plus serrés et se pénètrent de plus en plus au fur et à mesure qu'ils sont plus rapprochés de la surface.

La plupart des kystes, surtout les grands, ont comme contenu un noyau friable, plus ou moins arrondi, d'un rouge brun sâle ou d'un gris jaunâtre, qui le plus souvent est libre dans la cavité du kyste. La couleur de ces caillots varie selon qu'il s'est épanché plus ou moins de sang dans la cavité du kyste, ou que cette cavité ne contient pas de sang.

Dans certains kystes, le noyau sanguin foncé est entouré ou refoulé à la périphérie par une masse fibrineuse, blanc jaunâtre, à faisceaux courts.

La paroi de ces kystes est tantôt mince et lisse, surtout lorsqu'elle proémine à la surface, tantôt elle est inégale et forme des plis épais d'un blanc jaunâtre. Elle consiste alors en une masse de tissu mou, d'aspect velouté, que l'on peut gratter avec l'ongle et dont l'épaisseur varie. Dans certains kystes cette couche de tissu plissée devient très épaisse et réduit la cavité à un minimum.

EXAMEN MICROSCOPIQUE.

De nombreux fragments des deux ovaires, pris en différents points et paraissant se prêter le mieux à l'étude microscopique, ont été enlevés et préparés.

Les coupes ont été colorées à l'hématoxyline et l'éosine.

L'étude que j'ai faite de nombreuses préparations ainsi obtenues m'a permis de me faire un jugement sur la texture des deux ovaires.

Je décrirai maintenant diverses parties des deux ovaires; mais je désire dès maintenant attirer l'attention sur ce fait que la texture microscopique est absolument la même dans les deux ovaires, comme l'était aussi leur aspect macroscopique, ainsi que nous l'avons dit plus haut. La description qui suit se rapporte donc aux deux ovaires.

L'*épithélium germinatif* fait presque complètement défaut à la surface des deux ovaires. En un endroit seulement on en trouve une bande, longue d'environ 1 cm. Cette partie de la surface revêtue d'épithélium forme la paroi d'un pli dans le stroma ovarien et l'on comprend alors que l'épithélium germinatif qui, à cause de sa délicatesse, se détache généralement par suite des manipulations nécessitées par la technique, se soit ici maintenu, parce qu'il était protégé par sa situation anatomique.

Les cellules épithéliales ne présentent aucune particularité ni concernant leur forme, ni concernant leur mode d'accroissement.

La *tunique albuginée* s'est épaissie régulièrement; cependant cet épaississement n'est que proportionnel à l'accroissement de l'ovaire tout entier; il n'est pas exagéré. La tunique albuginée est formée par du tissu conjonctif fibrillaire contenant relativement beaucoup de cellules de tissu conjonctif.

La limite superficielle est si nette, si régulière, et la tunique présente si bien la même épaisseur partout, que l'on doit, à coup sûr, se refuser à admettre qu'il y ait eu une périoophorite, qui aurait laissé comme traces de son existence des pseudo-membranes organisées.

Là où un follicule gonflé et non rompu se trouve tout près de la surface, la tunique albuginée est mince, les fibrilles de

tissu conjonctif sont plus distendues et le tissu est plus pauvre en cellules.

La texture du *stroma de l'ovaire* varie, selon qu'il est plus superficiel ou plus profond.

Immédiatement au dessous de la tunique albuginée, le stroma est extrêmement riche en cellules et en vaisseaux, comme c'est le cas aussi pour le stroma normal de l'ovaire. Là on trouve de nombreux petits follicules, pour la plupart des follicules primordiaux, et en outre quelques-uns, déjà plus volumineux et dont l'épithélium granuleux consiste en plusieurs assises de cellules.

Leur nombre, bien qu'il ne soit probablement pas diminué d'une façon absolue, est relativement plus petit en raison de l'accroissement de la surface de l'organe. En tout cas, il n'y a pas d'hyperplasie des follicules. L'ovule et l'épithélium granuleux de ces jeunes follicules ne montrent pas d'altérations.

Au voisinage des nombreux follicules atrésiques beaucoup plus volumineux que les précédents et voisins de la surface de l'ovaire, le stroma devient encore beaucoup plus riche en cellules et en vaisseaux sanguins. On voit ici de larges capillaires, revêtus d'un endothélium élevé, de nombreuses veines et artères et de grandes fentes lymphatiques très nombreuses. La direction de ces vaisseaux est parallèle à la surface des follicules, de telle sorte qu'ils forment comme un réseau tout autour du follicule.

Souvent on trouve ici des vaisseaux larges, délimités par un endothélium et remplis de sang: ce sont très probablement des vaisseaux lymphatiques qui charrient du sang qui s'est extravasé dans le follicule.

On observe quelques petites infiltrations de leucocytes, très rares et disséminées, dont on peut tantôt expliquer la présence par l'existence de pigment sanguin aux endroits où elles se trouvent, tandis que pour d'autres on ne peut déterminer leur raison d'être. Ces petites infiltrations, que l'on voit disséminées non seulement dans la partie superficielle du stroma, mais aussi plus profondément, sont si rares, si minimes et s'expliquent si souvent par des circonstances locales, que l'on ne peut les considérer comme un symptôme d'une oophorite intersticielle chronique.

Plus profondément à l'intérieur de l'ovaire, le stroma a subi des transformations importantes. D'innombrables follicules atrésiques de toutes tailles ne laissent le plus souvent entre eux qu'une très mince bande de stroma.

Ces bandes sont formées par du tissu conjonctif pauvre en cellules, surtout fibrillaire, dont les faisceaux sont séparés par de l'oedème ou sont comprimés les uns contre les autres par les follicules en voie de gonflement.

Le stroma, dans cette partie de l'ovaire, semble souffrir de la pression exercée par les follicules qui se dilatent en tous sens; il ne persiste plus que ça et là quelques travées linéaires, qui

ont conservé la texture du stroma normal, riche en cellules. Là on trouve encore, mais rarement un follicule primordial; partout ailleurs les follicules primordiaux ont complètement disparu.

Ce qui est aussi remarquable, c'est l'abondance des vaisseaux dans les couches les plus internes de l'ovaire, et de nouveau on constate que ces vaisseaux sont surtout nombreux à la surface des follicules atrésiques. Le stroma a pris un aspect caverneux, par suite de la présence de nombreuses artères, qui parfois ont subi la dégénérescence hyaline, parfois sont oblitérées, mais dont la plupart cependant sont gorgées de sang, par suite aussi de la présence de larges veines et capillaires et surtout d'espaces lymphatiques, excessivement larges, dont les uns charrient du sang et les autres, de la lymphe.

Dans le stroma se trouvent disséminées ça et là des parties riches en cellules, qui ont pour noyau une masse homogène, brillante. Ce sont des corps blancs, c'est-à-dire les derniers restes de follicules atrésiques. Au milieu de la substance hyaline sont logées de jeunes cellules de tissu conjonctif qui, de même que le tissu environnant, riche en cellules, travaillent à faire disparaitre cette dernière trace de l'involution des follicules.

Nous avons parlé p. 265 de la signification du pigment sanguin à granulations jaunes, qui se trouve répandu dans la substance hyaline.

L'examen microscopique montre, mieux encore que l'examen macroscopique, que tout l'ovaire n'est qu'un conglomérat de kystes folliculaires. C'est par cette étude microscopique que l'on peut se convaincre du nombre considérable de follicules, de formes et de dimensions les plus variables, qui disparaissent par atrésie et qui ne sont séparés que par des cloisons extrêmement minces, parfois perforées et établissant, dans ce cas, une communication entre deux kystes folliculaires adjacents.

Il y a des follicules, dans lesquels le processus involutif dure depuis longtemps; d'autres viennent à peine de commencer à involuer; mais si l'on fait abstraction des petits corps blancs anciens, qui sont certainement les vestiges de follicules dont l'atrésie a débuté il y a longtemps, on ne trouve nulle part un follicule qui, même de loin, soient près du terme final de l'involution. Bien que les uns soient plus avancés que les autres, cependant tous montrent manifestement qu'il doit s'écouler encore beaucoup de temps avant que la cicatrice soit complète ou qu'un kyste dépourvu d'épithélium ne mette un terme au processus involutif. Même pour les follicules dont la cavité est déjà en grande partie oblitérée par du tissu conjonctif jeune, la présence d'une thèque interne très épaisse, dont les cellules sont pour la plupart intactes, prouve que la première phase du processus seulement s'est accomplie.

Si nous voulons, avant de passer à d'autres considérations et à d'autres interprétations, discuter de plus près le processus de

l'involution ainsi que les modifications qui s'y rattachent, il convient tout d'abord de démontrer que ces follicules ne se sont jamais ouverts dans la cavité péritonéale et que, par conséquent, ils disparaissent réellement par atrésie.

Bien que déjà, à l'oeil nu, on pouvait déduire de leur situation qu'ils n'avaient pu se rompre, je me suis convaincu en outre, par l'étude de coupes sériées, qu'un grand nombre de follicules, si non tous, se trouvent complètement logés dans le stroma de l'ovaire et que leur surface est tellement éloignée de la surface de l'ovaire que l'on ne peut songer à admettre qu'ils se trouvent ou se soient trouvés en communication avec la cavité péritonéale.

Enfin, j'ai constaté dans la cavité d'un follicule rempli de sang et en voie d'involution, la présence d'un ovule, parfaitement reconnaissable et entouré de cellules granuleuses.

La *membrane granuleuse*, c'est-à-dire le revêtement épithélial interne de la paroi du follicule, a disparu le plus souvent, sans laisser de traces, dans les follicules qui ont déjà commencé depuis quelque temps à subir le processus d'involution. Là où ce processus n'a débuté que depuis peu de temps, on observe que cette membrane est entièrement détachée et qu'elle se trouve dans la cavité du follicule, sous forme de lambeaux plus ou moins grands.

Parfois la présence d'un caillot entre la thèque interne et la membrane granuleuse donne l'impression qu'une hémorrhagie provenant de la thèque interne avait décollé et détaché la membrane granuleuse.

Un fait qui plaide aussi en faveur de cette manière de voir, c'est que dans certaines membranes granuleuses détachées, les cellules granuleuses sont parfaitement intactes et montrent même encore de nombreuses figures de division nucléaire; il en résulte que l'on ne saurait attribuer le décollement de la membrane granuleuse à une dégénérescence primitive. En outre, s'il y avait dégénérescence primitive, les cellules granuleuses se détacheraient isolément ou par petits groupes et non par lambeaux aussi volumineux.

Lorsque les cellules granuleuses dégénèrent, cette dégénérescence se produit par chromatolyse ou par atrophie simple.

On observe nettement dans les noyaux de certaines cellules granuleuses des amas de pigment conglomérés, qui rendent peu nets les contours du noyau et du corps protoplasmique des cellules ou même parfois les font tout à fait disparaître, de telle sorte que le pigment se trouve libre dans le liquide du follicule.

Mais on trouve aussi des cellules granuleuses dont la structure du noyau n'a subi aucune modification, mais qui pâlissent et que l'on finit par ne plus pouvoir distinguer qu'avec les plus grandes peines.

Ce processus est celui que SCHOTTLAENDER a désigné sous le nom d'„atrophie simple".

Un fait remarquable est le changement de forme que peuvent subir les cellules granuleuses. Parmi mes préparations, il en est plusieurs qui montrent que ces cellules s'accroissent régulièrement et changent de forme et de coloration, de telle sorte que finalement elles ne peuvent plus, par aucun caractère, se distinguer des cellules typiques de la thèque, quoique la présence d'une limite bien nette entre la thèque interne et ces cellules unies aux autres cellules granuleuses qui se détachent en même temps qu'elles, prouve clairement que ce sont bien des cellules granuleuses [1]).

Ce changement de forme des cellules granuleuses explique, à mon avis, comment il se fait que LUSCHKA, WALDEYER, SCHULIN et autres (p. 269), ont considéré cette couche cellulaire comme constituant, soit en partie, soit entièrement, la source des cellules de la thèque, qui se forment plus tard.

Il ressort à l'évidence des dispositions que j'ai observées dans les follicules à diverses phases de l'involution que *cette manière de voir est inexacte*; en effet, bien que j'aie pu, à diverses reprises, observer les modifications des cellules granuleuses qu'a décrites SCHULIN, j'ai souvent constaté aussi que la limite nette entre la membrane granuleuse et la thèque interne reste intacte et que le plus souvent la membrane granuleuse ainsi modifiée se détache en lambeaux.

On peut plutôt prouver d'une façon certaine que la *thèque interne*, qui se forme lors du processus involutif est une formation d'origine conjonctive. A un stade jeune de l'involution du follicule, on peut voir qu'au dessous de la membrane granuleuse refoulée mais cependant encore reconnaissable, il existe une couche de tissu conjonctif contenant de nombreuses cellules; parmi ces cellules, celles qui se trouvent à la périphérie du follicule se transforment manifestement en cellules dont la forme est absolument identique à celle des cellules normales du stroma, tandis que les cellules qui se trouvent situées du côté de la cavité du follicule, se transforment insensiblement en cellules typiques de la thèque.

Cette interprétation se trouve complétée par les dispositions réalisées dans d'autres follicules, un peu plus avancés; ici aussi on trouve toutes les transitions possibles entre les cellules du

---

1) Dans les nombreux follicules en voie d'involution que j'ai étudiés, je n'ai trouvé aucune trace de la *membrane propre* qui, d'après SLAVJANSKY (p. 271), existerait entre la membrane granuleuse et la thèque interne, sous forme d'une couche complète, mince, homogène et brillante.

Peut-être cette membrane existe-t-elle parfois; mais elle n'est certainement pas aussi constante que le pense SLAVJANSKY. Cette observation confirme plutôt l'opinion émise par SCHOTTLAENDER, SCHULIN et HOELZL, qui nient l'existence de la membrane propre, telle que la décrit SLAVJANSKY et qui considèrent les dispositions signalées par ce dernier comme des bandes linéaires de cellules de la thèque, qui auraient subi la dégénérescence hyaline (p. 272).

stroma et celles de la thèque déjà complètement développées.

Tous les auteurs, qui considèrent aussi la thèque interne néoformée comme d'origine conjonctive, admettent que la thèque interne qui, à un stade reculé du développement, se différencie de la thèque externe, contribue *absolument par elle-même* à cette augmentation du nombre des cellules; que, par conséquent, les cellules de la thèque interne prolifèrent et que seules elles fournissent cette large couche, riche en cellules, qui s'accroît à l'intérieur de la cavité du follicule en y formant de fortes saillies. La thèque externe ne jouerait pas dans ce processus le moindre rôle formatif et n'y interviendrait que pour vasculariser la couche de tissu néoformé (p. 294) et pour transformer plus tard le tissu de la thèque interne et de la cavité du follicule, en tissu conjonctif.

De l'examen de mes préparations je dois conclure, au contraire, que la thèque externe, même après la différenciation, conserve *toujours* le pouvoir de fournir le tissu jeune, à grandes cellules, de la thèque interne et qu'en réalité, elle seule est la source de cette néoformation de cellules de la thèque qui a lieu plus tard. Dans mon opinion, par conséquent, non seulement les *premières cellules de la thèque, mais aussi celles qui se forment plus tard* se différencient aux dépens de la thèque externe, qui joue donc, pendant toute la vie du follicule, et *absolument par elle-même*, le rôle d'organe générateur des jeunes cellules de la thèque.

Quant à la thèque interne elle-même, elle ne prolifère pas.

En faveur de cette interprétation je citerai les quatre arguments suivants:

1°). Dans les nombreuses préparations que j'ai examinées, je n'ai jamais trouvé, dans les cellules de la thèque, de figures caryocinétiques, ni d'autres indices de prolifération.

2°). Par contre, à diverses reprises, j'ai trouvé des endroits où en suivant la thèque externe vers la périphérie de la thèque interne, on la voyait perdre de plus en plus son caractère fibrillaire, devenir plus riche en cellules, présenter des cellules de plus en plus volumineuses et se transformer finalement en un tissu, qui non seulement ne pouvait plus se distinquer de celui de la thèque interne, mais se transformait complètement en ce tissu (Pl. XXIX, fig. 4).

3°). Dans certains follicules la thèque externe est complètement transformée en jeunes cellules de la thèque. On ne trouve plus de trace d'une thèque externe fibrillaire; elle constitue, au contraire, une large couche continue de cellules jeunes, entre lesquelles on distingue encore quelques fibrilles, disposées circulairement, qui rappellent la texture primitive; cette couche de jeunes cellules de la thèque entoure la thèque interne, déjà précédemment formée et qui s'est transformée en cellules volumineuses. La différence d'âge entre les deux formations de cel-

lules de la thèque est frappante et l'on ne peut se l'expliquer qu'en admettant que la thèque externe, pour des motifs quelconques, forme, à la surface de la thèque interne précédemment constituée, une nouvelle couche de jeunes cellules de la thèque. Souvent on voit alors pénétrer, même profondément, à l'intérieur de la thèque interne, des faisceaux de ces jeunes cellules provenant de la transformation de la thèque externe (Pl. XXIX, fig. 1 et 3).

C'est présisément à cette circonstance qu'il se produit une seconde génération de jeunes cellules de la thèque, qui ne se forme pas dans le cours normal de l'involution, qu'il faut attribuer ce fait que le caractère formateur de la thèque externe se manifeste.

4°). La thèque externe intervient dans l'organisation de la cavité du follicule, d'une façon que nous décrirons plus loin (p. 297) dans ses détails. Elle y pénètre sous la forme de larges faisceaux conjonctifs en passant dans des fentes que présente la thèque interne et fournit en partie le tissu conjonctif jeune, qui parfois s'applique contre la thèque interne à l'intérieur de la cavité du follicule. Dans le cours normal de l'involution ce tissu est toujours du tissu conjonctif fibrillaire jeune, de même que toujours, à ce stade, dans le cours normal de l'involution, la thèque externe est formée par du tissu conjonctif fibrillaire jeune. Dans mes préparations, on peut observer nettement que, dans certains follicules, dans ce tissu conjonctif central, les cellules conjonctives de la thèque externe se gonflent et se transforment en véritables cellules de la thèque. L'aspect qui en résulte est celui d'une thèque interne bien développée, constituée par de grandes cellules de la thèque gonflées et séparée, par une bande circulaire de tissu conjonctif fibrillaire jeune, colorée par du pigment sanguin, d'une *seconde formation plus récente* de cellules de la thèque, située au centre du follicule (Pl. XXIX, fig. 2).

Le fait que les faisceaux conjonctifs de la thèque externe, qui traversent la thèque interne de la périphérie vers le centre, contiennent si nettement ces cellules jeunes à tous stades de leur développement et, d'autre part, le fait que les rangées les plus internes de cellules de la thèque interne qui délimitent la cavité du follicule, sont constituées par des cellules pâles, volumineuses et granuleuses, qui ne permettent pas de supposer que ces éléments puissent proliférer, tous ces faits nous autorisent à conclure que c'est, sans aucun doute, la thèque externe qui, en raison de circonstances particulières, fournit les éléments nouveaux, aussi bien au centre qu'à la périphérie.

Que ces phénomènes puissent s'accomplir dans des ovaires où le pouvoir d'accroissement et la nutrition sont certainement très importants, c'est ce qui ne peut nous étonner; c'est là précisément que se trouve la clef du problème de l'origine des cellules de la thèque, cellules épithélioides, qui se développent

aussi bien lors de l'involution des follicules rompus que lors de l'involution des follicules atrésiques. Je crois avoir démontré que *la thèque externe conserve toujours le pouvoir de se différencier en un tissu jeune de la thèque et que les cellules de la thèque néoformées lors de l'involution proviennent, non pas de la thèque interne préexistante* (SCHOTTLAENDER, NAGEL, SLAVJANSKY *etc.*), *mais bien de la thèque externe.*

Je pense qu'il est probable que si l'on n'a pas eu plus tôt l'attention attirée sur cette propriété de la thèque externe, c'est que, dans le cours normal de l'involution, la transformation progressive du follicule reste surtout bornée à l'accroissement et au gonflement des cellules de la thèque préexistantes, cellules qui proviennent du premier stade de différenciation; qu'il ne se produit donc pas là de néoformation, mais une transformation de cellules; qu'il n'y a pas hyperplasie, mais hypertrophie. Ensuite la thèque externe reste au repos. Si réellement il se forme de nouvelles cellules de la thèque, il est très probable que dans l'involution normale elles se forment aussi aux dépens de la thèque externe.

On peut seulement objecter à cette manière de voir, qui repose sur des faits observés, que les rapports anormaux des ovaires que j'ai étudiés permettent de douter que les déductions que j'en ai tirées puissent s'appliquer au processus de l'involution normale.

Une seconde conclusion que je crois pouvoir tirer des rapports que j'ai décrits plus haut entre la thèque interne et la thèque externe, c'est que la subdivision de la paroi du follicule en deux couches, telles que l'admettent VON BAER, HENLE, ZIEGLER et NAGEL (p. 270), ne peut en réalité se soutenir.

Il n'est pas besoin de rappeler que cette seconde conclusion se trouve aussi justifiée par les points qui m'ont servi à étudier la genèse des jeunes cellules de la thèque. Etant donné qu'il n'y a pas de différenciation définitive en deux couches, que, bien mieux, à tout stade le tissu de la thèque externe peut se transformer en celui de la thèque interne, il est impossible d'admettre une division nette de la thèque en deux couches. Je voudrais donc dire que *la paroi du follicule est unique, mais qu'elle est formée à sa périphérie par de petites cellules et, du côté central, par de grandes cellules.*

Les cellules de la thèque interne, à un stade jeune, sont jusqu'à un certain point, fusiformes. Souvent elles sont pourvues de plus d'un noyau. Lorsqu'elles deviennent plus âgées et que l'espace le permet, elles se gonflent et se transforment en grandes cellules polygonales pâles; si les circonstances locales ne permettent pas qu'elles s'étendent en largeur, les cellules de la thèque restent fusiformes et croissent en travées radiaires à l'intérieur de la cavité du follicule.

Lorsque la cellule va disparaitre, son protoplasme devient

pâle et granuleux; il se forme des vacuoles et de petites gouttelettes de graisse et, finalement, la cellule se désagrège en détritus. Le noyau persiste le plus souvent, pendant longtemps.

La thèque est comme constituée par des bandes cellulaires dirigées radiairement. Entre ces bandes se trouvent d'étroites lignes de cellules endothéliales, disposées aussi radiairement et qui certainement forment, pour une grande partie, la paroi de très nombreux capillaires et vaisseaux sanguins, qui parcourent la thèque interne, mais qui, pour une autre partie, forment de fines fibrilles et fournissent une sorte de tissu intersticiel de soutien.

Les *capillaires* de la paroi du follicule courent circulairement dans la thèque externe. Ils enlacent le follicule dans un fin réseau vasculaire. De ce réseau partent des capillaires, qui pénètrent dans la thèque interne et la parcourent radiairement en s'anastomosant fréquemment. Arrivés au bord interne de la thèque interne, ils se ramifient. Certaines branches se recourbent le long du bord interne de la thèque interne; d'autres poussent vers le centre, vont nourrir la bande de tissu conjonctif jeune éventuellement formée et servent en outre à vascularisier le restant du contenu du follicule.

Dans mes préparations ces capillaires sont souvent très larges et fortement gorgés de sang. Je n'ai pu déterminer jusqu'à quel point ce fait est important au point de vue de l'explication de l'hémorrhagie folliculaire.

Telle est la disposition anatomique des vaisseaux dans la paroi du follicule.

Pour ce qui regarde la genèse des capillaires de la thèque interne, je ne puis me rallier à l'idée qui a été généralement admise jusqu'ici. SCHOTTLAENDER, ZIEGLER, NAGEL, SLAVJANSKY et d'autres, qui ont étudié la vie du follicule, pensent qu'après la différenciation définitive (?) la thèque externe sert à vascularisier la thèque interne en voie de croissance. Lors de l'involution du follicule et de l'augmentation du volume de la thèque interne, qui en est la conséquence, c'est la thèque externe qui, d'après eux, fournit les capillaires qui pénètrent dans la thèque interne en train de s'épaissir et qui la nourrissent.

Ma conviction est que les choses se passent tout autrement. La thèque interne doit être considérée comme une partie intégrante, différenciée, de la thèque externe; elle a son système vasculaire propre et s'accroît absolument par elle-même. Si, lors de l'involution, les cellules de la thèque se transforment en de grandes cellules épithélioides, si de cette façon la thèque interne devient plus large, alors les vaisseaux qui s'y trouvent contenus croissent avec elle. La thèque interne pourvoit à sa propre nutrition et ne réclame pas de vascularisation du dehors.

Lorsqu'en outre une partie de la thèque externe se différencie pour la seconde fois en jeune tissu de la thèque, cette partie

intégrante, modifiée, de la thèque externe est nourrie par les vaisseaux qui y préexistaient; lorsque ces jeunes cellules deviennent plus grandes, la couche néoformée s'épaissit et les vaisseaux croissent de nouveau avec elle.

La grande différence qui existe entre ces deux manières de voir consiste en ce que, d'après SCHOTTLAENDER et consorts, des vaisseaux *néoformés* pénètrent dans la thèque interne en voie de prolifération, que, par conséquent, il se produit alors une vascularisation dans le vrai sens du mot, tandis que, d'après ma manière de voir, les vaisseaux de cette couche cellulaire *existaient déjà là* et se sont accrûs par eux-mêmes, en même temps que les cellules de la thèque devenaient plus grandes.

Une argumentation détaillée de cette opinion n'est pas nécessaire. Elle est la conséquence logique de ma manière de voir relative à la genèse des cellules néoformées de la thèque.

Ceux qui pensent que les nombreuses cellules néoformées de la thèque se forment aux dépens et au sein des anciennes cellules admettent une vascularisation — bien ils n'en fournissent pas de preuves [1]) — pour satisfaire aux exigences plus grandes de la nutrition des éléments cellulaires hyperplasiés.

Maintenant que je crois avoir démontré, au contraire, que les cellules néoformées constituent une partie différenciée de la thèque externe, qui change de structure non seulement dans ses cellules mais aussi dans ses vaisseaux, je considère mon hypothèse, qui n'est pas en contradiction avec les faits, comme beaucoup plus simple et plus vraisemblable.

Dans certains follicules les cellules de la thèque ont subi la dégénérescence hyaline. Cette dégénérescence marche le plus souvent de pair avec une légère prolifération de la thèque et un faible développement de vaisseaux. Elle se produit toujours au bord interne de la thèque interne où elle détermine la formation de bandes homogènes, brillantes, dirigées circulairement.

On observe nettement dans ces segments de cercle hyalins des restes de cellules de la thèque; par-ci par-là même on peut distinguer des limites de cellules.

Ces bandes hyalines, SLAVJANSKY les considère comme des restes de la membrane propre épaissie (p. 265). SCHOTTLAENDER fut le premier qui trouva des indices qui lui firent douter de l'exactitude de l'opinion de SLAVJANSKY (p. 272). Il les considéra plutôt comme des bandes de cellules de la thèque ayant subi la dégénérescence hyaline; c'est à cette manière de voir que je me rallie complètement.

---

1) Dans mes préparations, je n'ai trouvé au sein des cellules de la thèque néoformées aucun indice d'une néoformation vasculaire. Je ne trouve, dans aucun des auteurs que j'ai lus sur cette question, un argument quelconque en faveur de cette hypothèse. Or, *l'on ne peut* admettre, à mon avis, qu'il y ait *néoformation vasculaire* qu'à la condition de se baser sur des *preuves positives.*

Dans une série de préparations se trouve intéressé un follicule presque entièrement atrésique. La cavité est complètement oblitérée par un tissu conjonctif jeune à larges mailles et riche en liquides, dans lequel sont logées de nombreuses et larges fentes lymphatiques, des vaisseaux sanguins et du pigment. Au bord on rencontre encore par-ci par-là quelques petits groupes de cellules de la thèque, derniers restes d'une prolifération antérieure de la thèque.

En un endroit, dans la paroi du follicule oblitéré, se trouvent des membranes hyalines. Ces membranes montrent manifestement qu'elles dérivent de cellules de la thèque préexistantes. On trouve, en effet, en quelques points, dans ces membranes, des cellules de la thèque qui, quoiqu'ayant subi la dégénérescence hyaline, présentent encore des limites assez nettes; d'autres même permettent de reconnaître leur noyau et leur protoplasme. Entre ces bandes hyalines se trouvent encore les espaces vasculaires de la thèque interne, élargis par ectasie et tapissés par un endothélium (Pl. XXIX, fig. 5).

En admettant même qu'il existe une membrane propre, bien que je n'en aie trouvé aucune trace dans mes préparations (p. 289), certainement elle ne joue pas dans l'involution du follicule le rôle important que lui attribuent SLAVJANSKY, PATENKO et autres. Les bandes hyalines que ces observateurs considèrent comme des restes de la membrane propre épaisse, ne le sont certainement pas et il ne m'étonnerait pas que toute la membrane propre épaissie de SLAVJANSKY fût *un anneau fermé de cellules de la thèque ayant subi la dégénérescence* hyaline. Cependant je n'ai trouvé une dégénérescence hyaline aussi étendue dans aucun des nombreux follicules en voie d'involution que j'ai examinés.

La *cavité* du follicule en voie d'involution renferme tantôt seulement un liquide séro-fibrineux, tantôt seulement du sang, le plus souvent cependant ces deux liquides à la fois. L'hémorrhagie prend alors la place d'une partie du contenu du follicule, tandis que le restant de la cavité contient la fibrine. Il n'y a pas de règle fixe en ce qui concerne l'endroit où l'hémorrhagie se produit [1]).

Le contenu du follicule se vascularise et s'organise le long de deux voies qui émanent de la paroi du follicule. Les travées, dont j'ai parlé précédemment (p. 293), de cellules effilées croissent entre les cellules de la thèque jusque dans la cavité du follicule. Elles forment une bande, plus ou moins large, de tissu conjonctif fibrillaire à larges mailles, le long du bord interne de la paroi du follicule et pénètrent en même temps profondément dans le contenu du follicule sous la forme de cellules en araignées qui s'anastomosent les unes avec les autres.

---

1) Voir pour plus détails p. 301.

Telle est l'opinion de SCHOTTLAENDER (p. 270), qui est admise actuellement.

Mais les choses n'en restent pas là. Il m'a semblé qu'*indépendamment de la thèque interne, la thèque externe prend part aussi à l'organisation du contenu du follicule.*

La thèque interne présente notamment en certains endroits des espaces fissiformes, à travers lesquels pénètrent de larges faisceaux de tissu conjonctif de la thèque externe, qui se dirigent vers l'intérieur et se recourbent aussi le long du bord interne de la paroi du follicule.

J'ai déjà signalé (p. 292) que ces cellules de tissu conjonctif peuvent, dans certaines circonstances, former de jeunes cellules de la thèque et fournir ainsi une seconde thèque interne à la face interne de la première.

S'il y a du sang dans la cavité du follicule, on en trouve les restes au sein du jeune tissu conjonctif central sous la forme de petits amas de pigment brun-jaunâtre. Les jeunes cellules de tissu conjonctif absorbent ce pigment dans leur protoplasme, mais leur vitalité semble en souffrir; tout au moins beaucoup de ces cellules perdent leurs contours nets, pâlissent et disparaissent, en laissant le pigment sous forme de granulations délicates. Les cellules de la thèque ne participent pas à cette résorption de pigment.

Enfin, je désire encore mentionner que dans le contenu du follicule, indépendamment de nombreux leucocytes, j'ai vu de grandes cellules au milieu du sang et de la fibrine. Je ne sais pas si ce sont les *noyaux d'une forme spéciale*, dont parle SCHOTTLAENDER et qu'il tient pour *une espèce de leucocytes*, destinés à vider le contenu du follicule. Il est bien certain qu'au point de vue de leur forme, ils ne ressemblent pas aux leucocytes ordinaires, qui s'y trouvent en même temps très nombreux. Ces éléments me rappellent plutôt de jeunes cellules de tissu conjonctif.

Les phases ultérieures de l'involution du follicule ne sont pas représentées dans mes préparations, je l'ai dit déjà. Je n'ai pas constaté de désintégration étendue de cellules de la thèque avec formation simultanée de tissu conjonctif fibrillaire jeune, indiquant une tendance à la cicatrisation.

Le grand développement de la thèque interne, la formation de nouvelles rangées de cellules jeunes de la thèque autour et en dedans des formations plus anciennes, le grand nombre des vaisseaux et des capillaires revêtus d'un endothélium à cellules élevées, à l'intérieur et autour de la paroi du follicule, tous ces phénomènes plaident plutôt en faveur d'une nutrition exagérée et d'un pouvoir d'accroissement excessif, et c'est probablement pour cela que la cicatrisation ne s'effectuera pas vite.

Si nous rassemblons maintenant toutes ces données et que nous comparions cette forme d'involution au cours normal de l'invo-

lution du follicule, alors nous constatons d'importantes différences. Le nombre des follicules en voie d'involution est *notablement plus considérable* qu'on ne le rencontre jamais dans un ovaire normal. Mais tout ne se borne pas à cette différence quantitative. *Chaque follicule atteint des dimensions si considérables, la prolifération de la théque est si abondante, la cavité du follicule est si grande* que par ces caractères aussi cette forme d'involution s'écarte de la normale d'une façon frappante.

Mais il y a surtout deux altérations si particulières qu'à elles seules elles attirent l'attention sur ces follicules. *C'est, d'une part, l'absence complète de toute tendance à une cicatrisation fibrillaire rapide et, d'autre part, la présence de sang dans la cavité du follicule.*

Il y a donc involution, mais sur une échelle beaucoup plus grande, avec une marche considérablement ralentie et production d'une hémorrhagie dans la cavité du follicule.

Et toutes ces différences d'avec l'involution normale rapprochent ces follicules des vrais corps jaunes, auxquels ils seraient identiques si l'essentiel, la rupture et l'expulsion de l'ovule, ne faisait defaut. Comparons néanmoins ces follicules aux vrais corps jaunes, comme nous y sommes d'ailleurs contraints par la ressemblance frappante que présentent ces deux formes d'involution et alors nous constatons qu'ils ressemblent surtout, et par le degré de développement de la thèque interne et par le stade d'oblitération de la cavité folliculaire, aux vrais corps jaunes du 4e et du 5e mois de la grossesse.

Avant de discuter d'une façon plus détaillée les différences que ces follicules offrent avec la normale, il me parait désirable de m'occuper d'abord d'un cas absolument identique, *le seul qui soit signalé dans toute la bibliographie relative aux tumeurs de l'ovaire.*

Je n'entends pas dire par là que l'on n'ait pas trouvé plusieurs fois, et même en grand nombre, des kystes sanguins provenant de follicules (ROKITANSKY (23) aussi bien que SCHROEDER et NAGEL (6), GUSSEROW et SLAVJANSKY (3) en ont signalé des cas); mais ces transformations pathologiques sont alors toujours le résultat d'une affection primitive, étendue, de l'ovaire (oophorite aiguë ou chronique), dont la présence de grandes infiltrations, de nombreuses hémorrhagies intersticielles, de parties sclérosées, de nombreuses adhérences et de membranes à la surface, fournit la preuve palpable. De semblables ovaires n'ont rien de commun avec le cas que je décris et je dois donc ne pas m'en occuper ici.

Mais pour être complet, je dirai que parmi les nombreux ovaires qu'il étudia dans le but de rechercher les relations entre la menstruation et l'ovulation, LEOPOLD en trouva deux qui contenaient quelques kystes sanguins et qui, pour le reste, étaient normaux. Malheureusement il ne donne pas plus de détails rela-

tivement à ces kystes, de sorte qu'ils n'ont aucune importance pour moi.

Seul ROKITANSKY dans sa „Wochenblatt der Zeitschrift der Kaiserlichen, Königlichen Gesellschaft der Aertzen zu Wien 1855" signale un cas analogue, dont je vais donner la description.

Une femme, qui se croit enceinte de 4 mois, est reçue à l'hôpital parce qu'elle se plaint de douleurs dans le ventre et d'hémorrhagie vaginale. On lui extirpe un mola hydatidosa d'environ trois livres. La patiente succombe au collapsus. Les deux ovaires sont hypertrophiés: l'ovaire droit a le volume d'une tête d'enfant, le gauche, celui du poing. Les deux ovaires sont formés de kystes dont le volume varie entre celui d'un pois et celui d'une noix. Ils sont serrés les uns contre les autres, s'aplatissent mutuellement ou se pénètrent partiellement. Quelques uns sont partiellement et d'autres complètement entourés de tissu ovarien. La présence de tous ces kystes rend la surface des ovaires lobulée.

Entre les grands kystes saillants se trouvent des follicules, dont le volume varie entre celui d'un grain d'avoine et celui d'une fève. Les follicules situés au bord de l'ovaire surtout, mais d'autres aussi d'ailleurs, contiennent de petits amas de sang, friables, d'un rouge-brunâtre sâle, arrondis, à la surface desquels s'est déposée une couche de fibrine. Le caillot renferme de nombreux corpuscules blancs du sang, remplis de petites gouttelettes de graisse et d'innombrables amas de pigment, qui sont disposés entre la fibrine coagulée en un réseau fibreux. L'un des kystes périphériques placé au bord externe de la tumeur gauche est rompu, ce qui fait que les lèvres de son orifice fissiforme sont déjetées en dehors. Indépendamment du noyau sanguin libre, on trouve parfois aussi du sang dans les cavités des kystes. La couleur de ce sang varie du jaune au vert-bronze. La paroi des kystes est revêtue d'une couche molle de tissu, d'un jaune sâle, inégale, ce qui lui donne absolument l'aspect d'un corps jaune. Examinée au microscope, cette paroi se montre formée principalement de grandes cellules, entre lesquelles sont éparpillées de petites sphères de graisse. Dans certains kystes une mince membrane adhère lâchement à la paroi. En l'étudiant de plus près, on constate qu'elle est constituée par des cellules granuleuses ayant subi la dégénérescence graisseuse. Dans d'autres follicules encore, le contenu est blanc ou jaune clair, selon qu'il consiste entièrement en fibrine ou qu'un peu de sang s'y trouve extravasé.

Après cette description, ROKITANSKY explique que ces kystes proviennent très probablement de follicules de DE GRAAF, attendu que des kystes uniloculaires sont logés dans l'ovaire, que l'on trouve toute espèce de formes de transition entre les follicules normaux et ceux de la grosseur d'une noix et, enfin, que dans quelques-uns des grands follicules on peut encore reconnaitre l'ovule.

En outre, ROKITANSKY fait observer que le nombre des kystes grands et petits a augmenté dans des proportions telles que l'on doit admettre une hyperplasie des follicules de DE GRAAF; que la plupart des follicules sont en voie d'involution; que le processus d'involution ne peut avoir débuté longtemps avant l'époque où s'accomplirent les transformations de la matrice; *que pour celà il est probable qu'il existe une relation entre les deux processus*, ce que confirment et le fait que les deux ovaires sont atteints et la régularité de la menstruation jusqu'à l'époque correspondant au début des transformations de la matrice.

De ce qui précède il résulte tout d'abord que les rapports anatomiques et histologiques réalisés dans le cas décrit par ROKITANSKY sont, pour autant qu'ils ont été suivis, absolument les mêmes que ceux que j'ai constatés dans les deux ovaires que j'ai étudiés. En outre, il est encore une autre ressemblance frappante entre les deux cas. Les deux femmes dont proviennent ces ovaires étaient enceintes toutes deux depuis la même époque.

ROKITANSKY admet que le début du processus d'involution ne peut remonter à une époque antérieure au début de la grossesse et j'ai signalé (p. 298) que, mes kystes sanguins étant considérés comme des corps rouges, le processus d'involution doit probablement aussi avoir débuté depuis quatre ou cinq mois, ce qui concorde avec la durée de la grossesse.

Je suis aussi porté à croire qu'il existe une relation entre la grossesse et les modifications pathologiques qui existent.

Tous les arguments invoqués par ROKITANSKY, pour établir son hypothèse, ont toute leur valeur dans mon cas aussi. Ici aussi: 1°) *le fait que ces altérations sont symétriques, qu'elles ont atteint les deux ovaires;* 2°) *le fait que la menstruation a été régulière jusqu'à l'époque correspondant au début de la grossesse;* 3°) *la durée du processus de l'involution* témoignent d'une relation étroite entre les deux états. Mais je puis fournir d'autres preuves encore qui démontrent le bien-fondé de ma manière de voir. DE SINÉTY (p. 279) n'a-t-il pas montré que la grossesse exerce toujours une influence sur la marche de l'involution du follicule? N'a-t-il pas constaté que, de même que le corps jaune vrai se développe davantage et persiste plus longtemps que le faux corps jaune, de même aussi l'involution des follicules atrésiques s'accomplit, pendant la grossesse, en s'accompagnant de phénomènes de prolifération plus puissants et dure plus longtemps que chez les femmes non gravides? DE SINÉTY déclare aussi que la grossesse amène une évolution de follicules atrésiques plus étendue et accélérée.

Ceci revient à dire que, pendant la grossesse, plus de follicules disparaissent par atrésie et que la marche de l'atrésie est plus lente et s'accompagne de phénomènes de prolifération plus actifs.

ALEXENKO (p. 278) parle aussi de l'influence qu'exerce la grossesse sur la vie des follicules. Il prétend d'ailleurs que l'hyper-

trophie folliculaire est occasionnée, dans la grande majorité des cas, par des tumeurs de la matrice à croissance rapide, parmi lesquelles les fibro-myômes occuperaient le premier rang.

Mais l'hypertrophie folliculaire est-elle autre chose qu'une évolution étendue et accélérée de follicules, qui nécessairement involueront sur une échelle étendue après un temps plus ou moins court? ALEXENKO dit que ce processus s'accomplit sous l'influence de tumeurs utérines à croissance rapide; mais l'influence qu'exerce la grossesse peut, sans nul doute, être placée sur la même ligne.

Il me semble donc qu'il n'est pas téméraire de ranger nos tumeurs de l'ovaire dans la série des affections précitées.

Physiologiquement, comme je l'ai dit déjà, l'ovaire, sous l'influence de la grossesse, fait le premier pas dans la voie qui, *se poursuivant assez loin dans la même direction, conduit nécessairement aux dispositions qui existent ici.*

Physiologiquement un plus grand nombre de follicules involuent alors en manifestant des phénomènes de prolifération plus puissants et en suivant une marche de plus longue durée.

Dans l'hypertrophie folliculaire qui, selon NAGEL, SLAVJANSKY et WALDEYER, doit être rangée parmi les phénomènes *physiologiques*, les follicules se comportent de même sur une plus vaste échelle. *L'hypertrophie folliculaire, si elle se poursuit suffisamment loin, imitera donc les rapports qui existent ici.*

Or, les deux cas que ROKITANSKY et moi avons observés, nous permettent de constater les mêmes altérations, mais extrêmement accentuées: évolution accélérée, mais plus étendue; prolifération plus active, mais plus marquée encore; enfin, marche plus lente, mais plus frappante encore. *Les limites du processus, qui s'accomplit sous l'influence de la grossesse, sont dépassées de beaucoup, mais dans la même direction.*

J'ignore quelles causes sont intervenues ici, qui permettraient de comprendre pourquoi la fonction de l'ovaire s'est extraordinairement exagérée et pourquoi ces cas sont très rares. Je n'ai pu les découvrir par l'étude des deux ovaires dont j'ai disposé.

Il me reste encore à parler de l'hémorrhagie folliculaire.

On sait qu'une hémorrhagie peut se produire à l'intérieur et autour du follicule ovarien, sous l'influence de maladies infectieuses aiguës, inflammation, traumatisme et beaucoup d'autres processus pathologiques; mais de toutes ces causes étiologiques, il n'en est pas une qui soit applicable aux deux ovaires qui nous occupent, de telle sorte que nous sommes bien obligés, pour expliquer l'hémorrhagie folliculaire, de chercher d'autres causes en relation avec le processus de l'involution.

En général, dans les circonstances normales, il ne se produit pas d'hémorrhagie lors de l'involution du follicule. Aucun des observateurs qui se sont occupés de l'étude de l'involution du follicule ovarien n'a rien signalé à ce propos. GROHE, SCHOTT-

LAENDER et SLAVJANSKY disent que, dans l'involution qui s'accomplit normalement ils n'ont jamais trouvé ni hémorrhagie, ni pigment sanguin qui en provient (p. 266).

Certains auteurs (LEOPOLD (14), NAGEL (6), GUSSEROW (30) et ROKITANSKY (23)) signalent, comme faits accessoires qu'ils ont observés dans le cours de leurs recherches, des faits qui pourraient avoir quelque importance ici, s'ils avaient été décrits avec plus de soins. Ils parlent de kystes sanguins, qui de temps à autre sont logés dans des ovaires au reste normaux et qui pourraient être identiques aux kystes sanguins que j'ai décrits; mais en l'absence de toute description microscopique de ces formations, la nature de ces kystes reste trop incertaine pour que l'on puisse tenir compte de ces communications.

Si nous nous demandons tout d'abord d'où provient l'hémorrhagie folliculaire, seule la thèque interne peut être prise en considération. Cette couche de tissu délimite l'hémorrhagie de toutes parts; en dehors de cette couche on ne voit jamais ni hémorrhagie, ni pigment sanguin.

L'hémorrhagie se produit, en outre, dans les couches les plus centrales de la thèque interne. S'il n'en était pas ainsi, si l'hémorrhagie se produisait sur toute la largeur de cette bande cellulaire, elle devrait alors être elle-même imprégnée de sang ou dilatée par du sang; or, on n'observe rien de semblable.

Il faut donc examiner maintenant s'il existe une relation entre le développement et la structure de la thèque interne, d'une part, la production ou l'absence d'hémorrhagie d'autre part; car on se rappellera qu'il ne s'épanche pas de sang dans tous les follicules. J'ai, dans ce but, comparé un très grand nombre de follicules avec au sans caillot sanguin et de cette étude il résulte:

1°) que dans les follicules dont la thèque est très développée et large, le caillot sanguin ne fait *jamais* défaut;

2°) que dans les follicules dont la thèque interne est mince, tantôt l'hémorrhagie existe, tantôt elle fait défaut et c'est ce dernier cas qui est le plus fréquent;

3°) que l'absence de l'hémorrhagie folliculaire coïncide le plus souvent avec une réduction de l'abondance des vaisseaux de la thèque interne et avec des phénomènes de dégénérescence dans cette bande cellulaire.

On pourrait en déduire l'une ou l'autre des deux conclusions suivantes:

a) la prolifération de la thèque est la conséquence de l'hémorrhagie;

b) l'hémorrhagie est la conséquence de la prolifération de la thèque.

Dans le premier cas (*a*) les follicules largement développés auraient fortement réagi sur l'extravasation sanguine et le processus de granulation (car on devrait alors l'interpréter comme tel) serait déjà fort avancé. Les autres kystes sanguins moins

développés, ou bien ne seraient pas en état de réagir sur l'excitation anormale déterminée par le sang extravasé, en se développant davantage, ou bien ils ne seraient soumis à cette excitation que depuis peu de temps. En même temps on comprendrait que la paroi des follicules, dans lesquels du sang ne s'est pas extravasé, ne développent qu'un faible pouvoir d'accroissement et dégénèrent rapidement.

Mais la seconde hypothèse (*b*) peut aussi facilement s'harmoniser avec les faits. Si une puissante prolifération de la thèque prédispose à l'hémorrhagie, il n'est pas étonnant que cette hémorrhagie se produise constamment dans les follicules à paroi épaisse et rarement dans les follicules à paroi mince et pauvre en vaisseaux.

Avant d'indiquer pourquoi cette dernière théorie me semble être la plus vraisemblable, je désire rappeler quelques particularités relatives à l'hémorrhagie dans le follicule rompu.

Dans le vrai corps jaune, l'hémorrhagie se produit toujours *quelques jours après la rupture du follicule*. Il en résulte, me semble-t-il, que ce n'est pas la rupture du follicule et la diminution de la pression intrafolliculaire qui en résulte qui déterminent l'hémorrhagie, car alors les deux processus devraient s'accomplir en même temps.

Maintenant il existe deux points de différence anatomique entre le vrai corps jaune, dans lequel se produit *toujours* l'hémorrhagie et le follicule en voie d'involution normale, où elle ne se produit *jamais*. Ces deux points sont:

1°) la rupture du vrai corps jaune;

2°) les phénomènes de prolifération plus puissants qui s'accomplissent dans le vrai corps jaune.

Si la rupture du follicule ne joue pas, dans la production de l'hémorrhagie, ce rôle qui lui revient en apparence, *alors la cause de l'hémorrhagie dans le vrai corps jaune ne peut résider que dans le développement puissant de la thèque interne. Et si ce développement puissant de la thèque provoque l'hémorrhagie dans le vrai corps jaune, alors on ne peut nier que ce même développement puissant de la thèque n'entraine la même conséquence dans les follicules qui nous occupent.*

En outre, dans notre cas, on peut s'expliquer une prolifération primitive exagérée de la thèque (p. 300 et 301), tandis qu'une hémorrhagie folliculaire primitive ne peut bien s'expliquer.

Comme dernier argument, bien qu'il soit le plus faible, on peut invoquer ici la théorie de FOERSTER (33), qui tient la prolifération de la thèque pour des granulations molles qui, en raison de leur riche vascularisation, pourraient aisément déterminer une hémorrhagie.

Que la pression sanguine joue aussi un grand rôle dans la production ou la non-production de l'hémorrhagie, c'est ce qui ressort bien des observations de LEOPOLD (14). Cet auteur dis-

tingue des faux corps jaunes *typiques* et des faux corps jaunes *atypiques*.

Les typiques sont ceux qui se rompent au début de la menstruation et qui participent, par conséquent, à toute la congestion génitale, qui débute déjà quelques jours avant l'hémorrhagie menstruelle. *Par là, le follicule se remplit fortement de sang.*

Les atypiques sont ceux qui se rompent entre deux périodes; l'hyperémie des organes pelviens est alors plus réduite et *il se produit peu ou pas d'hémorrhagie.*

Dans notre cas, l'hyperémie des organes pelviens, en admettant même qu'elle ne dépendît pas de la grossesse, a été extraordinairement grande et c'est ainsi que *la congestion génitale et le développement puissant de la thèque ont cooporé simultanément à la production de ces kystes sanguins.*

Les considérations qui précèdent relativement à l'origine de l'hémorrhagie folliculaire n'ont, il est vrai, qu'une valeur théorique et il est bien possible que les relations soient autres; mais aussi longtemps que l'on n'aura pas expliqué d'une manière rationnelle l'hémorrhagie dans les corps jaunes, aussi longtemps donc que l'origine de l'hémorrhagie physiologique restera question non résolue, il sera impossible de trancher avec certitude l'origine de l'hémorrhagie pathologique.

CONCLUSIONS.

Je désire résumer brièvement encore les résultats de mes recherches.

Les deux ovaires que j'ai décrits sont principalement formés par un très grand nombre de follicules en voie d'involution atrésique, dont les dimensions dépassent de beaucoup la normale.

La forme de cette involution diffère de l'involution physiologique par des phénomènes de prolifération extraordinaires et par une marche considérablement ralentie.

L'extension du processus involutif aussi bien que la marche anormale de l'involution dépendent de l'existence simultanée de la grossesse.

Je n'ai pu établir pourquoi l'influence de la grossesse s'est fait sentir ici plus énergiquement que de coutume et de façon à ce que les limites physiologiques aient été dépassées.

L'hémorrhagie dans la cavité du follicule doit probablement être la conséquence du développement extraordinaire de la thèque interne, bien que l'hyperémie des organes pelviens ait certainement aussi joué un rôle dans ce phénomène.

J'ai en outre établi que les cellules néoformées de la thèque interne, pendant l'involution, doivent leur origine à la thèque externe, par différenciation de cette couche cellulaire. Elles ne se forment pas, par division cellulaire, aux dépens des cellules préexistantes de la thèque interne.

Le tissu conjonctif qui, durant l'involution, remplit la cavité du follicule, ne dérive pas seulement de la thèque interne.

La thèque externe prend part aussi à l'oblitération de la cavité du follicule. Dans ce but elle envoie de larges faisceaux de tissu conjonctif qui traversent des fentes de la thèque interne et gagnent la cavité du follicule.

Lors du processus d'involution, il est probable que la thèque interne n'est pas vascularisée par la thèque externe.

Les nombreux vaisseaux de la thèque interne s'y trouvaient déjà auparavant et s'accroissent en même temps que les cellules de la thèque interne.

Les formations hyalines que l'on trouve dans des follicules en voie d'involution atrésique et que SLAVJANSKY considère comme

des restes de la membrane propre, sont des bandes de cellules de la thèque ayant subi la dégénérescence hyaline.

Enfin, je rappellerai, ce que j'ai déjà dit précédemment, qu'en considération des dispositions anormales des deux ovaires qui ont fait l'objet de cette étude, il reste, dans un certain sens, incertain que l'on puisse rapporter les conclusions qui en ont été déduites, au processus de l'involution normale des follicules rompus et non rompus.

Bien que beaucoup de faits tendent à prouver que les phénomènes que j'ai constatés dans les follicules étudiés ne soient qu'une exagération des phénomènes qui s'accomplissent lors de l'involution physiologique, cependant l'exactitude générale de mes conclusions devra être sanctionnée par des études entreprises sur des ovaires normaux.

(Thèse de la Faculté de Médecine de Leide).

BIBLIOGRAPHIE.

1. Slavjansky, Zur norm. und path. Histologie des Graafschen Bläschen des Menschen.
   Virch. Arch. T. 51 1870.
2. Slavjansky, Recherches sur la régression des foll. de Graaf chez la femme.
   Arch. de physiol. I 1874.
3. Slavjansky, Die Entzündnng der Eierstöcke.
   Arch. für Gynaec. XIII 1872.
4. Slavjansky, Zur Frage über das Wachsthum und Reifung des Gr. Foll. während der Schwangerschaft.
   Medic. Bote. 1877. N⁰ 31—33.
5. Nagel, Beiträge zur Genese der epithelialen Eierstockgeschwülste.
   Arch. für Gynaec. XXXIII 1888.
6. Nagel, Beiträge zur Anatomie gesunder und kranker Ovariën.
   Arch. für Gynaec. XXXI 1887.
7. Schottlaender, Ueber die Gr. Follikel, sein Entstehung beim Menschen und seine Schicksale beim Menschen und Säugethieren.
   Arch. für microsc. Anat. T. 41.
8. Schottlaender, Beiträge zur Kenntniss der foll. Atresie etc.
   Arch. für microsc. Anat. T. 37.
9. Grohe, Ueber Bau und Wachsthum des menschlichen Eierstöckes etc.
   Virch. Arch. T. 26.
10. Benckiser, Entwickelungsgeschichte des Corpus luteum.
    Arch. für Gynaec. XXIII.
11. Flemming, Ueber die Bildung von Richtungsfiguren etc.
    Arch. für Anatomie. 1885.
12. His, Schultzes Archiv. I.
13. Patenko, Ueber die Entwickelung der Corpora fibrosa in den Eierstöcken.
    Virch. Arch. T. 84.
14. Leopold, Untersuchungen über Menstruation und Ovulation.
    Arch. für Gynaec. T. XX, XXI.
15. Albers, Blutgeschwülste in den Eierstöcken.
    Deutsch. Klinik. 1853.
16. Alexenko, Contribution à l'histologie normale et pathologique des ovaires de la femme.
    Annales de Gyn. et d'Obstétrique.
17. De Sinéty, Histologie de l'ovaire de la femme pendant la grossesse.
    Gazette médic. de Paris. 1877.
18. De Sinéty et Malassez, Structure, origine et développement des cystes de l'ovaire.
    Arch. de physiol. norm. et path. 1878, 1879.
19. Ziegler, Lehrbuch der allgem. Pathol. und path. Anatom. 1895.
20. Birch-Hirschfeld, Lehrbuch der allgem. Pathologie und path. Anat. 1894.
21. Rokitansky, Ueber Abnormitäten des Corpus luteum.
    Allgemeiner Wiener medic. Zeitung. 1859.

22. Rokitansky, Ovariëncysten.
Wochenblatt der Zeitschrift des Kais. Königl. Gesellschaft der Aerzten zu Wien. 1855.
23. Rokitansky, Ueber die Cyste.
Denkschrift der Kais. Acad. der Wissenschaften. Wien 1850. I.
24. Waldeyer, Eierstock und Ei.
Leipzig 1870.
25. Waldeyer, Handbuch der Gewebelehre.
26. Lebedinsky, Zur Lehre von der Atresie des Graafschen Bläschens.
Centralbl. für Gynaec. 1879.
27. Beigel, Zur Naturgeschichte des Corpus luteum.
Arch. für Gynaec. T. XIII.
28. Kisch, Die Veränderung der Graafschen Foll. nach dem Aufhören der Sexualthätigkeit.
Arch. für Gynaec. T. XII.
29. Schulin, Zur Morphologie des Ovariums.
Arch. für microsc. Anat. T. 19.
30. Von Brunn, Zur Kenntniss der physiol. Rückbildung der Eierstockseier.
Götting. gelehrt. Anzeiger. 1880.
31. Beulin, Das Corpus luteum und der obliterirte Follikel.
Diss. Königsberg. 1877.
32. Hoelzl, Ueber die Metamorphosen des Graafschen Follikels.
Virch. Arch. T. 134.
33. Foerster, Zur Pathologie der Eierstöcke.
Centralbl. für Gynaec. N⁰ 5, 1893.
34. Foerster, Small cystic degeneration of the ovary.
The American Journal of Obstetrics. 1894.
35. Frey, Histologie und Histochemie. 1859.
36. Gerlach, Handbuch der Gewebelehre. 1854.
37. Krause, Handbuch der menschlichen Anatomie.
38. Henle, Handbuch der Eingeweidelehre.
39. Kölliker, Gewebelehre. 1867.
40. Luschka, Anatomie des Menschen II. abth. 2.
41. Schroen, Beitrag zur Kenntniss der Anatomie und Physiol. des Eierstockes.
Zeitschrift für wissenschaftlichen Zoölogie. T. 12.
42. Dalton, Report on the corpus luteum.
Transactions of the Amer. Gynaec. Soc. 1877.
43. Chaudelux, Note sur la structure des corps jaunes de Dalton.
Gazette médic. de Paris. 1880. N⁰ 33.
44. Klob, Pathol. Anat. der weibl. Sexualorganen. Wien. 1864.
45. Ritchie, Contributions to assist the study of ovarian physiol. and pathol.
London. 1865.
46. Steffeck, Zur Entstehung der epithelialen Eierstocksgeschwülste.
Zeitschrift für Geb. und Gynaec. T. XIX.
47. Pflüger: Ueber die Eierstöcke der Säugethiere und des Menschen. 1863.
48. Valentin, Müllers's Archiv. 1838.
49. Cornil et Ranvier, Manuel d'Histologie pathologique.
50. Olshausen, Krankheiten der Ovariën.
Handbuch der Chirurgie.
51. Neumann, Hydrops eines Graafschen Follikels mit zahlreichen Eiern.
Virch. Arch. T. 104.
52. Wagener, Bemerkungen über die Eierstöcke und gelbe Körper.
Arch. für Anat. und Physiol. 1879.



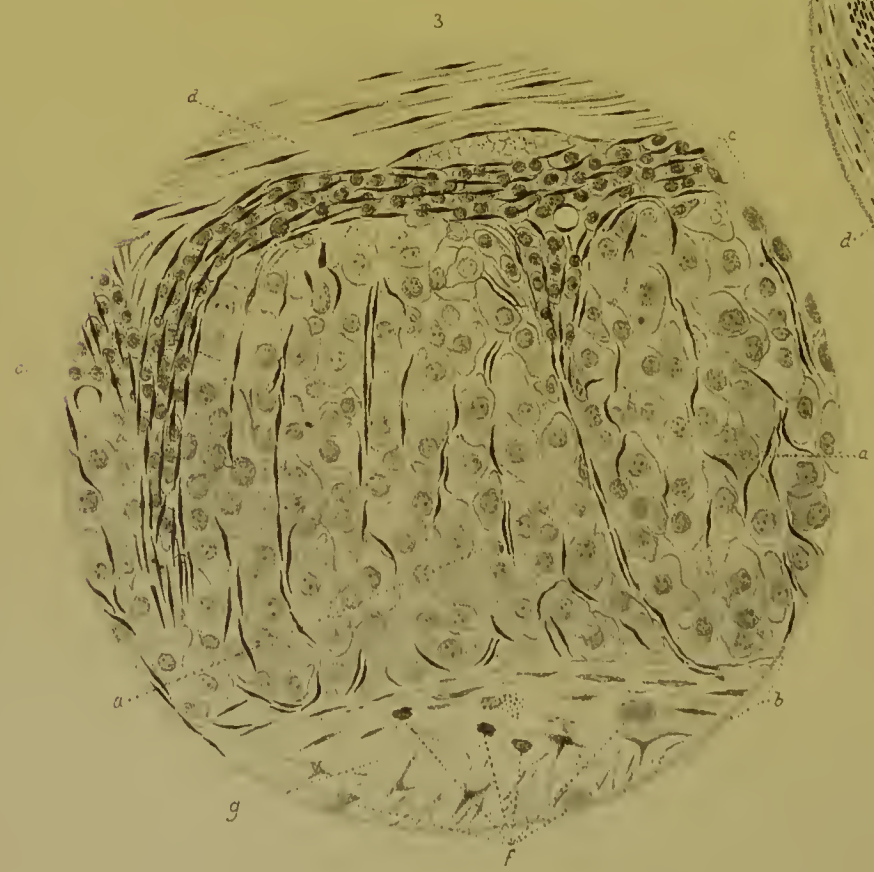

P. B. van Loo del.

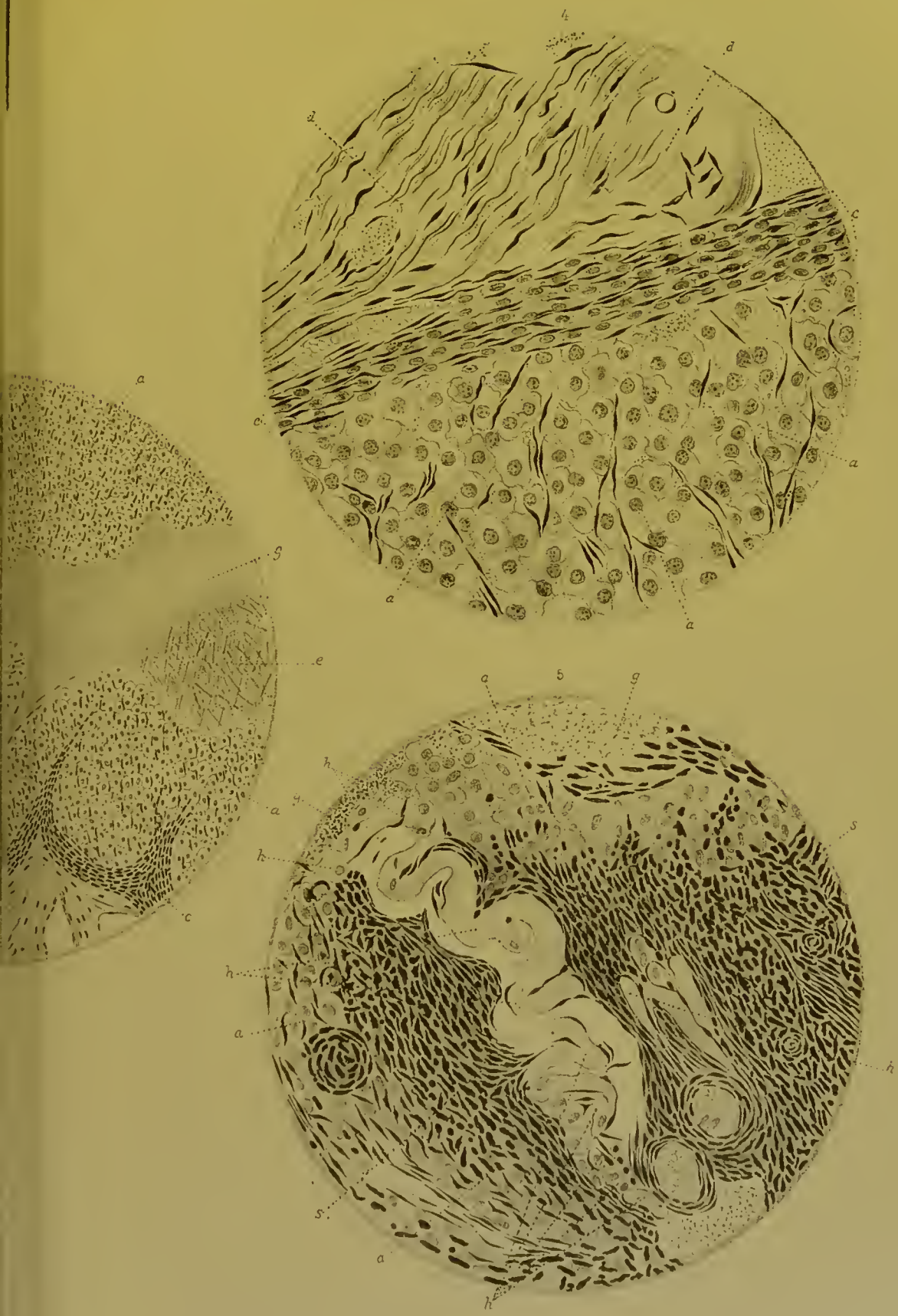

Mulder impr. Leide.

EXPLICATION DE LA PLANCHE XXIX.

Fig. 1. Follicule de DE GRAAF en voie d'involution atrésique, vu à un faible grossissement.

a, thèque interne fortement épaissie.

c, thèque externe, qui entoure comme d'un large anneau la thèque interne et qui s'est *totalement* différenciée en jeunes cellules épithélioides de la thèque.

d, stroma de l'ovaire, pauvre en cellules, à larges mailles, oedémateux et contenant de nombreux vaisseaux lymphatiques et sanguins très larges.

g, contenu du follicule.

Le sang qui existe dans le follicule, se trouve en dehors de la figure.

e, fibrine.

Fig. 3. Une partie de la paroi du même follicule (fig. 1), vue à un fort grossissement.

a, thèque interne.

c, thèque externe, qui s'est différenciée en jeunes cellules de la thèque et dont des faisceaux de cellules pénètrent dans la thèque interne.

b, bande de tissu conjonctif à trajet circulaire, à la face interne de la thèque interne.

f, pigment sanguin.

g, tissu conjonctif central, à larges mailles et à cellules en araignées.

d, stroma fibrillaire de l'ovaire, pauvre en cellules.

Fig. 4. Une autre partie de la paroi du même follicule (fig. 1).

a, thèque interne.

c, thèque externe différenciée en cellules de la thèque. Les cellules de la thèque externe prennent nettement la forme des cellules de la thèque, de telle sorte que les deux couches de la paroi du follicule se continuent insensiblement l'une avec l'autre.

d, stroma de l'ovaire.

Fig. 2. Une partie de la paroi et du contenu d'un follicule de DE GRAAF en voie d'involution atrésique.

a, thèque interne.

b, tissu conjonctif fibrillaire, à direction circulaire, appliqué à la face interne de la thèque interne.

f, pigment sanguin dans la bande *b*.

c, jeunes cellules épithélioides de la thèque.

e, fibrine.

d, sang.

Fig. 5. Une partie de la paroi d'un follicule de DE GRAAF en voie d'involution atrésique.

a, restes de la thèque interne.

h, formations hyalines. Dans la substance hyaline on peut trouver encore çà et là les limites des cellules et les noyaux des cellules de la thèque qui ont subi la dégénérescence hyaline.

g, contenu du follicule.

s, tissu conjonctif riche en cellules.

XXVII.

LA MORT TARDIVE PAR LE CHLOROFORME

ETUDE CLINIQUE, ANATOMO-PATHOLOGIQUE ET EXPÉRIMENTALE

(Pl. XXX).

PAR

A. J. W. HEINTZ.

(1896).

INTRODUCTION.

Depuis quelque temps, l'attention de Mr. le Professeur SIEGENBEEK VAN HEUKELOM était attirée par le fait que les cadavres des malades morts à la suite d'une opération chirurgicale présentaient quelque fois des altérations de leurs organes qui ne pouvaient recevoir d'interprétation satisfaisante.

L'observation clinique aussi était muette sur la cause de la mort. Dans quelques cas seulement, on trouvait la mention que la malade avait succombé un ou deux jours après l'opération, après des symptômes du collapsus.

La première mort qui attira l'attention fut celle de la femme M. B., âgée de 33 ans, entrée le 13 décembre 1887 à l'hôpital de Leyde et opérée le 19 décembre d'un fibro-myôme de l'utérus. Cette femme succomba au collapsus le surlendemain de l'opération. Nous reviendrons plus loin avec détails sur cette observation.

L'organe dont les altérations étaient le plus manifestes était le foie, qui attirait l'attention par sa forte coloration jaunâtre et par sa consistance molle. Le Professeur SIEGENBEEK VAN HEUKELOM en arriva à penser que ces altérations pourraient bien être en rapport avec une intoxication par le chloroforme, présomption d'autant plus fondée que dans certains cas on ne pouvait trouver aucune autre cause de mort.

Bien que ces altérations se présentaient aussi sur les cadavres

provenant de la clinique chirurgicale, il était remarquable qu'on les rencontrait plus fréquemment sur les cadavres provenant de la clinique gynécologique.

A cette dernière clinique, les malades subissent deux chloroformisations, la première pour permettre l'examen devant les élèves, la seconde, quelques jours plus tard, pour l'opération.

Dans quelques-uns des protocoles d'autopsie, ces foies caractéristiques sont dénommés „foie de laparotomie" ou „foie de chloroforme", la cause exacte de cette altération étant dubieuse.

Toute fois on ne saurait toujours exclure la possibilité que ces altérations pouvaient dépendre d'une septicémie foudroyante.

Pour éviter cette objection, nous n'avons rapporté que les cas où l'autopsie n'avait pu révéler la cause de la mort, et nous avons cherché, par des expériences sur les animaux, à déterminer de quelle manière le chloroforme peut amener des altérations d'organes par une lente action secondaire.

I. OBSERVATIONS CLINIQUES ET RÉSULTATS DES AUTOPSIES.

Au moment où nous parcourions la littérature relative au sujet qui nous occupe, deux mémoires importants ont été publiés, l'un par RAFFAELE BASTIANELLI (Sulla morte tardiva per cloroformio, Roma 1891); l'autre par EUGÈNE FRÄNKEL (Ueber Chloroform-Nachwirkung, Virchow's Archiv. Band 127—129).

Ces auteurs rapportent aussi des observations où la mort est attribuée aux suites de la chloroformisation et où les altérations rencontrées à l'autopsie, aussi bien que les symptômes présentés pendant la vie, offraient une grande analogie avec ce qui a été observé dans les cas recueillis par nous.

Ces publications donnent la première description détaillée des altérations observées sur le cadavre d'individus ayant succombé plus ou moins rapidement après une narcose par le chloroforme; mais auparavant déjà, on a pensé que le chloroforme pouvait avoir une action secondaire, lente, capable d'amener la mort après quelques jours.

VON LANGENBECK a publié en 1850, dans la Deutsche Klinik, un cas où la mort est attribuée à l'action secondaire du chloroforme.

Il s'agissait d'un homme de 36 ans, ayant subi la résection de l'omoplate. L'opération avait duré environ trois quarts d'heure. Le malade fut très bien jusqu'à $8^1/_2$ heures du soir, moment où il commença à vomir, ce qui se répéta plusieurs fois pendant la nuit. Le lendemain, l'opéré avait la face pâle, le pouls petit et fréquent, et vomissait continuellement. A 8 heures du matin le pouls avait à peu près disparu et les mouvements du coeur étaient à peine perceptibles, alors que la respiration était complètement libre et régulière. La mort survint à $8^1/_4$ heures, dix-sept heures après l'opération. A l'autopsie, on trouva le foie de grandeur normale, mais renfermant de la graisse. Pas d'autres détails concernant l'autopsie.

La „Gazette des Hôpitaux" année 1849, rapporte cinq cas dans lesquels la mort subite était survenue après une éthérisation ou une chloroformisation.

ARMSTRONG TODD a publié le cas que voici dans le Medical

Times and Gazette de 1853. „The patient continued for several „hours after the operation in a state of insensibility; after which „time under the use of stimulants he rallied a little and continued „in this state of more than half insensibility, until he died on „the 19th (twelve days after the operation)." Plus loin il ajoute „Now I believe, this man never perfectly recovered from the „chloroform, although he lived so long after its administration!"

L'autopsie ne fut pas faite, du moins il n'en est pas parlé.

Dans le n° 4 de la Wiener medicinische Wochenschrift de 1894, on relate un cas de mort après deux chloroformisations pratiquées deux jours successifs. La seconde narcose avait été très difficile et très longue.

Le patient se remit bien de la narcose, rentra dans la salle des malades et prit de la soupe. Quatre heures après, il se rendit à la latrine et y mourut subitement. Les poumons furent trouvés emphysémateux.

Il ne serait pas difficile de réunir un plus grand nombre de cas dans lesquels la mort est attribuable, avec plus ou moins de vraisemblance, à l'action secondaire du chloroforme. (Vierteljahrschrift für gerichtliche und öffentliche Medicin 1865, Revue Médicale 1852, Münchener medicinische Wochenschrift 1893 (LUTHER)).

La plupart de ces cas ne sont pas étudiés ou sont étudiés superficiellement et ne peuvent nous fournir des faits certains. Nous allons passer immédiatement à la description des quelques cas observés à Leyde, que nous comparerons aux observations de BASTIANELLI et FRÄNKEL faites avec plus de soins que celles dont nous venons de parler.

OBSERVATION I.

Madem. M. B., 33 ans, admise à l'hôpital le 13 décembre 1885.

Diagnostic. Fibro-myôme utérin sous-séreux.

La malade accuse des douleurs lors des pressions exercées sur la partie la plus saillante de la tumeur. La température oscille entre 37°2 et 38°2. Le pouls bat 84 fois à la minute; il est petit et mou.

Laparotomie le 19 décembre 1885.

On trouve sur le péritoine un point d'inflammation de la largeur d'une paume de main, au niveau duquel il y a des adhérences anciennes qui se laissent facilement déchirer.

La tumeur, qui pèse cinq Kilogs, est ramollie vis à vis du point enflammé.

La malade se réveille bien. La température est à 37°3.

20 décembre. Température 36°8. Le pouls, à 92 le matin, monte le soir à 116. La malade est très calme, on peut même dire que sa tranquillité est anormale. Le ventre n'est pas météorisé. La

nuit survient un collapsus subit, qui se dissipe sous l'influence des injections de camphre et d'éther.

21 décembre. La température est normale, 36°4. Le pouls est à 124. La malade est complètement affaissée. A onze heures, elle commence à vomir et succombe quelque temps après.

Autopsie le 22 décembre, 22 heures après la mort.

La peau est quelque peu ictérique. Rigidité cadavérique. Le cerveau ne présente rien d'anormal, il est assez riche en sang.

Il n'y a pas de liquide dans les cavités pleurales. Le sommet du poumon droit est fixé par des adhérences anciennes, en dehors desquelles le poumon n'offre rien d'anormal.

Un point de péritonite circonscrite, qui siège entre l'ombilic et la symphyse, a déjà été signalé avant l'opération.

La face séreuse de l'intestin a son brillant normal; un peu de sang entre les anses intestinales, mais en quantité minime.

Rate normale, du poids de 145 grammes.

Rein gauche plus pâle que dans les conditions habituelles, mais normal en dehors de cette coloration.

Rein droit a une coloration pâle; sa capsule est très adhérente. Le poids des deux reins réunis est de 330 grammes.

Le foie pèse 1085 grammes et est coloré fortement en jaune.

L'examen microscopique decèle une forte dégénérescence cellulaire; il n'y a pas ou peu de pigment, et pas de dégénérescence amyloïde.

Il n'y a pas d'ulcérations dans l'estomac, ni dans l'intestin. L'estomac renferme une masse contenant du sang.

OBSERVATION II.

Veuve B.... âgée de 51 ans, examinée à la clinique le 2 février 1891, sous le chloroforme.

Diagnostic. Carcinome de l'utérus.

Le 3 février, la malade est très apathique.

Le 4 février, l'apathie continue; la température est à 38°7. Le pouls oscille entre 76 et 92.

Opération le 5 février: hystérectomie vaginale. La malade se réveille bien de la narcose.

Le 6 février, apathie considérable. Il n'existe ni douleurs abdominales, ni météorisme. Température: 38°. Pouls: 100 à 136.

Le 7 février, l'apathie augmente. La température est à 38°; le pouls, très faible, bat 136 fois à la minute.

Vin de champagne. Injections de camphre et d'éther.

La mort survient le soir.

Autopsie 36 heures après la mort.

Pas de péritonite. Forte rigidité cadavérique. Taches cadavériques notables.

La voûte du crâne renferme une quantité modérée de sang. Un

caillot noir dans le sinus longitudinal. Oedème sous-arachnoïdien abondant. Les plexus choroides sont très pâles. Les ventricules latéraux, le troisième et le quatrième ventricule, l'écorce cérébrale, les ganglions de la base du cerveau, etc., ne présentent rien d'anormal.

Le cerveau est ferme; il pèse 1300 grammes.

Les poumons s'affaissent modérément. Rien à remarquer concernant le coeur. L'épiploon est relevé; il est infiltré de sang. La séreuse péritonéale est de même sanguinolente par-ci par-là au niveau de l'intestin. Le foie est renversé en arrière.

Le coeur pèse 290 grammes; il est chargé de graisse et renferme des caillots. Le muscle est fort pâle. Il n'y a d'ailleurs rien d'anormal.

Le poumon gauche est coriace. L'arbre bronchique est intact. Il n'y a ni oedème, ni indurations. La base est modérément congestionnée.

Le poumon droit présente à son sommet des adhérences et des indurations. Les bronches, injectées, renferment beaucoup de pus. Pas de liquide dans les cavités pleurales.

L'épiploon est adhérent à la paroi abdominale. Le poli de la surface de l'intestin n'a pas subi d'altération. Les anses intestinales sont assez distendues.

La rate est petite, ramollie, de coloration blanchâtre.

Le grand cul-de-sac de l'estomac présente des taches noires (début de ramollissement cadavérique).

Les reins ne présentent rien d'anormal, macroscopiquement ni microscopiquement. La capsule surrénale droite est le siège d'une tumeur de la grosseur d'un oeuf de poule (carcinôme).

Le foie est blanc jaunâtre, très mou, et offre des dimensions normales. Au microscope: dégénérescence graisseuse et nécrose des cellules hépatiques.

OBSERVATION III.

Madem. E. W. 34 ans, admise à la clinique le 5 mai 1891. La face présente une coloration brune. Les conjonctives sont normales. L'urine ne contient pas d'éléments anormaux.

L'examen sous le chloroforme, fait le 8 mai, montre l'existence d'un fibro-myôme utérin sous-séreux.

La laparotomie est pratiquée le 11 mai.

Le détachement des adhérences qui unissent la tumeur à l'intestin provoque une forte hémorrhagie; l'intestin est dépouillé de son revêtement péritonéal sur une petite étendue.

La malade se réveille lentement; elle a des vomissements; le pouls est faible, irrégulier, peu fréquent.

Le 12 mai, les vomissements continuent. Il n'y a ni météorisme, ni douleurs abdominales. Température 37°8. Pouls, petit, 114 à la minute.

Le 13 mai, la malade s'affaisse de plus en plus, sans cause apparente. Elle vomit du sang noir et présente un léger ictère. Température: 38°5 le matin, 36°8 le soir. Pouls petit et très fréquent: 130 à la minute.

Le 14 mai, les vomissements persistent. L'état s'aggrave. La température est à 38°; le pouls est insensible.

Le 15 mai, la patiente succombe dans le collapsus.

La feuille d'observation de cette malade porte: il doit être remarqué que la patiente a été chloroformisée trois fois en huit jours; deux fois pour l'examen et une fois pour l'opération (il n'est pas fait mention auparavant du moment où le premier examen a eu lieu).

Autopsie $7^1/_2$ heures après la mort.

Voûte crânienne peu épaisse. La dure-mère a une coloration ictérique. Le cerveau, du poids de 1220 grammes, ne présente rien d'anormal.

Les poumons ne s'affaissent pas. Il y a des adhérences entre les plèvres au niveau de la partie gauche du thorax. Le coeur n'est presque pas visible.

Un peu de liquide jaune dans le péricarde. Dans le coeur, des caillots; les valvules et le myocarde, tout est normal. Le coeur pèse 180 grammes.

Poumon gauche légèrement emphysémateux. La muqueuse bronchique a une coloration rouge-foncé. Forte congestion des parties inférieures.

Le poumon droit présente les mêmes caractères que le gauche.

L'épiploon présente des suffusions sanguines. L'estomac et le colon sont distendus. Les anses intestinales sont recouvertes d'un peu de sang. Liquide noir dans l'estomac et l'intestin.

La rate pèse 60 grammes; elle est très petite, pâle, assez ferme, et présente deux petits infarctus anciens.

Le foie, petit (1120 grammes), est fortement coloré en jaune. Sa consistance est molle. Au microscope, dégénérescence graisseuse généralisée. Veine porte normale.

Les reins pèsent 170 grammes et sont petits, colorés en jaune-clair. Au microscope, ils montrent la dégénérescence des épithéliums.

Il y a un caillot sanguin entre l'ovaire gauche et l'S iliaque.

OBSERVATION IV.

Mad. M. B. 53 ans.

Le 23 octobre 1891, on procède à un examen dans la narcose, examen qui est suivi d'une forte hémorragie, arrêtée rapidement par le tamponnement.

Le *diagnostic* est carcinôme de la portion vaginale et du col de l'utérus, avec fibro-myôme intraligamenteux.

La malade est pâle; elle a maigri dans les derniers temps.

Hystérectomie vaginale le 26 octobre.

Hémorrhagie modérée. L'opérée se réveille bien de la narcose. Le pouls est petit et fréquent.

Le 27 octobre, la température s'élève à 38°; le pouls est petit et fréquent. Pas de vomissement. L'urine, normale, est peu abondante. Il n'y a pas d'émission de gaz, pas de météorisme, pas de douleurs abdominales, pas d'hémorrhagie.

La malade délire.

Le 28 octobre, agitation considérable. Pas de vomissement; pas de gaz, pas de météorisme. Le pouls n'est plus perceptible. La respiration est fréquente.

La malade succombe.

Autopsie 22 heures après la mort.

Taches cadavériques sur le dos et au niveau des extrémités. Rigidité peu considérable. Voûte du crâne épaisse. Caillots dans le sinus longitudinal. La dure-mère est normale, la pie-mère est injectée. Pas d'oedème sous-arachnoïdien. Le cerveau, du poids de 1270 grammes, ne présente rien de particulier. Les poumons ne s'affaissent pas et sont oedémateux. Une quantité notable de liquide jaune-paille dans le péricarde. Caillots dans le coeur. Le muscle cardiaque est gris-brunâtre pâle. Les valvules ferment bien.

Pas de liquide dans l'abdomen. La séreuse a conservé son brillant.

La rate est pâle, volumineuse, ramollie. Son poids est de 280 grammes.

Le foie a une coloration gris-jaune blanchâtre; il est très mou et pèse 1020 grammes. Coloration jaune-pâle à la coupe. Au microscope: dégénérescence considérable des épithéliums, surtout à le périphérie des lobules; les cellules hépatiques se sont détachées les unes des autres. Veine porte normale.

Le rein gauche est normal, de même que l'uretère et les vaisseaux. Le rein est très mou; la capsule ne peut pas en être détachée sans déchirure.

Au rein droit, on trouve le bassinet et l'uretère un peu dilatés à la suite de l'application de la ligature. Le rein a le même type que le rein gauche. Le poids des reins est de 310 grammes.

Au microscope, les reins montrent une forte dégénérescence graisseuse uniforme des épithéliums. Nécrose des noyaux dans les tubes contournés.

Rien de particulier dans le champ opératoire.

OBSERVATION V.

Mad. v. V., âgée de 38 ans est examinée sous le chloroforme le 4 mars 1891.

Diagnostic: carcinome du corps de l'utérus.

Hystérectomie vaginale le 10 mars. Au cours de l'opération,

on voit la lumière de l'uretère droit pris dans une ligature; on place une sonde à demeure. Le pouls est de 120; la température est normale.

Le 11 mars, douleurs abdominales; vomissements. Pouls à 140. Température normale. Le soir, la malade commence à avoir des vomissements violents.

Le 12 mars, collapsus, pouls insensible. La malade meurt à midi.

Autopsie 19 heures après la mort.

Forte rigidité cadavérique. Taches cadavériques sur le dos et sur les extrémités.

Voûte du crâne légère, asymétrique. Rien d'anormal au cerveau.

Le coeur pèse 200 gr., il est normal; les valvules ferment bien.

Poumon gauche emphysémateux, les bronches renferment du muco-pus spumeux. Lobe inférieur congestionné. La plèvre a son brillant habituel.

Le poumon droit est adhérent à la plèvre. Injection de la muqueuse bronchique; les bronches renferment du muco-pus.

Le tissu pulmonaire présente aussi de l'emphysème.

Dans le bassin, quelques anses intestinales injectées et agglutinées par le tampon.

Le rein gauche est normal, de même que l'uretère et les vaisseaux. Le bassinet n'est pas dilaté. Le rein est pâle à la coupe, mais ne présente pas d'altération. On peut enlever la capsule sans produire de déchirure.

Le rein droit est pâle, mais normal. La partie inférieure de l'uretère est prise dans une ligature; la partie supérieure est dilatée ainsi que le bassinet. Le rein est pâle, mais normal. Les reins pèsent 240 grammes.

La rate est petite, pâle, ferme. Elle pèse 80 grammes.

Le foie pèse 980 grammes et contient beaucoup de graisse (foie de chloroforme).

OBSERVATION VI.

Mad. Sch. P., examinée sous le chloroforme le 7 avril 1892.

Diagnostic. Kystomes malins des ovaires.

Laparotomie le 8 avril 1892. La malade se réveille bien, mais longtemps après la narcose; elle ne vomit pas. Température: 38°, pouls: 140.

Le 9 avril, l'opérée se trouve tout à fait bien. Température: 38°; pouls: 128.

Vers midi, il survient une aggravation subite, caractérisée par de la dyspnée, et la malade succombe peu de temps après.

Autopsie 18 heures après la mort.

Rigidité cadavérique. Taches cadavériques sur le dos et sur les extrémités.

Voûte du crâne légère, asymétrique. Dure-mère normale. Très peu d'oedême sous-arachnoïdien.

Le cerveau est pâle, il pèse 1300 grammes. La moitié droite renferme moins de sang que la gauche. Il y a de l'air dans les deux artères du corps calleux et dans l'artère sylvienne. L'écorce cérébrale et les ganglions de la base sont pâles et non ramollis.

Le cervelet est pâle et mou.

Les poumons s'affaissent peu. Le coeur est presque entièrement caché. Il n'y a ni liquide, ni adhérences dans les cavités pleurales. Dans le péricarde, un peu de liquide jaune-paille. Caillots noirs et blancs dans les cavités cardiaques.

Les valvules sont normales, le muscle cardiaque est pâle. Le poids du coeur est de 240 grammes.

La moitié supérieure du poumon gauche est emphysémateuse et présente un peu d'oedème. La moitié inférieure est assez gorgée de sang et oedémateuse.

Le poumon droit présente les mêmes caractères que le poumon gauche.

L'estomac et l'intestin grêle sont dilatés.

Le foie est prolabé en arrière. L'épiploon est atrophié et retroussé Un peu de liquide sanguinolent dans l'abdomen. Les anses intestinales sont légèrement agglutinées au voisinage de la plaie. Le péritoine pariétal est imprégné par-ci par-là de matière colorante du sang. Le péritoine viscéral présente des suffusions sanguines dans l'étendue de l'intestin.

La rate est petite, ramollie, pâle, elle pèse 130 grammes. Les ganglions retropéritonéaux sont fortement tuméfiés (métastases).

Le bassinet du rein gauche est dilaté; l'uretère et les vaisseaux sont normaux. Le rein présente un aspect bigarré. Vaisseaux dilatés par-ci par-là.

Le rein droit ressemble au rein gauche, mais son aspect est plus uniforme.

Le foie est pâle, jaune rougeâtre, et pèse 1300 grammes.

Les cellules hépatiques contiennent de la graisse et une petite quantité de pigment.

OBSERVATION VII.

H. v. d. M. 46 ans, opérée d'une tumeur du sein le 23 septembre 1890. Avant l'opération la malade présentait une température vespérale de 38°9, tandis que la température matinale était de 36° à 37°.

Le 24 septembre, la malade présente de la diarrhée. Température 36°2. Pouls 136, régulier, mou.

Dans la nuit du 24 au 25 septembre, évacuation par l'anus de mucus sanguinolent. La malade meurt le 25 septembre, à 10 heures du matin.

Autopsie 26 heures après la mort.

Rigidité cadavérique modérée. Le sinus longitudinal est rempli de caillots noirs. Le cerveau pèse 1050 grammes.

Les poumons sont légèrement affaissés. Très peu de liquide jaune-paille dans le péricarde. Le coeur, dont le poids est de 250 grammes, contient une masse considérable de caillots noirs. Le muscle cardiaque a subi une forte dégénérescence graisseuse, surtout dans l'étendue du ventricule droit. En maints endroits, le muscle cardiaque, très mince, est recouvert d'une couche graisseuse de $^1/_2$ centimètre d'épaisseur.

Les bronches du poumon gauche ont leur muqueuse légèrement injectée et renferment une masse spumeuse muco-purulente. Le lobe supérieur est emphysémateux, le lobe inférieur présente de l'hypostase.

Mêmes lésions au poumon droit.

Le brillant des plèvres n'est pas altéré. Le grand épiploon est particulièrement riche en graisse. On trouve çà et là d'anciennes adhérences entre les anses intestinales, de même qu'au niveau de la paroi abdominale. Ramollissement cadavérique de l'estomac.

La rate est assez petite, flasque, modérément gorgée de sang; elle pèse 60 grammes.

Les reins, du poids de 160 grammes, ne présentent d'autre altération qu'une légère hypérémie.

Le foie est petit, pâle, aussi bien à la surface qu'à la coupe. Il présente en certains points l'aspect du foie muscade.

L'aspect est celui du foie de laparotomie. Il pèse 650 grammes. Au point de vue microscopique, il y a beaucoup de graisse dans les cellules périlobulaires; on y observe aussi une légère quantité de pigment, réparti d'une façon diffuse. On constate en outre, les caractères du foie de stase.

OBSERVATION VIII.

A. W., âgée de 16 ans.

Diagnostic: lymphomes tuberculeux.

Opérée le 15 février 1892. L'opération dure deux heures.

On extirpe les tumeurs de l'aisselle droite jusqu'à la clavicule, puis celles du côté droit du cou. On lie la veine jugulaire externe; la jugulaire interne reste intacte.

Le jour de l'opération, à midi, la malade se trouve bien, malgré des vomissements violents; le soir, collapsus subit. Une injection de camphre n'est d'aucune utilité. Mort pendant la nuit.

Autopsie le 16 février, six heures après la mort.

Rigidité cadavérique peu accusée, surtout aux membres inférieurs. Hyperémie de la voûte du crâne et de la dure-mère. Caillots dans le sinus longitudinal. La pie-mère est normale.

Le cervelet est pâle; il renferme peu de sang.

Le cerveau, du poids de 1350 grammes, est pauvre en sang,

non humide à la coupe. Les ganglions de la base sont normaux.

Dans la fosse jugulaire, il y a un grand nombre de petits ganglions lymphatiques déjà caséifiés.

Le lobe supérieur du poumon gauche présente des adhérences à sa face antérieure; le sommet est relié à la plèvre pariétale par un cordon.

Le poumon droit est libre d'adhérences et, comme le poumon gauche, exempt de tuberculose.

Un peu de liquide dans le péricarde; caillots foncés dans l'oreillette droite.

Le coeur est normal à l'examen macroscopique. Il pèse 160 grs.

Le foie apparaît immédiatement sous le rebord costal, il a une coloration gris-jaunâtre pâle.

Il y a dans le mésocoecum un volumineux ganglion lymphatique calcifié et de nombreux petits ganglions calcifiés dans le voisinage du premier.

Les ganglions rétro-péritonéaux sont tuméfiés.

La rate est peu riche en sang, molle, pâle; elle pèse 150 grammes.

Les reins ne présentent rien d'anormal en dehors de leur pâleur.

Le foie, d'un gris-jaunâtre pâle, pèse 870 grs. Dégénérescence graisseuse accentuée et nécrose des épithéliums. Grosses granulations graisseuses surtout dans les cellules périlobulaires.

Ovaires kystiques. Utérus infantile.

Le péritoine est normal.

Si nous avions à notre disposition des cas où la mort puisse être rapportée au seul fait de la narcose (par exemple après un simple examen gynécologique), nous pourrions tirer de ce fait des conclusions beaucoup plus certaines.

Mais nous ne disposons pas de cas semblables, et cela se comprend, car la narcose nécessitée par un simple examen n'est pas prolongée suffisamment. Les altérations accentuées rencontrées dans les différents organes sont entraînées 1°) par les narcoses de longue durée, 2°) par la chloroformisation répétée dans un espace de temps relativement court.

Dans tous les cas que nous avons rapportés, on ne peut pas non plus attribuer la mort exclusivement à l'action secondaire du chloroforme. Les cas qui nécessitent une chloroformisation de longue durée sont, dans la très grande majorité des cas, de nature à exiger une intervention chirurgicale et de ce fait de nombreuses influences nuisibles peuvent agir sur l'opéré.

Aussi n'avons-nous fait mention que des cas où aucune complication n'a été décélée par l'autopsie et où l'observation clinique n'a montré aucun symptôme pouvant justifier l'hypothèse d'une septicémie.

Dans les cas qui font l'objet de cette étude, on n'a trouvé aucune cause de mort en dehors des modifications particulières rapportées à l'influence du chloroforme, modifications qui seront décrites dans le chapitre suivant.

II. ANATOMIE PATHOLOGIQUE DE L'INTOXICATION TARDIVE PAR LE CHLOROFORME.

(RECHERCHES MICROSCOPIQUES).

Il est difficile de distinguer les altérations des organes dues aux inhalations chloroformiques, des altérations qui peuvent être entraînées par les autres processus pathologiques. C'est à cette difficulté qu'il faut attribuer le fait que ce n'est que dans ces dernières années qu'on trouve dans la littérature des observations exactes. Il y a cependant longtemps déjà qu'on a émis l'hypothèse qu'une action secondaire, lente, du chloroforme pouvait avoir des effets nuisibles.

C'est ainsi que F. BOUISSON, dans un travail publié en 1879 dans la Gazette médicale de Paris et intitulé: „Parallèle de l'éther sulfurique et du chloroforme, de leurs avantages et de leurs dangers respectifs" parle des difficultés de la distinction des lésions en disant: „Ainsi nous écarterons du tableau ci-après les exem„ples, dans lesquels la mort n'est survenue qu'au delà de qua„rante-huit heures après les inhalations, parce que ce délai suffit „à l'intervention de plusieurs causes de mort amenées, soit par „l'opération chirurgicale, soit par toute autre circonstance et „que ces causes efficientes nouvelles empêchent de juger saine„ment la part qui revient aux anesthésiques dans l'issue funeste „qui a été observée." Il dit plus loin, bien qu'à tort, comme on le verra: „C'est ainsi qu'il nous paraitrait injuste d'établir „le caractère dangereux du chloroforme avec des faits prouvant „que la mort est survenue cinq, six jours et au delà après son „administration."

Pour éviter des redites, nous donnons ci-après un aperçu de l'examen macroscopique et de l'examen microscopique du *coeur*, du *foie* et des *reins*.

Les fragments prélevés dans ces différents organes ont été traités d'après un des procédés suivants:

1°). Traitement par le liquide de FLEMMING et montage des coupes dans la glycérine.

2°). Durcissement par l'alcool.

3°). Fixation par le liquide de MÜLLER.

Dans les deux derniers cas, les fragments étaient inclus dans la celloïdine après le passage dans l'alcool et l'éther; les coupes étaient colorées par l'hématoxyline alunée et l'éosine, et montées dans le baume de Damar.

A. COEUR.

Le muscle cardiaque est en général pâle; au toucher il donne la sensation d'être tantôt mou, tantôt un peu plus ferme.

L'examen microscopique décèle des altérations considérables. A un examen superficiel et à un grossissement peu considérable, on voit que les altérations se manifestent de deux façons: 1°) en foyers, qui se présentent avec une coloration violette particulière due à l'hématoxyline; 2°) sous une forme plus diffuse.

A un grossissement plus fort, les différents points de la même préparation n'offrent pas le même aspect, bien que les altérations que l'on y rencontre aient beaucoup d'analogie; elles se combinent seulement de façons variables.

Notamment, on trouve dans certains points la striation transversale disparue complètement ou partiellement, tandis qu'elle est conservée intégralement dans d'autres points. Les altérations portent aussi sur le noyau qui peut disparaître et sur la substance musculaire.

Sur la coupe d'un fragment du muscle cardiaque ayant été soumis à l'action du liquide de FLEMMING, on trouve, dans certains points, là où la striation transversale est bien conservée, la préparation couverte d'une fine poussière, rappelant un peu les granulations graisseuses; mais ces granulations noircissent trop peu par l'acide osmique pour qu'on puisse les considérer comme étant de la graisse et les qualifier comme telles.

Les altérations observées au niveau des lésions en foyers sont généralement plus compliquées. Les dessins des préparations colorées par l'hématoxyline et l'éosine en donnent une image claire, dont nous allons faire la description.

Le foyer qui présente les altérations poussées au maximum est entouré de fibres musculaires qui ont conservé un aspect assez normal; la striation transversale est bien conservée, mais dans tout le champ du microscope on ne trouve plus un seul noyau; dans quelques points seulement on peut en constater des restes.

Si l'on suit le trajet d'une fibre plus normale, il arrive un moment où on la voit brusquement interrompue par une double ligne transversale, ce qui est dû, vraisemblablement, à ce qui la fibre s'enroule autour d'une autre, c'est-à-dire qu'elle change de direction et quitte le champ visuel du microscope.

Au niveau des lésions en foyers, l'aspect que présentent les fibres musculaires est tout autre.

Ce qui frappe tout d'abord, c'est le trajet sinueux de certains faisceaux fibrillaires, séparés les uns des autres par des lignes nettes, à double contour et à trajet onduleux; en second lieu, c'est une modification dans la structure des fibres musculaires. La striation transversale devient de plus en plus faible et finit par disparaître; la substance musculaire striée transversalement se transforme en des faisceaux de fibrilles sans noyaux signalés plus haut. N'y a-t-il là qu'une apparence, les fibres musculaires striées changeant simplement de direction à l'endroit où la striation cesse, comme cela a été dit plus haut, et la masse fibrillaire n'étant qu'une substance interposée entre les faisceaux, ou bien y-a-t-il en réalité continuité entre les fibres musculaires, modifiées par dégénérescence? Nous croyons pouvoir appuyer plutôt cette dernière hypothèse à cause des constatations suivantes:

1°). Le point où se fait le changement n'est pas limité par des lignes nettes, coupant transversalement les fibres musculaires, mais la striation transversale disparaît insensiblement.

2°). Sur le trajet ultérieur des fibres, la masse fibrillaire se continue de nouveau avec la substance musculaire, la striation transversale reparaissant insensiblement pour revenir à son aspect normal.

3°). La striation transversale s'observe encore ça et là dans la masse fibrillaire.

4°). Les lignes ondulées à double contour, qui limitent les fibres musculaires dans le sens longitudinal, ne présentent pas d'interruptions, ce qui permet de conclure que la partie striée transversalement et la partie à constitution fibrillaire sont en continuité l'une avec l'autre.

D'autres foyers donnent une image un peu différente (Pl. XXX, fig. 2) à cause de la combinaison différente des lésions dégénératives.

Ici aussi on voit au milieu de fibres musculaires plus normales, de faisceaux à striation transversale bien conservée quoique sans noyaux, des endroits où la striation transversale est complètement perdue, et qui ont pris aussi une coloration violette sous l'influence des réactifs.

Ici non plus le passage de la substance musculaire normale à la masse fibrillaire n'est pas brusque, la striation transversale diminuant insensiblement pour finir par disparaître.

Dans la masse fibrillaire, on voit, occupant toute la largeur des fibres musculaires, des lignes transversales nettes, situées à des distances plus ou moins inégales les unes des autres.

Si on examine les fibres musculaires dans la partie la plus inférieure de la figure 2, on voit qu'elles sont segmentées. Peut-être cette segmentation n'est-elle qu'un stade précurseur de la transformation en masse fibrillaire à lignes transversales, ces lignes marquant les limites des segments.

Les fibres musculaires montrent ici aussi un trajet ondulé et sont limitées par un double contour nettement accusé.

On trouve aussi des parties où la structure fibrillaire est moins marquée; la substance musculaire striée est remplacée dans ces points par une masse friable. La disparition de la striation se fait également alors d'une façon progressive (Pl. XXX, fig. 3).

Il est nécessaire de remarquer que là où la fibre musculaire subit de fortes altérations de sa substance, sa largeur est augmentée.

Nous avons décrit d'abord les formes principales sous lesquelles se présentent les lésions en foyers. Lorsqu'elles sont diffuses, les lésions présentent les mêmes caractères, mais elles sont moins accentuées.

Tantôt on observe seulement la disparition des noyaux ou de la striation transversale, tantôt seulement l'ondulation des fibres musculaires.

Sur des coupes transversales traitées par l'hématoxyline et l'éosine, on trouve dans la fibre musculaire, tantôt au centre, tantôt à la périphérie, un corpuscule sphérique qui n'a retenu aucune matière colorante. Il est possible que cela soit en rapport avec l'aspect granuleux des préparations traitées par le liquide de FLEMMING, mais ce n'est pas certain.

Nous avons donc observé dans le muscle cardiaque des lésions considérables, indices d'une dégénérescence grave.

Les altérations sont en résumé:

1°). Disparition des noyaux.

2°). Disparition de la striation transversale.

3°). Trajet ondulé des fibres musculaires.

4°). Remplacement de la substance musculaire par une masse fibrillaire.

5°). Apparence finement granuleuse des fibres musculaires dans les préparations traitées par le liquide de FLEMMING.

Si nous examinons ce que les autres auteurs ont publié sur les altérations du muscle cardiaque, nous pouvons reconnaitre qu'ils ont tous signalé de graves altérations dégénératives dans tous les cas qu'ils ont observés.

La dégénérescence graisseuse, mise à l'avant-plan par NOTHNAGEL et BASTIANELLI, semble devoir occuper un rang très secondaire, par rapport aux autres altérations, dans les cas que j'ai observés. Celà ne veut pas dire qu'on ne puisse rencontrer plus de graisse à un stade particulier de la dégénérescence ou dans d'autres points du muscle cardiaque: la communication de FRÄNKEL qui a trouvé de la graisse sous forme de foyers, justifie cette manière de voir.

NOTHNAGEL a insisté surtout sur la dégénérescence graisseuse du coeur dans son article: „Die fettige Degeneration der Organe bei Æther und Chloroformvergiftung" (Berlin. Klin. Wochenschrift, 1866). Il admet qu'un léger degré de dégénérescence peut disparaître complètement après quelques heures.

Nous ne pouvons pas confirmer l'idée exprimée par cet auteur et admettre que le coeur subirait la dégénérescence graisseuse plus régulièrement et plus fortement que le foie. Nous avons montré des altérations considérables au niveau du coeur, mais le foie, lui aussi, présente des lésions très importantes, comme nous le verrons plus loin.

Nos autopsies concernent des cas où de fortes modifications du foie étaient déjà constatables à l'examen macroscopique et où l'on devait par conséquent s'attendre à voir le microscope découvrir des lésions.

Celà ne renverse cependant pas l'opinion de NOTHNAGEL; mais il est bien difficule de savoir, en présence de deux organes atteints à la fois de lésions dégénératives, lequel des deux a été atteint le premier et le plus fortement. Nous pourrions ajouter que les résultats des expériences sur les animaux ne concordent pas avec cette opinion, mais les résultats de l'expérimentation ne peuvent pas être appliqués à l'homme sans réserve, étant donnée la différence de réaction de l'homme et de l'animal sous l'influence des poisons.

La description donnée par FRÄNKEL est mieux en rapport avec nos observations tandis que BASTIANELLI, à l'exemple de NOTHNAGEL, considère la dégénérescence graisseuse comme l'élément principal.

Dans le deuxième cas de FRÄNKEL, la dégénérescence graisseuse s'est montrée sous forme de foyers. C'est peut-être à cette circonstance qu'il faut rapporter la variabilité des observations faites au sujet de cette altération.

Outre cette altération, FRÄNKEL signale la disparition de la striation transversale et l'absence des noyaux.

Dans les préparations qu'il a examinées, c'est tantôt la perte de la striation transversale, tantôt la disparition des noyaux, qui appelle l'attention; à d'autres endroits, la substance musculaire est remplacée par une masse homogène, brillante ou prend un aspect luisant. Il résulte de ces constatations qu'ici aussi les phénomènes dégénératifs se sont présentés avec une intensité variable et sous des combinaisons diverses.

C'est ainsi que dans la deuxième observation de FRÄNKEL la dégénérescence graisseuse se montre sous forme de foyers, tandis que la striation transversale et les noyaux ont conservé leur aspect normal; dans les observations IV et V au contraire, la striation transversale a disparu. Le sujet de l'observation III n'a pas présenté d'altérations.

FRÄNKEL décrit aussi, sur les coupes transversales des faisceaux musculaires, des corpuscules sphériques d'un éclat hyalin qui sont peut-être les mêmes que ceux que j'ai signalés plus haut.

B. FOIE.

Dans un certain nombre de cas, le foie est augmenté en volume et en poids; dans un cas, il était au contraire très petit et moins lourd qu'à l'état normal, mais en général le volume et le poids sont normaux. La surface du foie est lisse, la capsule est brillante. La coloration est généralement jaune, d'un jaune tirant tantôt sur le rose, tantôt sur le blanc ou le gris. La consistance est molle.

FRÄNKEL mentionne que le foie est de grandeur normale dans ses observations III et IV; il ne parle pas du volume dans ses autres descriptions. BASTIANELLI a observé, dans trois cas, le foie un peu augmenté de volume.

Si on observe des différences quant à l'aspect macroscopique du foie, au point de vue de la coloration et du volume, il n'en est pas de même pour l'aspect microscopique, qui montre des altérations analogues entre elles, altérations qui sont l'expression d'une forte dégénérescence.

Dans tous les foies, on constate la présence de graisse sous forme de globules plus ou moins volumineux. En examinant les préparations, on observe ici, comme au niveau du coeur, des altérations qui se présentent plutôt sous forme de foyers, tandis que la graisse se trouve disséminée dans toute la préparation; cette dégénérescence est diffuse, mais seulement étendue aux cellules du tissu périlobulaire d'après mes observations. Les cellules ne sont pas augmentées de volume; leurs limites sont par-ci par-là indécises; les noyaux, quoique refoulés parfois à la périphérie de la cellule, ont assez bien conservé leur forme, leur volume et leur aptitude à fixer les matières colorantes. Le protoplasme des cellules contient plus ou moins de graisse en globules tantôt plus petits, tantôt plus volumineux.

Il ne peut y avoir de doute qu'il s'agit bien là de graisse, les préparations de foies traités par le liquide de FLEMMING le démontrent d'une façon absolue. Je fais remarquer en passant que des fragments de cet organe ont été traités des trois manières indiquées plus haut.

Telles sont les altérations diffuses que l'on rencontre dans presque toutes les préparations. Ajoutons à cela que comme zone de transition vers les altérations en foyers, on rencontre des parties plus ou moins étendues où les cellules glandulaires prennent moins bien les matières colorantes, ou bien des points où le protoplasme présente un aspect fortement granuleux.

Les altérations en foyers, que l'étendue de ces foyers soit plus ou moins considérable, constituent un degré plus avancé de dégénérescence.

On trouve ici des cellules tout à fait isolées, séparées les unes des autres, cellules ayant conservé leur forme, bien que forte-

ment rapetissées. Le protoplasme a perdu sa sensibilité vis à vis des réactifs colorants; en quelques points seulement cette propriété est conservée dans une certaine mesure. Les noyaux, conservés en grande partie, ont gardé l'aptitude à se colorer; souvent cependant ils montrent aussi des altérations, soit une propension à se désagréger, soit une forme irrégulière; ils présentent une saillie ayant pour ainsi dire la forme d'un bouton. Dans certaines cellules le noyau a disparu.

A quelques endroits, c'est à peine si on peut reconnaître le tissu comme du tissu hépatique; la coupe peut être rapprochée d'une coupe transversale du tissu musculaire. Le protoplasme a conservé ici sa sensibilité aux réactifs colorants; les noyaux ont en partie disparu et les cellules sont isolées les unes des autres.

Dans les points où la dégénérescence graisseuse prédomine, on trouve, entre les cellules épithéliales ayant subi la dégénérescence graisseuse, des cellules réduites de volume et isolées les unes des autres.

En résumé, les altérations dégénératives rencontrées dans le foie, variables quant à leur intensité et à leur combinaison, sont:

1°) la dégénérescence graisseuse des cellules épithéliales,

2°) la nécrose des épithéliums,

3°) l'isolement des cellules les unes des autres,

4°) des altérations dégénératives ou la disparition du noyau,

5°) la perte de la sensibilité du protoplasme aux matières colorantes ou son aspect fortement granuleux.

En comparant l'aspect que présentent ces foies aux autres processus de dégénérescence qui frappent cet organe, on trouve aussitôt des différences considérables. Si nous prenons comme types de la dégénérescence aiguë générale, l'atrophie jaune aiguë du foie et la dégénérescence graisseuse de l'intoxication par le phosphore, nous remarquons de grandes différences déjà à l'aspect *macroscopique*.

Nous avons vu par ce qui précède que le foie avait conservé à peu près son volume normal, que sa surface était lisse, sa capsule brillante et que sa coloration était jaune, mais le plus souvent avec une teinte rougeâtre, blanchâtre ou grisâtre.

La consistance était molle.

Dans l'atrophie jaune aiguë, au contraire, le volume est réduit considérablement, parfois de moitié, et le poids descend jusqu'à 500 grammes. Le foie a un aspect rétracté, la capsule est très finement plissée et a ainsi perdu son brillant. Sur la coupe, on trouve des parties fortement colorées en jaune à côté d'autres qui sont d'un rouge foncé, de telle sorte que l'ensemble ressemble à un foie muscade, si ce n'est que la coloration est plus sombre. Le foie gras dû à d'autres causes, telles que les intoxications par le phosphore, l'antimoine, l'acide arsénieux etc., est volumineux, de consistance ferme, de coloration fortement jaunâtre.

L'examen *microscopique* montre des différences encore plus accentuées. Dans le foie de l'atrophie jaune aiguë, les cellules hépatiques sont nécrotiques, fortement tuméfiées et ont perdu leur noyau au niveau des parties jaunes, tandis qu'elles sont désagrégées et n'offrent plus qu'une masse granuleuse au niveau des parties rouges. Dans le „*foie de chloroforme*" au contraire, les cellules ont conservé leur forme, quelquefois même leur noyau, quoiqu'elles soient réduites de volume et quoique les noyaux qui ont persisté présentent des altérations dégénératives. En outre les cellules sont isolées les unes des autres.

Dans les foies graisseux, les cellules présentent au contraire une augmentation de volume et leur noyau est conservé, quoique repoussé aux limites des cellules par l'accumulation des globules de graisse.

Le numéro 61 de la „Semaine médicale" (année 1895), renferme une communication de HANOT ayant pour titre: Ictère par dislocation de la travée. Ictère par obstruction intralobulaire.

Dans cette communication HANOT s'exprime comme suit: „Le „tissu hépatique avoisinant ne forme plus une figure continue. „A un faible grossissement, il a une apparence moins uniforme „que d'habitude par suite de l'interposition de parties colorées „et incolores.

„A un plus fort grossissement, il existe comme une dissociation „du parenchyme. Il n'y a plus de travée hépatique. Chaque cel„lule se trouve complètement isolée de toutes les autres, ordonnée „pour son propre compte.

„Il en est de parallèles par rapport à la direction du canali„cule; d'autres lui sont perpendiculaires. Un plus grand nombre „a une disposition oblique intermédiaire.

„Entre elles, les cellules prennent des directions variables, soit „parallèles, soit obliques, ou forment des angles d'ouverture dif„férente. Chaque cellule isolée affecte une forme soit géométrique „(rectangulaire, trapézoïde, linéaire), soit irrégulière.

„Le volume des cellules varie: il en est surtout de grosses, de „tuméfiées.

„Certaines ont subi la transformation graisseuse partielle ou „totale. Le plus grand nombre a son protoplasme coloré; mais „contrairement aux noyaux des cellules du canalicule, les noyaux „des cellules du foie ont perdu leur pouvoir de colorabilité."

Cette description présente quelque analogie avec ce que nous avons observé, au moins en ce qui concerne l'isolement des cellules; ici aussi il y a des cellules qui ont subi en tout ou en partie la dégénérescence graisseuse.

Mais il y a aussi des différences considérables.

Dans le „foie de chloroforme" les cellules, diminuées de volume, ont cependant conservé leur forme, le protoplasme n'est pas ou est très peu coloré. Les noyaux qui existent encore ont conservé leur pouvoir de colorabilité, bien qu'ils présentent des altérations

dégénératives. Dans la nécrose décrite par HANOT, les cellules offrent un volume variable, le protoplasme de la plupart des cellules est coloré, alors que les noyaux des cellules hépatiques ont perdu la faculté de fixer les matières colorantes.

HANOT voudrait-il expliquer par l'isolement des cellules l'apparition de l'ictère à la suite de la compression des plus fins canalicules biliaires? Nous lui objecterions que dans tous nos cas l'ictère n'a été observé qu'une seule fois (cas III). Et cependant l'isolement des cellules est très accentué dans le „foie de chloroforme".

Il est d'ailleurs très douteux que des cellules aussi dégénérées et nécrosées puissent encore produire de la bile.

Les grandes différences dans les quatre formes de nécrose et de dégénérescence qui sont ici comparées, et qui sont dues toutes à des intoxications, reconnaissent probablement pour cause la nature différente de l'agent qui produit la nécrose.

Dans l'intoxication par le phosphore, il y a avant tout de la graisse.

Dans les cas décrits par nous, il s'agit d'altérations spéciales à l'intoxication chloroformique.

L'atrophie jaune aiguë est plus que probablement le fait d'une intoxication, en ce sens que l'invasion du tractus gastro-intestinal par les microorganismes entraîne le passage dans le foie de leurs produits de désassimilation. Dans deux cas d'atrophie jaune aiguë examinés par le professeur SIEGENBEEK VAN HEUKELOM, on a trouvé des microorganismes, une fois dans la muqueuse de l'estomac, une fois dans la muqueuse de l'intestin.

Les altérations hépatiques décrites par HANOT sont dus probablement à une infection. Nous avons trouvé dans la description de HANOT de l'analogie avec nos propres observations, sans qu'il y ait entre elles une concordance parfaite.

Remarquons encore à ce propos que la nécrose et la dégénérescence décrites par nous sont caractéristiques du „foie de chloroforme".

De même que l'examen microscopique du coeur nous a montré des faits que ne révélait pas l'aspect macroscopique, de même l'examen microscopique du foie nous a confirmé dans l'opinion que les lésions portaient surtout sur sa texture et il nous a appris à reconnaître la nature de ces altérations.

La comparaison de nos observations avec celles de BASTIANELLI et de FRÄNKEL nous fournit un résultat analogue.

Comme eux, nous avons trouvé des altérations considérables du protoplasme, plus ou moins chargé de globules graisseux de volume variable, les noyaux étant aussi le siège d'un processus actif de dégénérescence, tantôt manquant complètement, tantôt présentant une forme irrégulière, et une forte dégénérescence.

Les observations III, IV et V de FRÄNKEL mentionnent que les noyaux ont disparu en certains points, tandis qu'ils sont

bien conservés dans d'autres. Cela s'accorde parfaitement avec nos propres observations. Il résulte aussi du travail de FRÄNKEL que les lésions s'observent sous la forme de foyers et présentent des combinaisons variables en intensité; peut-être même que l'on a affaire à des stades différents de la même dégénérescence.

Le fait que certains foies présentent des lésions plus accentuées que d'autres peut être en rapport avec la quantité de chloroforme employée ou avec une sensibilité plus grande de certains malades aux effets tardifs de la chloroformisation.

C. REINS.

Les reins offrent généralement une teinte plus claire qu'à l'état normal. Au microscope, les altérations les plus accentuées s'observent dans les tubes contournés. Les lésions ne sont d'ailleurs pas réparties regulièrement. Les épithéliums ont en général un aspect tuméfié et une apparence legèrement granuleuse. Ça et là on trouve dans le protoplasme des corpuscules de graisse. En certains points, on constate des altérations plus accentuées, telles que la nécrose des épithéliums. Les noyaux sont assez bien conservés, il montrent parfois une tendance à se désagréger. Dans certaines parties atteintes par la nécrose de l'épithélium les noyaux ont fréquemment disparu. Les glomérules sont intacts.

L'examen microscopique des reins, signalé dans la partie de ce travail renfermant les observations cliniques et les protocoles d'autopsies, démontre que les reins sont soumis aussi à l'influence de l'intoxication chloroformique. Les altérations rénales sont:

1°) la tuméfaction granuleuse,
2°) la dégénérescence graisseuse,
3°) la nécrose des éléments épithéliaux.

Le fait que les reins sont le siège de lésions ne doit pas nous étonner, car ces organes sont chargés de l'élimination d'une partie du chloroforme, le reste, et c'est probablement la plus grande part, étant évacué par les voies respiratoires.

HEGAR et KALTENBACH (VIRCHOW'S Archiv. 1870) ont démontré la présence fréquente d'albumine dans les urines des malades soumis à l'action du chloroforme, sans que le phénomène puisse être rangé au nombre des symptômes constants de la chloroformisation. Ils trouvèrent en même temps que ces urines réduisaient la solution d'oxyde de cuivre et ils en conclurent que le chloroforme passait comme tel dans l'urine (réaction iso-nitrile), ce qui fut confirmé plus tard par THIEM et FISCHER (Deutsche Medicin. Klinik 1889). L'action réductrice sur la liqueur de FEHLING s'observe encore 3, 6, 8 et même 12 jours après la narcose, cela dépend de la durée de l'administration et de la dose du chloroforme.

FEHLING (Archiv für Gynaecologie 1890, Band 39) dans de nombreux examens, a montré la présence dans l'urine d'albumine et de cylindres.

FRÄNKEL et BASTIANELLI ont trouvé, comme nous, les glomérules intacts dans la plupart des cas. Les épithéliums des tubes contournés paraissent être atteints d'abord; les cellules épithéliales se tuméfient, ce qui entraîne une oblitération complète ou presque complète de la lumière du tube. Dans certains points, on voit survenir la nécrose de l'épithélium; le dépôt de pigment n'a pas été constaté dans mes observations.

FRÄNKEL et BASTIANELLI, ne placent pas non plus à l'avant-plan la présence de graisse dans les reins; ils considèrent la tuméfaction trouble et la nécrose comme se présentant de beaucoup le plus souvent.

Dans un seul cas de FRÄNKEL, (cas V) il est noté: aspect trouble du protoplasme et dégénérescence graisseuse prononcée en beaucoup de points.

III. EXPÉRIENCES SUR LES ANIMAUX.

Dans notre introduction, nous avons considéré l'intoxication par le chloroforme comme la cause la plus vraisemblable des altérations observées dans les différents organes, tout en reconnaissant la possibilité d'une complication septique.

On peut cependant exclure la septicémie avec assez de certitude, si l'on fait attention à ce fait que les altérations caractéristiques ont été trouvées chez des sujets n'ayant offert de signes d'infection septique ni pendant la vie, ni sur la table d'autopsie.

Nous avons tenté, par quelques expériences sur les animaux, expériences supprimant d'une façon absolue le facteur septicémie et les autres facteurs nuisibles impossibles à éviter au cours d'une intervention chirurgicale, de répondre aux questions suivantes: 1°). Quelles sont les altérations que peut entrainer le chloroforme après une administration prolongée ou après des inhalations répétées dans un espace de temps relativement court?

2°). Ces altérations peuvent elles rétrocéder?

Nos expériences ont été faites sur des lapins.

Comme il s'agissait surtout, non de produire une anesthésie rapide et complète, mais d'obtenir un empoisonnement lent par le chloroforme, nous avons toujours conduit la narcose très lentement au début, car l'administration même d'une dose faible de chloroforme amène régulièrement un arrêt de la respiration et un ralentissement des mouvements du coeur.

Ce n'est qu'après la disparition de l'excitation exercée par le chloroforme sur les nerfs de la muqueuse nasale que l'administration de l'anesthésique était régularisée.

Le chloroforme employé était le chloral-chloroforme fournie par les pharmaciens pour l'anesthésie.

Les lapins nos I et II ont été tués sans avoir reçu de chloroforme, pour servir d'animaux-témoins.

Le lapin n° IV a été endormi aussi souvent que possible, afin de déterminer quelles étaient les altérations fondamentales.

Les lapins nos III et XIV devaient être utilisés dans le même but, mais ils ont été trouvés morts dans leur cage, le lendemain de la deuxième narcose, de sorte que nous les avons classés parmi les animaux soumis deux fois à l'action du chloroforme.

En outre, nous avons examiné trois groupes d'animaux, chacun de ces trois groupes comprenant trois lapins provenant du même nid. Tous ces lapins, lorsqu'ils ne sont pas morts au cours de l'observation, ont été tués les quatrième, neuvième ou vingt-et-unième jour après la dernière chloroformisation, par un coup appliqué sur la nuque.

Ont été chloroformisés *une fois*, pendant deux heures et avec 100 grammes de chloroforme, les numéros 5, 6 et 7.

Ont été chloroformisés *deux fois*, les lapins numéros 8, 9, 10 (provenant du même nid) et les lapins numéros 3 et 14.

Pour chaque narcose, qui durait deux heures, ont été employés cent grammes de chloroforme. En vue d'éviter la mort aiguë par le chloroforme, nous avons laissé l'intervalle d'un jour entre les deux narcoses, de façon à permettre à l'animal de se remettre un peu.

Les numéros 3, 9 et 14 sont morts, après être sortis de la deuxième narcose.

Les numéros 8 et 10 ont été tués respectivement le quatrième et le neuvième jour.

Ont été narcotisés *trois fois*, les numéros 11, 12 et 13, chaque fois pendant deux heures, chaque fois avec cent grammes de chloroforme. Ces lapins étaient endormis de deux jours l'un, de sorte qu'il s'écoulait entre deux narcoses un jour pendant lequel l'animal était laissé libre. Les animaux ont été sacrifiés respectivement le quatrième, le neuvième, et le vingt-et-unième jour après la dernière narcose.

Le groupement des animaux d'expérience a été ainsi ordonné dans le but de provoquer des altérations d'intensité variable. Les animaux ont été sacrifiés après qu'un espace de temps suffisant et variable s'était écoulé depuis la dernière narcose, afin de rechercher si la rétrocession des lésions est possible. Nous nous sommes efforcés de donner la plus grande analogie aux circonstances qui accompagnaient chaque expérience; ainsi nous avons pris chaque groupe de lapins dans le même nid, nous avons chloroformisé chaque groupe, pendant le même laps de temps, avec la même quantité de chloroforme. Nous avons laissé le même intervalle entre les narcoses dans les cas de chloroformisations répétées. (Tous les animaux étaient à peu près du même age; environ un an). Il est certain d'ailleurs qu'il faut compter ici aussi avec les prédispositions individuelles.

L'autopsie des animaux a eu lieu chaque fois immédiatement après qu'ils avaient été tués, pour éviter la complication par les altérations cadavériques. Pour les animaux morts, l'autopsie a éte pratiquée chaque fois aussi vite que possible (elle a été faite immédiatement pour le n° 9).

Des fragments des différents organes étaient aussitôt plongés dans les liquides fixateurs, et tout comme les fragments des organes provenant d'autopsies cliniques, ils ont été traités de trois façons:

1°). Liquide de FLEMMING. Coupes montées dans la glycérine.
2°). Durcissement dans l'alcool.
3°). Fixation par le liquide de MÜLLER.

Après le traitement ultérieur par l'alcool et l'éther, les fragments étaient inclus dans la celloïdine. Les coupes, colorées à l'hématoxyline alunée et à l'éosine, étaient traitées par l'alcool, le xylol et montées dans le baume de Damar.

Numéro.	LAPINS TÉMOINS.
1.	Lapin d'un an environ, pesant 1800 grs. Pas de narcose. Tué le 25 février 1893 par un coup sur la nuque. Coeur, du poids de 8 grammes, ne présente rien d'anormal. Le foie, du poids de 65 grammes, est normal, il présente une coloration rouge-brunâtre. Les reins pèsent 10 grs. 8 et sont normaux. Aucune anomalie digne d'être notée.
2.	Lapin d'un an environ. 1700 grammes. Pas de narcose. Tué le 1er mars 1893 par un coup sur la nuque. Coeur, du poids de 8 grs. 5, est normal. Foie: 70 grs. de coloration rouge-brunâtre, n'offre rien d'anormal. Reins du poids de 9 grammes. Substance corticale foncée. Substance médullaire de coloration claire. Pas d'anomalies.

Numéro.	Animaux.	Chloroformisation.	Etat après l'anesthésie.	Remarques générales.	Coeur.	Foie.	Reins.
3.	Lapin 1750 grs. Anesthésié 2 fois.	Première anesthésie le 25 février 1893, d'une heure et quart de durée, ayant réclamé 60 grs. de chloroforme. Seconde anesthésie le 27 février, pendant une heure et quart, avec 60 grammes de chloroforme.	Se réveille lentement. Les premiers mouvements volontaires apparaissent une heure après l'anesthésie. id. Trouvé mort le 28 février au matin.	Autopsie le 28 février 1893. Forte rigidité cadavérique. Petit foyer de coloration foncée dans le poumon droit (foyer pneumonique). Rien d'anormal en dehors de ce foyer.	Caillots foncés dans les cavités. Le coeur est bien contracté. Poids 8 grs. Pas d'altérations notables à l'examen microscopique.	Volumineux. Poids 118 grs. Coloration jaune pâle. Au microscope, les cellules sont fortement augmentées de volume, mais ne contiennent pas de graisse. Le protoplasme est finement granuleux, les noyaux sont inégalecolorés. Les noyaux des diverses cellules ont une grandeur variable.	Pèsent ensemble 15 grammes. Substance corticale plus pâle qu'à l'état normal. Au microscope, pas de graisse; cellules tuméfiées; par-ci par-là quelques-unes ont subi la nécrose.
4.	Lapin de 1970 grs.	Première chloroformisation le 6 mars, pendant une heure avec 50 gr. de chloroforme.	Etat normal le 7 mars.	Autopsie faite aussitôt après la mort, le 27 mars. Poids du cadavre: 1760 grs.	Poids 7 grs. La coloration est plus pâle qu'à l'état normal.	Poids 65 1/2 grs. La coloration est rouge-brunâtre.	Poids 12 1/2 grs. Pas d'altérations.

Numéro.	Animaux.	Chloroformisation.	Etat après l'anesthésie.	Remarques générales.	Cocur.	Foie.	Reins.
		Deuxième chloroformisation le 8 mars, trois quarts d'heure, 40 grs. de chloroforme.	Le 9 mars, l'animal est apathique et ne mange pas.				
	Anesthésié six fois.	3e chloroformisation le 13 mars, pendant une heure avec 50 grs. de chloroforme.	Le 14 et le 15 mars, diarrhée, les pattes postérieures sont humides.	Pas d'altérations particulières.	Au microscope: dégénérescence des fibres musculaires; disparition des noyaux.	Au microscope, pas de dégénérescence graisseuse. Le protoplasme est légèrement granuleux, les cellules ne sont pas augmentées de volume. Il n'y a rien de pathologique.	
		4e chloroformisation le 16 mars, pendant une heure et quart avec 75 grs. de chloroforme.	Réveil rapide, l'animal mange et est tout à fait bien.				
	Poids au 20 mars 1700 grs.	5e chloroformisation le 20 mars, pendant une heure et demie, avec 75 grs. de chloroforme.	Réveil lent.				

Numéro.	Animaux.	Chloroformisation.	Etat après l'anesthésie.	Remarques générales.	Coeur.	Foie.	Reins.
		6e chloroformisation le 27 mars, pendant trois quarts d'heure.	Mort pendant la narcose.				
5.	Lapin mâle d'un an environ. Poids 1950 grs. Anesthésié une fois.	Chloroformisé le 27 avril 1894 pendant deux heures, avec 100 grs. de chloroforme.	Réveil lent; le lendemain, l'animal est apathique et ne mange pas.	Tué le 1er mai (quatrième jour après l'anesthésie) par un coup sur la nuque. Autopsié aussitôt après. La seule altération qu'on rencontre est un petit caillot dans la gaîne des muscles, le long de la colonne vertébrale.	Poids 7 grs. Coloration normale.	Poids 60 1/2 grs. Coloration brun-rouge. Pas de dégénérescence graisseuse. Les cellules ne sont pas augmentées de volume. Le protoplasme est un peu granuleux. Il n'y a rien de pathologique.	Poids 11 grs. Rien d'anormal.

Numéro.	Animaux.	Chloroformisation.	Etat après l'anesthésie.	Remarques générales.	Coeur.	Foie.	Reins.
6.	Lapin mâle de la même portée que 5 et 7. Poids 2000 grs. Anesthésié une fois.	Anesthésié le 1er mai 1894, pendant deux heures, avec 100 grs. de chloroforme.	Réveil assez rapide; le lendemain, l'animal est tout à fait bien.	Tué par un coup sur la nuque le 22 mai (vingt et unième jour après la chloroformisation). Autopsie pratiquée aussitôt. On ne trouve pas d'altérations.	Poids 6 grs. Rien d'anormal.	Poids 54 1/2 grs. Coloration rouge-brunâtre foncé. Rien d'anormal au microscope.	Poids 12 grs. Rien d'anormal.
7.	Lapin femelle, 1800 grs., de la même portée que 5 et 6. Chloroformisé une fois.	Chloroformisé le 13 mai 1894, pendant deux heures, avec 100 grs. de chloroforme.	Réveil assez rapide. Plus tard l'animal est tout à fait bien.	Tué le 9e jour après la narcose par un coup sur la nuque. Autopsié le 22 mai. Poids 1700 grs. On ne trouve aucune altération particulière.	Poids 5 grs. Rien d'anormal.	Poids 48 grs. Coloration brun-rouge foncé. Rien d'anormal.	Poids 10 grs. Normaux.

Numéro.	Animaux.	Chloroformisation.	Etat après l'anesthésie.	Remarques générales.	Coeur.	Foie.	Reins.
8.	Lapin femelle, 1500 grs., de la même portée que 9 et 10, âgé de 10 mois.	Première chloroformisation le 17 mai 1894, pendant 2 heures, avec 100 grs. de chloroforme.	Rétabli assez vite.	Tué par un coup sur la nuque le 23 mai, quatrième jour après la narcose.	Poids 7 grs. Coloration un peu plus pâle que d'ordinaire.	Poids 65 grs. Coloration foncée, rouge-brunâtre.	Poids 13 grs. Normaux.
	Chloroformisé deux fois.	Deuxième chloroformisation le 19 mai, pendant le même temps et avec la même quantité de chloroforme.	Très agité. Réveil lent. Le lendemain il est tout à fait bien.		Au microscope, rien d'anormal.	Au microscope, rien d'anormal.	
9.	Lapin femelle, 10 mois, pesant 1700 grs.	Première chloroformisation le 21 mai 1894, pendant deux heures, avec 100 grs. de chloroforme.	Réveil facile.	Autopsié aussitôt après la mort. Poids 1600 grs. Pas d'altérations particulières.	Poids 8 grs. Le coeur est bien contracté ; il renferme des caillots foncés. La coloration du muscle est pâle.	Poids 50 grs. Coloration très pâle, jaune orangé.	Poids 14 grs. Coloration plus pâle que d'habitude.
	Chloroformisé deux fois.	Deuxième chloroformisation	Réveil facile, mais l'animal		Au microscope : noyaux normaux,	Au microscope : Cellules un peu	

Numéro.	Animaux.	Chloroformisation.	Etat après l'anesthésie.	Remarques générales.	Coeur.	Foie.	Reins.
		le 23 mai, dans les mêmes conditions.	est très apathique et mange peu. Mort subite le 24 mai, à 5 heures après midi.		striation transversale disparue ça et là. Altération fibrillaire de la substance musculaire.	augmentées de volume et contenant de la graisse. Protoplasme très irrégulièrement coloré. Par-ci par-là, noyaux bien colorés; en maints endroits noyaux n'ayant pas retenu la matière colorante ou tout à fait disparus.	
10.	Lapin femelle, de 10 mois, 1500 grs.	Première chloroformisation le 26 mai 1894, pendant 2 h., avec 100 grs. de chloroforme.	Réveil facile.	Tué le 6 juin par un coup sur la nuque. Autopsié aussitôt après.	Poids 7 grs. Volumineux, flasque, peu contracté. Coloration un peu pâle.	Poids 52 grs. Foie un peu plus pâle que d'ordinaire. Par-ci par-là, des points brun-jaune.	Poids 10 grs. Substance corticale assez étendue en largeur, sans cela rien d'anormal.
	Chloroformisé deux fois.	Deuxième chloroformisation le 28 mai, dans les mêmes conditions que la première.	Réveil facile. L'animal se remet complètement.	On ne trouve pas d'altérations.	Rien au point de vue microscopique.	Rien au point de vue microscopique.	Rien au point de vue microscopique.

Numéro.	Animaux.	Chloroformisation.	Etat après l'anesthésie.	Remarques générales.	Coeur.	Foie.	Reins.
11.	Lapin femelle 1800 grs., âgé de 12 mois, de la même portée que les numéros 12 et 13.	1ère anesthésie le 12 juin 1894, pendant 2 h., avec 100 grs. de chloroforme.	Réveil très lent.	Tué le 20 juin, le 4e jour après la narcose, par un coup sur la nuque.	Poids 8 grs. Coloration plus pâle que d'habitude.	Poids 90 grs. Coloration grisâtre pâle.	Poids 15 grs. La substance corticale est pâle et étendue en largeur.
		Deuxième anesthésie le 14 juin, dans les mêmes conditions.	Apathie profonde le 15 juin.	Autopsié aussitôt après la mort. Poids 1900 grs.	Au microscope : noyaux en général conservés, mais manquant ça et là ; les fibres musculaires présentent des lésions dégénératives accentuées.	Au microscope : les cellules sont augmentées de volume ; les limites cellulaires sont visibles sous forme de fines lignes très nettes. La préparation au liquide de FLEMMING montre beaucoup d'analogie avec un rayon de miel. Pas de graisse ; des coupes traitées par la solution d'iodure potassique iodée montrent la présence de glycogène.	Au microscope : les cellules sont tuméfiées, granuleuses, présentant ça et là de la nécrose. Pas de graisse.
	Chloroformisé 3 fois.	Troisième anesthésie le 16 juin. idem.	Grande apathie les 17, 18 et 19 juin. Il est remis complètement le 20 juin.	Pas d'altérations spéciales.			

Numéro.	Animaux.	Chloroformisation.	Etat après l'anesthésie.	Remarques générales.	Coeur.	Foie.	Reins.
12.	Lapin mâle de 2 kilogs.	Première anesthésie le 13 juin, pendant 2 heures, avec 100 grs. de chloroforme.	Réveil facile.	Tué par un coup sur la nuque le 26 juin (9e jour après la narcose).	Poids 9 grs. Coloration normale.	Poids 52 grs. Coloration gris-brunâtre. Quelques points blancs par-ci par-là.	Volumineux. Poids 15 grs. Substance corticale assez étendue en largeur.
		Deuxième anesthésie le 15 juin, dans les mêmes conditions.	Apathie le 16 juin.	Autopsie immédiate. Poids 2 kilogs.	Au microscope: ça et là des fibres musculaires à trajet onduleux; en dehors de cela, rien d'anormal.	Au microscope: les cellules ont leur grandeur et leur apparence normales. Les noyaux ont un volume variable. Dans une même cellule, on voit, à côté d'un noyau très gros et très fortement coloré, un noyau plus petit et coloré moins fortement. Pas d'autres altérations.	Au microscope, rien d'anormal.
	Anesthésié trois fois.	Troisième le 17 juin. idem.	Réveil très lent. Grande apathie les 18, 19 et 20 juin. Rétablissement après ce temps.	On ne note pas d'altérations spéciales.			

Numéro.	Animaux.	Chloroformisation.	Etat après l'anesthésie.	Remarques générales.	Coeur.	Foie.	Reins.
13.	Lapin mâle de 1850 grs.	Première anesthésie le 18 juin, pendant 2 heures, avec 100 grs. de chloroforme.	Pendant la narcose, beaucoup de mucosités sortent de la bouche (la position inclinée de la tête prévient l'asphyxie).	Tué le 13 juin (vingt et unième jour après la narcose) par un coup sur la nuque.	Poids 7 grs. Muscle ferme, un peu plus pâle que d'habitude; en dehors de cela rien d'anormal.	Poids 42 grs. Coloration gris-brunâtre; ça et là quelques endroits plus clairs.	Poids 12 grs. Assez pâles.
		Deuxième anesthésie le 20 juin, dans les mêmes conditions.	Secrétion de mucosités moins abondantes. Réveil très lent.	Autopsie immédiate. Poids 1740 grs.		Rien au microscope.	Pas d'altérations microscopiques.
	Anesthésié 3 fois.	Troisième le 22 juin. idem.	Réveil lent.	Les poumons montrent quelques points hypérémiques: c'est la seule chose anormale.			
14.	Lapin mâle d'un an environ. 1750 grs.	Première anesthésie le 21 février 1895, pendant 2 heures, 100 grs. de chloroforme.	Réveil lent.	Autopsie le 26 février 1895. Poids 1740 grs. Rigidité cadavérique modérée.	Poids 7 grs. Coloration un peu pâle.	Poids 80 grs. Coloration très pâle, presque blanche, régulièrement pâle à la coupe.	Volumineux. Poids 14 grs. Coloration pâle. Substance corticale assez étendue en largeur.

Numéro.	Animaux.	Chloroformisation.	Etat après l'anesthésie.	Remarques générales.	Coeur.	Foie.	Reins.
	Anesthésié 2 fois.	Le 23 février, 2de narcose dans les mêmes conditions.	Réveil très lent. Il reste très apathique et est trouvé mort dans sa cage le 26 février au matin.	On ne reconnaît aucune altération particulière.	Le microscope montre un aspect poussiéreux de la préparation. La striation transversale a disparu par-ci par-là.	Au microscope: forte dégénérescence graisseuse et nécrose.	Au microscope, dégénérescence graisseuse des cellules épithéliales, surtout dans les tubes contournés, mais aussi dans les tubes droits.

Si nous considérons ces expériences en général, nous verrons que le lapin n° IV ne présentait que peu d'altérations, en dehors des altérations du coeur, quoiqu'il eût été chloroformisé six fois dans l'espace de trois semaines. L'amaigrissement seul s'était manifesté d'une façon étonnante. Le fait que ce lapin supportait mieux le chloroforme que les autres pourrait être rapporté peut-être à la circonstance que les intervalles séparant les différentes narcoses étaient plus considérables; l'animal a d'ailleurs succombé à la dernière narcose, l'avant-dernière ayant eu lieu une semaine auparavant. Le chloroforme inhalé en dernier lieu ne pouvait encore avoir causé d'altérations dégénératives, et l'influence de la précédente narcose pouvait s'être déjà dissipée, au moins pour ce qui concerne le foie et les reins. L'animal se trouvait probablement présenter une résistance individuelle plus considérable à l'action de l'anesthésique. Nous pouvions très bien nous attendre à ne rien rencontrer d'anormal chez les lapins nos 6 et 7, après avoir trouvé normal le n° 5, sacrifié quatre jours après l'anesthésie; il se peut fort bien qu'il y ait eu de légères altérations, mais elles ont pu rétrocéder rapidement.

Les nos 8 et 10 offrent peu de chose comme résultats; ils ont été chloroformisés deux fois et sacrifiés, l'un le quatrième, l'autre le neuvième jour après la chloroformisation. Ici aussi des dispositions individuelles ont pu rendre l'animal plus résistant vis-à-vis de l'intoxication, ou de légères altérations ont pu se dissiper rapidement.

Les nos 3, 9, 14, 11 et 12 sont plus intéressants.

Les nos 3, 9 et 14 sont morts après avoir été anesthésiés à deux reprises: 3 et 14 ont été trouvés morts le lendemain matin, dans leur cage; 9 est mort subitement en notre présence après avoir mangé auparavant et ne présentait rien d'anormal en apparence. Tous ces animaux s'étaient bien réveillés de la chloroformisation.

Nous avons constaté chez tous des altérations importantes, et nous sommes en droit de conclure que le chloroforme, par son action secondaire, est en état d'amener des modifications des organes et de produire ainsi la mort.

Le lapin n° 12, tué neuf jours après la dernière anesthésie, la troisième, présentait encore des altérations, mais elles étaient de moindre importance. Ce cas montre bien que les lésions peuvent rétrocéder, même en admettant qu'elles aient été moindres du fait d'une résistance particulière de l'animal. La circonstance qu'on rencontre encore des altérations, quoique dans une mesure plus restreinte, altérations semblables à celles trouvées chez les autres animaux ainsi que chez l'homme, nous autorise à chercher leur cause dans la chloroformisation et à croire qu'elles sont en voie de réparation.

C'est ce qui explique que le lapin n° 13, tué vingt et un jours après la dernière anesthésie (la troisième) ne nous a montré aucune altération.

Dans le premier groupe, nos 5, 6 et 7, l'intoxication n'était pas suffisante pour amener des lésions.

Dans le deuxième groupe, nos 3, 8, 9, 10, 14, trois des animaux sont morts; deux ont été trouvés normaux, l'un quatre jours, l'autre neuf jours après la dernière chloroformisation.

Dans le troisième groupe, nos 11, 12 et 13, le n° 11 présente des altérations intenses; le n° 12, des altérations moindres; le n° 13 ne montre aucune altération. Les trois animaux ont été tués.

Nous ne pouvons donc accorder à OSTERLAG que les chloroformisations longues ou répétées ne déterminent que peu de lésions chez les lapins. Il ressort aussi de ce qui précède qu'il faut certainement compter avec une disposition individuelle et que, par conséquent, les lésions produites par les inhalations de chloroforme ne peuvent avoir une relation invariable avec la durée de l'anesthésie et la quantité de chloforme employée.

IV. ANATOMIE PATHOLOGIQUE DE L'INTOXICATION CHLOROFORMIQUE CHEZ LE LAPIN.

(EXAMEN MICROSCOPIQUE.)

A. COEUR.

L'examen des préparations du muscle cardiaque permet de reconnaître des altérations concordant avec les altérations observées sur le coeur de l'homme. Ici non plus les lésions constatées dans différentes préparations ne sont pas toujours les mêmes; la même préparation montre en certains points certaines lésions différant de celles observées en d'autres points. Nous ne pouvons donc que répéter ce que nous avons dit lors de la description des altérations microscopiques rencontrées dans le muscle cardiaque chez l'homme, à savoir que les dégénérescences se montrent en combinaison et en intensité différentes. Ces altérations consistent dans le trajet ondulé des fibres musculaires, dans la structure fibrillaire des fibres, dans la disparition des noyaux, dans la disparition de la striation transversale et la segmentation des fibres musculaires.

L'ondulation des fibres dont nous parlons ne doit pas être confondue avec la simple inflexion des fibres qui se présente dans toutes les préparations, même dans celles provenant d'un lapin normal. Dans ce dernier cas, il s'agit de plusieurs faisceaux de fibres juxtaposées, ayant d'ailleurs conservé leur aspect normal, qui subissent une inflexion dans un point déterminé; si la chose se répète plusieurs fois dans un court trajet, on croirait avoir affaire à l'ondulation signalée ci-dessus. Mais il n'en est rien, l'ondulation des fibres est tout à fait différente.

Entre des fibres présentant un aspect à peu près normal, à striation transversale bien conservée, on voit des fibres absolument modifiées. La striation transversale a disparu; la substance musculaire a pris fortement le caractère fibrillaire; les noyaux sont absents ça et là et les ondulations caractéristiques des fibres tranchent fortement sur le trajet plus ou moins direct des fibres

normales. Si l'on suit une de ces fibres ondulées, on voit l'ondulation cesser sur son trajet ultérieur, la striation transversale reparaître insensiblement, les noyaux redevenir plus régulièrement visibles. En un mot, une partie d'aspect normal forme la continuation de cette partie anormale.

Les limites des fibres musculaires sont marquées par un double contour.

En dehors de l'ondulation et de l'aspect fibrillaire, la substance musculaire présente une autre altération, la segmentation, observée surtout dans les points où les autres lésions se manifestent au maximum. On constate de plus une pseudo-segmentation qui se marque, dans les points présentant les plus fortes ondulations, par une inflexion brusque des fibres musculaires. Mais, en mouvant la vis du microscope, on voit qu'on n'a pas affaire à des lignes formant un double contour sur la largeur du faisceau, mais à une forte flexion du tissu fibrillaire. Les points où la chose se présente paraissent se colorer plus fortement par l'éosine, ce qui nous fait supposer qu'il y a probablement à ce niveau, une couche plus épaisse de tissu. La préparation prend sous cette influence une apparence légèrement striée, les stries se trouvant disposées sur la largeur des fibres musculaires.

Il y a aussi une très grande différence en ce qui concerne la coloration. Certaines parties d'un faisceau de fibres sont à peine colorées, tandis que d'autres ont très bien pris l'éosine, en sorte que les faisceaux présentent des nuances différentes dans leur trajet longitudinal.

Les noyaux sont en général bien conservés; ils ont disparu seulement par places. Même chez le lapin n° 11, dont le coeur présente des altérations très nombreuses, les noyaux ont leur aspect normal. Chez le lapin n° 4, dont le muscle cardiaque présente d'autres lésions dégénératives fortement accusées, les noyaux ont disparu ou sont en voie de destruction. Nous reviendrons sur ce point au chapitre des considérations générales (chapitre V).

L'examen des faisceaux de fibres musculaires, sur une coupe transversale, montre également des altérations importantes. Ici aussi on constate une différence dans la coloration des fibres musculaires, ce qui donne à la préparation un aspect tacheté. Ce fait s'accorde parfaitement avec ce que nous avons dit de la coloration des faisceaux de fibres dans le sens longitudinal. La coupe transversale des fibres montre des taches comprenant une grande partie de la coupe de la fibre et restés complètement incolores. Ces taches sont d'habitude de forme irrégulière, assez souvent arrondis, et sont entourés d'une bande plus ou moins large de tissu musculaire normalement coloré. Sur d'autres coupes, on voit des vacuoles plus petites. Peut-être les grandes taches sont elles dues à la fusion des vacuoles plus petites. L'irrégularité de leur forme parle contre l'existence d'un liquide à leur

intérieur, et le traitement des préparations par le réactif de FLEMMING montre qu'on n'a pas affaire à de la graisse. Dans les points de cette préparation où la substance musculaire à striation transversale était remplacée par une masse plus réfringente, très finement granulée, le traitement par l'acide osmique donne des résultats trop peu positifs pour qualifier de graisse ces fines granulations. La présence de graisse dans la fibre cardiaque n'a pu être démontrée.

Remarquons encore pour terminer que le muscle cardiaque du lapin n° 12, tué neuf jours après la dernière narcose, montrait seulement par ci par là le trajet onduleux des fibres musculaires, tandis que la striation transversale, les noyaux et la substance musculaire avaient un aspect absolument normal.

Il y a peu de concordance entre nos résultats et ceux qui ont été communiqués par d'autres auteurs (OSTERTAG, UNGAR, STRASSMAN, JUNKER, BASTIANELLI, etc). Ces auteurs placent tous au premier plan la dégénérescence graisseuse, nous n'avons pu la constater. STRASSMAN admet seulement que la striation transversale est „masquée" par ci par là.

B. FOIE.

Les modifications présentées par le foie du lapin sont de deux ordres.

Les lapins nos 3, 9, 11, 14 montrent des altérations considérables. On ne peut pas considérer comme pathologique l'état finement granuleux du protoplasme observé chez le n° 5. Chez le n° 4, bien qu'on ait noté de fortes altérations du muscle cardiaque, il n'y a dans le foie aucune des lésions qui se présentent dans cet organe chez les autres lapins et chez l'homme.

Les lapins nos 12 et 13 sont également normaux.

Les lapins nos 3 et 11 doivent être rangés dans le même groupe à cause de leurs lésions, le deuxième genre d'altérations étant représenté par les lapins n° 9 et 14. Ces derniers présentaient de la graisse en globules plus ou moins volumineux dans le protoplasme des cellules, décélée par la coloration noire produite par l'acide osmique. Les cellules sont un peu augmentées de volume; les limites cellulaires sont par ci par là indécises. Les noyaux sont bien conservés dans certains points ou sont un peu refoulés vers la périphérie des cellules; dans d'autres, ils paraissent fortement altérés et même désagrégés.

Les lapins nos 3 et 11 présentent des lésions semblables entre elles, mais très différentes des lésions rencontrées chez les deux lapins précédents. La graisse fait absolument défaut. Les cellules sont fortement augmentées de volume; à première vue, le tissu n'offre pas beaucoup d'analogie avec le tissu normal du foie. La coupe de la préparation au liquide de FLEMMING surtout présente un aspect particulier, rappelant un peu celui d'un rayon de miel.

Les limites des cellules se reconnaissent ici à une fine ligne fortement marquée, à laquelle se joint une ligne plus large et moins accentuée. Le protoplasme est finement granuleux; on y trouve parfois des granulations assez volumineuses et même des globules. Les noyaux sont aussi augmentés de volume.

Dans quelques cellules on trouve plusieurs noyaux, l'un plus coloré et plus grand, l'autre plus petit et moins imprégné de matières colorantes. La forme du noyau est changée dans maintes cellules; il émet notamment une saillie en forme de bouton, comme si un fragment commençait à s'en détacher par étranglement; on trouve dans la cellule des granulations de chromatine. Dans d'autres points, on note tantôt la nécrose des cellules accompagnée de la perte du noyau, tantôt la coloration fort pâle des noyaux qui prennent fort peu la matière colorante. On voit ici aussi des cellules isolées les unes des autres. Les réactions microchimiques des coupes, montrent la présence de glycogène dans les cellules.

Les altérations présentes dans le foie des lapins en expérience concordent mieux que les altérations du muscle cardiaque avec les lésions décrites par les auteurs.

Nous devons donc admettre que le chloroforme est en état de produire dans le tissu hépatique des altérations dégénératives.

C. Reins.

De même que chez l'homme, les altérations que l'on rencontre dans le rein du lapin sont beaucoup moins manifestes que celles des organes étudiés plus haut.

Chez les lapins 9 et 14, le liquide de Flemming a décélé la présence de graisse, aussi bien dans l'épithélium des tubes contournés que dans celui des tubes droits. Ces lapins ne présentaient pas d'autres altérations.

Les lapins nos 3 et 11 offrent d'autres lésions, notamment la tuméfaction des éléments épithéliaux avec état finement granuleux du protoplasme; en d'autres points, la nécrose avec disparition du noyau. La nécrose ne se rencontre que dans quelques points; le gonflement de l'épithélium amenant l'oblitération complète de la lumière des tubes contournés se rencontre très souvent.

Il est assez particulier que les lésions se correspondent deux à deux chez les lapins 3, 9, 11 et 14, tout comme les lésions hépatiques.

Osterlag a trouvé dans deux cas de la graisse dans l'épithélium des tubes contournés du lapin. Dans les autres espèces animales, il observa plus régulièrement la présence de graisse. Mais il faut remarquer que, chez ces animaux, la graisse se présente normalement dans les cellules épithéliales des canalicules urinifères.

V. CONSIDÉRATIONS GÉNÉRALES.

Nous pouvons admettre comme établi le fait de la mort tardive par le chloroforme, en nous appuyant à la fois sur les observations cliniques et sur les résultats des autopsies. Et tout en nous rappelant les mots de VERNEUIL: „Qu'on fasse dans le laboratoire toutes les hypothèses que l'on voudra, mais qu'on se garde de les transporter au lit du malade", nous pouvons considérer nos expériences comme une preuve à l'appui de ce que nous avançons.

Si nos résultats n'ont pas été tout à fait semblables les uns aux autres, l'accord qui existe entre nos observations chez le lapin et les résultats des autopsies humaines est trop frappant pour ne pas peser d'un grand poids dans la balance. L'expérimentation a confirmé les données fournies par les autopsies.

Si nous cherchons à formuler notre jugement en tenant compte à la fois de ces deux ordres de preuves, nous arrivons à la conclusion suivante:

Le chloroforme, après une administration prolongée ou répétée est en état d'amener daus les organes, par une lente action secondaire, des altérations pathologiques capables d'entraîner la mort après un ou plusieurs jours, malgré le réveil parfait du malade.

Nous avons de plus la conviction que ces altérations pathologiques, lorsqu'elles sont peu intenses, pourraient rétrocéder. Mais la chose est difficile à démontrer, d'une part parce que les autopsies ne fournissent que des organes où ces altérations ont été non pas en diminuant, mais en s'accentuant; d'autre part parce que les observations provenant de l'expérimentation ne permettent pas de tirer, sans réserves, des conclusions applicables à l'homme.

Si nous comparons les lésions trouvées dans les organes de l'homme à celles que nous ont fournies les expériences, nous trouvons entre elles une grande ressemblance.

Le coeur, dans les deux cas, présente des altérations de la substance musculaire: la perte de la striation transversale, la segmentation, le trajet onduleux et la dégénérescence des fibres musculaires. Mais il paraît y avoir une différence dans la façon dont le noyau se comporte.

Le lapin n° 4 mis à part, nous avons trouvé que les noyaux

étaient en général bien conservés chez le lapin, tandis que le muscle cardiaque de l'homme montre la disparition des noyaux en forte proportion.

Chez le lapin n° 11, ils ont simplement disparu ça et là. Cela nous a conduit à nous demander si la disparition des noyaux, chez l'homme, n'était pas une altération survenue après la mort, se manifestant plutôt grâce à l'action du chloroforme.

Les autopsies ne peuvent se faire chez l'homme qu'un temps plus ou moins long après la mort (souvent 24 heures, quelquefois plus), alors que chez l'animal l'autopsie a toujours été faite très tôt.

Ou bien avons-nous affaire à une différence de propriétés vitales existant entre le coeur de l'homme et celui du lapin, en vertu de laquelle les noyaux disparaîtraient plus rapidement chez le premier? Il se pourrait aussi qu'il n'y ait là qu'une différence d'intensité dans les effets de l'intoxication en rapport avec une différence dans l'intensité de cette intoxication elle-même.

Les préparations du lapin n° 4 nous donnent un peu de lumière à ce sujet en nous montrant que chez le lapin les noyaux des cellules disparaissent du moment où l'intoxication est devenue suffisante. On ne peut considérer ici cette disparition comme un phénomène cadavérique puisque l'animal, mort pendant la sixième chloroformisation, a été autopsié immédiatement après.

Il y a donc entre le muscle cardiaque de l'homme et celui du lapin une différence de résistance en faveur de ce dernier; les noyaux des cellules cardiaques du lapin sont probablement beaucoup plus résistants que ceux de l'homme.

Le foie et les reins montrent des altérations dégénératives et de la nécrose aussi bien chez le lapin que chez l'homme.

La question qui se pose immédiatement est celle de savoir quel est le mécanisme de ces altérations. Nous pensons que l'action directe du chloroforme sur les tissus doit être considérée comme la cause la plus vraisemblable. Cette opinion a déjà été exprimée par UNGAR.

Il nous paraît difficile d'admettre avec NOTHNAGEL (Berlin. klin. Wochenschrift 1866) que ces altérations soient dues à l'action du chloroforme sur le sang, comme dans l'empoisonnement par les acides biliaires, les acides arsénique, phosphorique et sulfurique, car l'urine ne présente pas d'altération d'où résulterait un processus dégénératif de ce tissu.

Il est vrai que KAPPELER (Langenbeck's Archiv für klinische Chirurgie, Band 35, p. 373) déclare que la capacité gazeuse du sang est diminuée par le chloroforme et que PAUL BERT a démontré que l'élimination d'acide carbonique était diminuée pendant la chloroformisation; mais on ne saurait admettre que l'augmentation de l'acide carbonique dans le sang puisse être la cause d'un processus de dégénérescence aussi intense que celui dont il est question ici.

Les expériences faites par V. BOETTICHER sur les altérations du sang par le chloroforme sont sans importance pour la solution de la question posée plus haut.

Nous signalons en même temps le fait, communiqué par GADING et d'autres, que les centres nerveux et les cavités du cerveau renferment une grande quantité de chloroforme, ce qui s'accorde avec la circonstance déjà mentionnée que le chloroforme passe comme tel dans l'urine et s'y trouve plusieurs jours encore après la chloroformisation. On s'explique facilement, dans ces conditions, que le chloroforme ait une *lente* action secondaire.

On peut citer le passage suivant de JOHN SNOW (Medical Times and Gazette 1856) concernant la présence prolongée du chloroforme dans les tissus: „Chloroform appears to produce its effects „without undergoing any change itself; for after a person has „inhaled it, the vapour may be detected by chemical tests „coming off unchanged in the breath; it can be detected in the „bodies of animals, killed by it, for a fortnight after death."

On ne peut plus douter, après ce qui a été exposé plus haut, que le chloroforme, par sa lente action secondaire, entraîne des *processus de dégénérescence.* C'est ce que démontrent d'ailleurs aussi les recherches de KAST et de MEYER qui ont trouvé dans l'urine, après la chloroformisation, une exagération dans l'élimination des composés sulfurés, indice d'une plus grande destruction des matières albuminoides.

STRASSMANN considère aussi la graisse comme le produit d'un processus de dégénérescence et non simplement comme une infiltration de graisse venant d'autres organes et se déposant seulement dans le foie.

On ne peut nier qu'une partie de la graisse trouvée dans le foie doit avoir pour cause l'infiltration graisseuse; la chose est même rendue très vraisemblable par la circonstance que le parenchyme hépatique est malade, a perdu en partie son énergie vitale; dès lors, la graisse amenée à l'organe par le système porte ne peut être élaborée et se dépose comme telle dans le foie.

La manière dont se présente la graisse dans les cellules hépatiques ne permet pas au microscope de faire le diagnostic différentiel entre l'infiltration et la dégénérescence graisseuse; c'est là un fait connu.

Le fait que l'on trouve la graisse, tant celle provenant de la dégénérescence graisseuse que celle due à l'infiltration, dans les cellules à la periphérie du lobule hépatique, peut être expliqué facilement par les dispositions anatomiques de la veine porte et de l'artère hépatique.

Les deux vaisseaux, enveloppés par la capsule de GLISSON, se divisent chacun en deux branches, destinées l'une, au lobe gauche, l'autre au reste du foie. Ces branches se ramifient à leur tour à l'intérieur du foie, „arboris ad instar" comme le dit HYRTL; les branches terminales de l'artère hépatique et de

la veine porte entourent le lobule. De ces branches partent des capillaires qui pénètrent à l'intérieur du lobule, où ils vont se réunir pour former la veine centrale du lobule.

Il est évident que la zone périphérique du lobule est dans les meilleures conditions pour recevoir, la première, la graisse amenée par le système porte et l'influence d'une matière toxique melée au sang de l'artère hépatique.

Quelle est la cause de la mort des malades soumis à une chloroformisation prolongée ou à des chloroformisations répétées et chez lesquels on constate les altérations caractéristiques que nous avons signalées? Il est impossible de répondre à cette question.

En présence d'altérations considérables du foie et du coeur, de moindres altérations du côté des reins, en présence de l'hypothèse assez vraisemblable que le cerveau participe au processus pathologique, on ne saurait attribuer la cause de la mort aux troubles apportés dans le fonctionnement d'un seul organe.

Nous sommes en présence d'un empoisonnement qui atteint et altère la plupart des organes nécessaires à la vie.

L'explication donnée par le Dr. OTTO VON HERFF (Causes de la mort après les laparotomies. Berlin. Klin. Wochenschrift 1889 n° 50), qui considère le collapsus comme une forme rare de l'urémie, ne fait que déplacer la question pour la porter sur un terrain tout aussi inconnu.

Les altérations rencontrées dans les reins sont trop peu considérables, comparées aux altérations des autres organes, pour justifier le diagnostic d'urémie. L'action des antiseptiques sur les reins peut être éliminée comme cause d'irritation, les expériences sur les animaux en témoignent.

La dégénérescence si considérable du muscle cardiaque ferait plutôt pencher vers l'explication de NOTHNAGEL qui attribue la cause de la mort à une paralysie du coeur. Notons cependant qu'on n'a pas observé alors les altérations du muscle cardiaque et qu'on a parlé seulement de dégénérescence graisseuse.

Dès les premiers temps où le chloroforme a été mis en usage, on s'est préoccupé comme aujourd'hui de la nécessité d'avoir un produit absolument pur. Aujourd'hui que nous sommes à même, grâce à PICTET, d'employer le chloroforme à l'état de pureté, il serait bon de rechercher si c'est le chloroforme lui-même qui doit être incriminé ou si ce sont les produits accessoires toujours présents dans le chloral-chloroforme actuel, qui sont la cause du processus de dégénérescence. Peut être ferai-je plus tard de nouvelles expériences sur ce sujet et reviendrai-je à cette question.

Il est certain que le chloroforme PICTET n'est pas encore entré dans la voie de la popularité. On a publié plusieurs cas mortels,

par intoxication aiguë, aussitôt après les premiers essais. S'il en est réellement ainsi, diminuer le danger de la mort tardive en exagérant celui de la mort au moment de l'administration serait évidemment tomber d'un mal dans un pire.

Il ne faut pas oublier cependant que le chloroforme PICTET est une nouvelle préparation et qu'il faut en apprendre l'usage.

On a reproché à ce chloroforme de produire l'arrêt du coeur aussitôt après l'arrêt de la respiration, de sorte que les deux phénomènes se passent à peu près dans le même temps. Si on considère que déja OTTO WEBER, puis les commissions constituées pour étudier l'action du chloroforme ont émis l'opinion que l'intervalle entre la cessation des mouvements respiratoires et la cessation des mouvements du coeur est d'autant plus réduit que le chloroforme est inhalé à un degré de concentration plus fort, l'expérience faite avec le chloroforme PICTET a fourni un résultat auquel il fallait s'attendre à priori, si on administre le chloroforme PICTET comme le chloroforme ordinaire.

Il ne faut pas oublier que 100 grs. de chloral-chloroforme sont réduits à 50 grs. dans le chloroforme PICTET, le degré de concentration de la vapeur de chloroforme inhalée est donc deux fois plus considérable.

La purification du chloroforme par le procédé PICTET se fait en trois temps (Pharm. Centralb. 1892):

1°). Refroidissement à—80°. Filtration.

2°). Refroidissement du filtrat jusqu'à—82°, ce qui amène la cristallisation des $^2/_3$ de la quantité initiale.

3°). Distillation du chloroforme cristallisé à température basse et sous faible pression; la première et la dernière partie de la distillation sont rejetées. Il reste environ 80 % comme chloroforme PICTET.

Le chloral-chloroforme pur renferme donc 50 % de chloroforme PICTET et 50 % de mélanges.

VI. SYMPTOMES ET MARCHE CLINIQUE.

W. KOCH disait dans la Deutsche Medic. Wochenschrift de 1890: „Was schliesslich den sogenannten protahirten Chloroformtod „betrifft, d. h. jenen, bei welchem der Tod erst nach Tagen „oder Wochen eintritt, so ist Verfasser der Ansicht, dass es dies-„bezüglich mit der klinischen Diagnose noch höchst misslich bestellt „ist." Nous aurions dû, à cette époque, souscrire complètement à cette manière de voir; mais aujourd'hui, après tout ce qui a été publié sur ce sujet, cette manière de voir doit être modifiée. Et quand KOCH dit plus loin „dass es in den meisten derartigen Fällen sich nicht um die schädliche Wirkung des Chloroforms, sondern vielmehr um pyæmische und septische Zustände handle," nous croyons que cette opinion est aujourd'hui complètement refutée.

Si nous cherchons à nous représenter le tableau clinique de l'action tardive du chloroforme, au moyen des observations renfermées dans ce travail et de celles publiées par BASTIANELLI et FRÄNKEL, en réunissant les symptômes qui ont conduit à la mort dans les différents cas, nous trouvons quatre symptômes à placer à l'avant-plan:

1°) les vomissements violents et répétés;

2°) l'accélération du pouls, jusqu'à 140;

3°) les modifications de l'état psychique;

4°) le collapsus qui peut aboutir plus ou moins rapidement à la mort.

Le *vomissement*, phénomène qui est habituellement consécutif des inhalations de chloroforme, cesse d'habitude après un jour, après deux au maximum.

Il est certain qu'on rencontre des malades qui ne vomissent pas après une narcose chloroformique, mais ce sont des exceptions, quoique plus nombreuses qu'on ne le croirait.

Il est donc possible que chez de semblables patients même quand ils subissent l'influence d'une intoxication lente par le chloroforme, le symptôme vomissement puisse manquer.

Dans certaines de nos observations, les vomissements ont duré jusque cinq jours après la chloroformisation; dans quelques cas, les vomissements ont recommencé avec violence après s'être arrêtés d'abord.

On a observé bien antérieurement des cas où ce symptôme sautait aux yeux et où le patient succombait au bout de quelques jours, comme le prouve une observation publiée par JOHN HALL, dans le Medical Times and Gazette de 1857. „Many cases may have „been hushed up, but by far the larger number have sunk silently „into their graves. It is that peculiar state of nausea and depres„sion following its use, in which perfect reaction is never tho„roughly established, the desire for food never returns and the „patients sinks, as it were, stealthly and dies from exhaustion in „from twelve to twenty four hours. These cases are far more „numerous than is generally supposed and many of them may „fairly be termed: „death from chloroform", but are never so „returned. I can at this moment bring two or three such ones „to my recollection."

Le Dr. MOUAT dit aussi dans le même périodique: „The sub„ject of the primary and secundary fatal cases have been alluded „to, and he thought that the first part of the question could „not be disputed: patients did sometimes die under the influence „of chloroform; he had adduced three or four cases, which could „not be contradicted; he had likewise introduced, what he con„sidered a somewhat new view of the subject, which he had not „been fairly replied to; he alluded to those cases in which pa„tients „never fairly rallied", in which there was a continuous „state of nausea, and the desire for food never returned, the „patient sinking gradually, without any perfect reaction having „been established. He considered that many such cases might „fairly be termed „death from chloroform" although it might be „difficult to separate and distinguish such cases."

CHASSAIGNAC de Paris se prononce à peu près de la même façon.

Il est probable qu'on a attribué ces cas de mort au refus des malades de prendre des aliments, sans se douter qu'il y eût des motifs suffisants pour imputer la cause de la mort exclusivement au chloroforme.

L'interprétation du vomissement comme symptôme est encore difficile aujourd'hui; dépend-il des altérations pathologiques observées ou est-ce un phénomène cérébral? Lorsque le chloroforme produit dans le foie et dans le coeur des altérations aussi intenses, il se peut très bien que des altérations du cerveau persistent aussi sous l'influence de son action nocive, et cela parce que le chloroforme exerce son action sur le cerveau en premier lieu; on sait que le chloroforme est retrouvé dans le cerveau et on observe des troubles psychiques dans la plupart des cas.

L'accélération considérable du pouls pourrait être attribuée à la lésion du muscle cardiaque; mais on ne peut cependant exclure la possibilité d'une intervention du système nerveux altéré dans son fonctionnement.

Nous rapporterons ici un cas que nous avons pu suivre per-

sonnellement, mais qui heureusement ne nous a pas fourni l'occasion d'une recherche anatomo-pathologique.

Une femme, âgée de 32 ans, subit une opération nécessitée par une grossesse extra-utérine, après avoir été examinée sous le chloroforme six jours auparavant. L'opération, faite sous le chloroforme dura une bonne heure.

Les premiers jours, il ne survint aucun incident; la malade s'était fort bien réveillée de la narcose, le pouls battait 80 fois à la minute. Elle ne vomit pas du tout et ne l'avait pas fait non plus lors du premier examen. Elle nous dit d'ailleurs avoir été chloroformisée quelques années auparavant et n'avoir pas eu de vomissements lors de cette anesthésie.

Le cinquième jour après l'opération, à notre visite du soir (7 heures), l'infirmière nous dit que l'opérée avait présenté subitement, à quatre heures de l'après-midi, des troubles de l'état général: elle était excitée, se débattait au moment de l'application du thermomètre et délirait. Son état psychique, absolument normal le matin, avait complètement changé. Le pouls, à 80 pulsations le matin, était à 120 le soir. La température était normale. Pas de douleurs abdominales (l'opérée avait émis des gaz le deuxième jour et avait eu une selle le quatrième). Gros râles dans les deux poumons. Coloration bleuâtre des lèvres; impossibilité pour la malade d'expectorer les mucosités qui se trouvaient dans la trachée. Cet état dura jusqu'à dix heures du soir; entretemps on avait administré à la malade des remèdes excitants. La nuit se passa paisiblement, et le matin la malade se sentait bien; les râles avaient disparu. Le soir la même crise se reproduisit, mais elle fut de durée et d'intensité moindres; puis la malade se remit complètement. Elle n'avait pas subi de perte de sang. La guérison complète. demanda trois semaines sans plus présenter aucun incident et la malade quitta le service hospitalier au bout de ce temps.

Nous avons rapporté tous ces phénomènes à une action tardive du chloroforme.

VII. CONSIDÉRATIONS FINALES.

Pour éviter le danger inhérent à l'emploi du chloroforme, il faut d'abord réduire dans la mesure du possible la quantité de l'anesthésique employé. Dans les cas où l'on prévoit que l'opération sera longue, il convient de faire avant la chloroformisation une injection de morphine qui diminue considérablement la dose de chloroforme nécessaire à l'anesthésie.

En second lieu, quand il faut chloroformiser deux fois dans un espace de temps relativement court, soit pour un examen et une opération, soit pour une opération en deux temps, il convient de laisser s'écouler assez de temps, au moins une semaine, entre les deux anesthésies, afin que le malade puisse se remettre suffisamment de la première.

Nous recommandons, en troisième lieu, de placer le patient après la chloroformisation dans une chambre chauffée, car c'est un fait généralement connu que le chloroforme s'élimine plus rapidement lorsque la température du milieu ambiant est élevée que lorsqu'elle est basse. SNOW avait déjà insisté sur ce point.

L'élimination plus prompte du chloroforme diminue naturellement l'influence nuisible de son action secondaire.

Enfin lorsqu'on est en présence du complexus symptomatique décrit plus haut et dû à l'action tardive du chloroforme, il faut s'efforcer de sauver la vie du malade par l'administration des médicaments excitants.

Il n'entre nullement dans nos intentions de faire ressortir dans ce travail les dangers inhérents à l'administration du chloroforme et de rompre une lance en faveur de l'un ou l'autre anesthésique. Nous désirons seulement faire mieux connaître le danger qui se rattache à l'emploi d'un de nos médicaments les plus importants et nous efforcer de diminuer ces dangers autant que possible.

En jetant un regard sur la littérature parue depuis 1847, année où SYMPSON introduisit le chloroforme comme anesthésique, on se rend compte, et de la lutte que se sont livrée l'éther et le chloroforme pour obtenir le premier rang, et de la faveur croissante du chloroforme qui a supplanté l'éther.

Il ne faut pas considérer comme insignifiants les dangers de

l'anesthésie par l'éther, au moins dans les anesthésies de longue durée.

Nous ne pouvons dire si l'éther comme le chloroforme a une lente action secondaire, car nous n'en connaissons pas d'exemple, la narcose par l'éther ne se pratiquant pas à Leyde. Mais il y a, dans la littérature des exemples qui montrent que l'anesthésie par l'éther peut entraîner une dégénérescence graisseuse des organes. (NOTHNAGEL).

C'est ainsi qu'on trouve dans la Deutsche Klinik, 1859, page 115, une communication de PIOSSEK dans laquelle il est dit: „HARLESS und BIBRA erklären die Wirkung des Æthers daraus, „dass sie die Centralorganen des Nervensystems weniger fett-„reich fanden. Sie schlossen daraus, dass der Aether nachdem „er in's Blut gelangt sei einen Teil des Fettes wegnehme und „an andere Stellen, namentlich in der Leber, ablagere."

Il semble donc qu'on a observé la dégénérescence graisseuse du foie après la narcose par l'éther.

Nous croyons qu'il est désirable que le chloral-chloroforme conserve la place qu'il a conquise, sous la réserve de l'observance des précautions indiquées plus haut.

Car mieux on apprend à connaître un médicament et plus on se familiarise avec son usage, moins on aura à craindre les dangers qui s'y rattachent et moins on sentira le besoin de remplacer ce médicament par d'autres médicaments analogues.

(Travail du Laboratoire Boerhaave: thèse pour le doctorat, presentée à la faculté de Médecine de Fribourg.)

VIII. CONCLUSIONS.

I. La mort par action tardive du chloroforme existe.

II. Elle peut survenir cinq jours et même plus après l'anesthésie.

III. Elle survient à la suite des chloroformisations prolongées ou répétées à de courts intervalles.

IV. Les cadavres des individus ayant succombé à l'action tardive du chloroforme présentent des altérations caractéristiques.

V. Ces altérations consistent dans une dégénérescence des cellules, due à l'action directe du chloroforme sur les tissus.

VI. Du côté du coeur, les altérations consistent dans la dégénérescence des fibres musculaires avec disparition des noyaux.

VII. Dans le foie, les altérations consistent dans la dégénérescence graisseuse, la nécrose des épithéliums et l'isolement des cellules.

VIII. Les reins ne sont pas atteints aussi rapidement que le foie et le coeur.

IX. Dans les reins, les altérations consistent dans la tuméfaction granuleuse et dans la nécrose de l'épithélium, cette dernière lésion s'observant dans les cas les plus graves.

X. Les principaux symptômes cliniques sont: des vomissements violents et répétés, l'accélération du pouls, des troubles psychiques.

XI. La mort survient subitement au milieu des symptômes du collapsus.

XII. Lorsqu'elles sont peu accentuées, les lésions de l'intoxication chloroformique peuvent rétrocéder.

XIII. La cause de la mort ne peut être rapportée aux troubles fonctionnels d'un seul organe.

XIV. La cause de la mort est une intoxication générale, qui amène des troubles dans le fonctionnement de la plupart des organes nécessaires à la vie.







Dr. R. de Josselin de Jong, del.

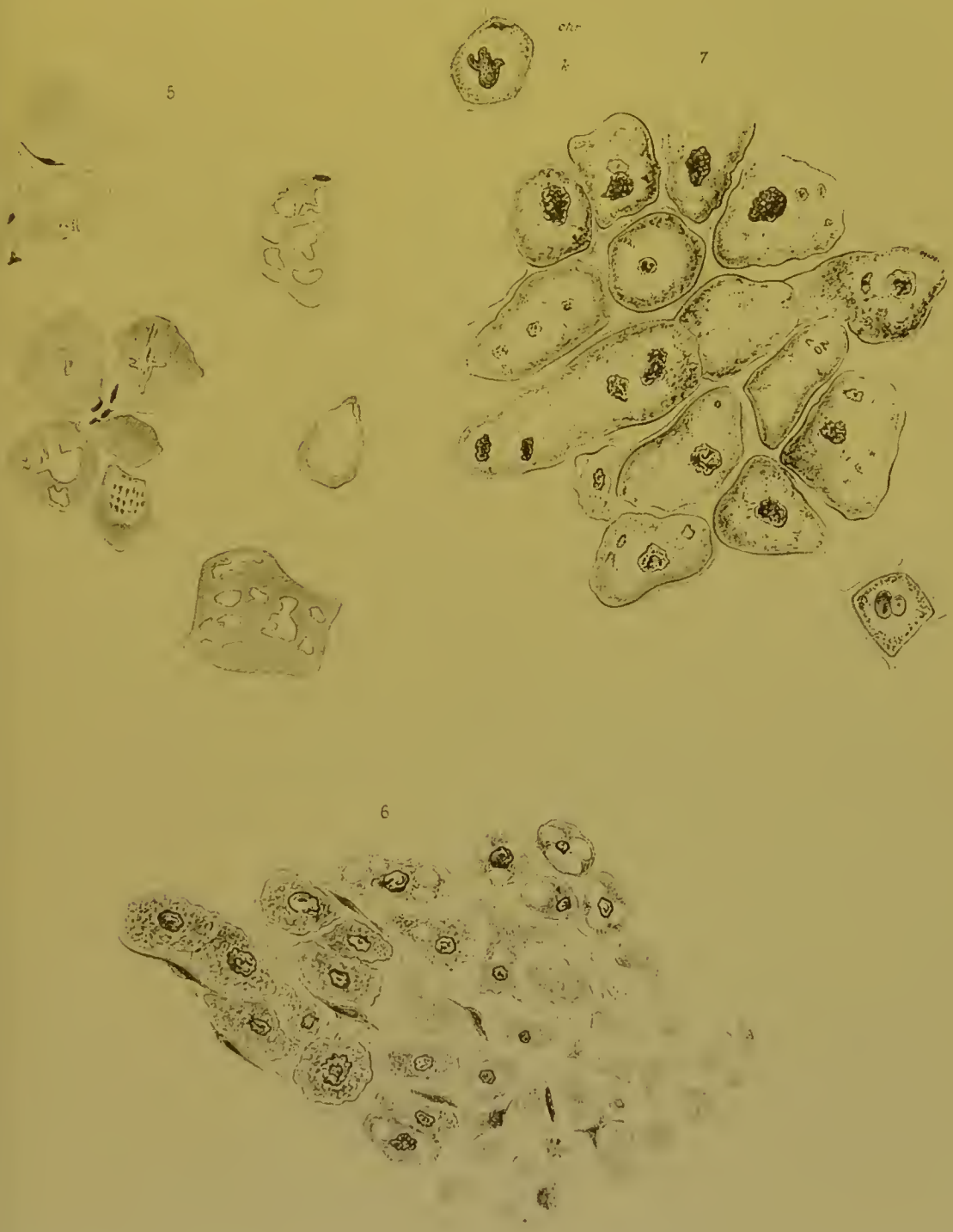

Mulder impr. Leide.

IX. EXPLICATION DES FIGURES DE LA PLANCHE XXX.

Fig. 1. *Muscle cardiaque de l'homme* (ZEISS, oc. 2, obj. D).
Dans la partie supérieure de la figure, les fibres musculaires sont normales. Dans la partie inférieure, les fibres musculaires sont ondulées, et leur substance présente un caractère fibrillaire. La striation transversale devient progressivement moins marquée pour finir par disparaître. En un point, dans une des fibres du milieu, on voit réapparaitre une faible striation transversale.

(Dans l'exécution de cette figure s'est glissée une erreur, que nous n'avons remarquée que lorsqu'elle était déjà lithographiée; cette erreur porte sur le rapport entre la largeur de la partie anormale et celle de la partie normale des fibres musculaires. Seule la fibre la plus inférieure de la figure est dessinée correctement en ce qui concerne la largeur de la partie transformée).

Fig. 2. *Muscle cardiaque de l'homme* (ZEISS, oc. 2, obj. D.)
Dans les fibres musculaires les plus inférieures de la figure la striation transversale est normale; on y voit pourtant la segmentation. Dans les fibres supérieures, la substance musculaire est modifiée. On y trouve, dans la largeur des fibres musculaires, les bandes dont il est parlé p. 324.

Fig. 3. *Muscle cardiaque de l'homme* (ZEISS, oc. 2, obj. D.)
La partie modifiée présente ici, non pas un aspect fibrillaire, mais un aspect friable, comme il est dit p. 324. La striation transversale de la partie normale disparait progressivement à droite.
Dans les fig. 1, 2 et 3, les noyaux manquent.

Fig. 4. *Muscle cardiaque du lapin* (ZEISS, oc. 2, obj. D.)
La striation transversale n'apparaît que ça et là. Ailleurs la figure montre la transformation fibrillaire et l'ondulation des fibres musculaires; les noyaux sont pour la plupart restés.

Fig. 5. *Muscle cardiaque d'un lapin, vu à la coupe transversale, et montrant les vacuoles qui ont été décrites à la p. 349.*

Fig. 6. *Foie de l'homme* (ZEISS, oc. 2, HARTN. obj. 8).
En haut et à gauche, quelques cellules avec de la graisse. Dans la partie inférieure de la figure, les cellules sont isolées; les cellules sont généralement plus petites et dans certaines de ces petites cellules hépatiques isolées, le noyau existe encore.
(Cette figure représente l'endroit d'une préparation, où se trouvaient, à côté de cellules hépatiques normales, la combinaison la plus riche des diverses transformations des éléments. Dans les préparations microscopiques, c'est tantôt la dégénérescence graisseuse, tantôt l'isolement des cellules rapetissées, qui prédomine).

Fig. 7. *Foie du lapin* (ZEISS, oc. 2, HARTN. obj. 8).
Cellules hépatiques hypertrophiées et dépourvues de graisse, telles qu'elles ont été décrites p. 351. Leur protoplasme a un aspect transparent, vitreux et contient ça et là quelques granulations.
En haut et à gauche, on voit une cellule hépatique du même lapin (provenant d'une préparation traitée par le liquide de MÜLLER); dans cette cellule le noyau présente une évagination en forme de bouton. Dans la partie supérieure de la cellule on voit un grain de chromatine.
Les figures de cette Planche ont été dessinées par M. le Dr. TENDELOO et M. le Dr. DE JOSSELIN DE JONG.

XXVIII.

SUR L'ENCÉPHALOCÈLE.

(Pl. XXXI.)

PAR

LE PROF. DR. SIEGENBEEK VAN HEUKELOM.

(1896).

Les pages suivantes pourront peut-être fournir une petite contribution à l'étude des troubles du développement de l'encéphale et ses enveloppes.

Dans ces dernières années, deux encéphalocèles, qui offraient des particularités qui m'ont paru intéressantes, ont été étudiés au Laboratoire BOERHAAVE.

Le but de ce travail n'est pas de faire un exposé pathogénique très étendu, mais simplement de décrire trois cas, dont l'étude attentive a mis en lumière quelques faits qui, à mon avis, pourront plus tard présenter quelque intérêt au point de vue de l'étude de l'encéphalocèle.

Je dirai tout d'abord que je puis m'abstenir de considérations générales sur la question, parce que MUSCATELLO [1]) en 1894, a publié sur ce sujet un travail étendu, dans lequel il cherche à faire un exposé en rapport avec les recherches bien connues de VON RECKLINGHAUSEN sur les anomalies de développement de la moelle épinière. Comme il a aussi traité la question au point de vue historique, je crois pouvoir me borner à y renvoyer le lecteur. J'en parlerai naturellement chaque fois que cela sera nécessaire à la compréhension des faits que je signalerai; mais pour ce qui regarde les données bibliographiques je crois pouvoir m'en rapporter à MUSCATELLO.

Je tenterai donc de résumer en quelques lignes la manière de voir de MUSCATELLO, afin de rendre mes considérations plus faciles à comprendre. Ensuite, je décrirai mes observations per-

---

1) Dr. G. MUSCATELLO, Ueber die angeborenen Spalten des Schädels und der Wirbelsäule. *Arch. f. Klin. Chirurgie.* Bd. 47. p. 162 et suiv.

sonnelles et, enfin, je résumerai autant que possible les faits constatés et les comparerai avec ceux qui figurent dans la bibliographie.

MUSCATELLO établit une distinction entre les troubles de développement très intenses de l'encéphale et de ses enveloppes, l'exencéphalie, nom sous lequel il range l'holo-acrânie et la méro-acrânie (hémicéphalie) et l'encéphalocèle ou céphalocèle, qu'il traite d'une façon plus spéciale. Dans l'encéphalocèle, l'orifice que présente le crâne a des dimensions plus restreintes, les transformations profondes du squelette, qui existent dans l'exencéphalie, font défaut et l'on trouve, dans un sac revêtu par la peau, des parties circonscrites du cerveau et du cervelet. Cette anomalie est compatible avec une vie extra-utérine de plus ou moins longue durée. Etant donné qu'il existe toujours dans la masse cérébrale extra-crânienne une cavité plus ou moins grande, MUSCATELLO parle d'encéphalo-cystocèles, qui peuvent être combinées de méningocèles.

Il se rallie entièrement aux recherches bien connues de VON RECKLINGHAUSEN [1]) sur la bifidité (scission) de la colonne vertébrale et il considère son encéphalocèle comme l'analogue du myélo-cystocèle de VON RECKLINGHAUSEN. Les tumeurs étaient tapissées par l'épiderme, au dessous duquel se trouvait un tissu extrêmement vascularisé, représentant, sous une forme modifiée, les *méninges molles* (arachnoide et pie-mère); sous ces dernières se trouvait une couche de substance nerveuse, délimitant une cavité plus ou moins grande. Dans certains cas, la couche nerveuse était encore séparée de la cavité par une couche épithéliale, correspondant à l'épendyme. Cette couche nerveuse ne pouvait être reconnue pour telle qu'au microscope et, dans un cas, elle était devenue tellement atrophique que le tissu très vascularisé était tapissé ça et là directement par l'épendyme. Cela l'amène à supposer que de nombreux cas, qui ont été interprétés comme de simples méningocèles, seraient en réalité des encéphalo-cystocèles et que, par conséquent, les auteurs précédents ont beaucoup trop exagéré la fréquence des méningocèles comparée à celle des encéphalocèles. Il y a pourtant aussi de vrais méningocèles, comme le prouve son cas 7 où, au moment de l'opération, la surface du cerveau fut reconnue dans le crâne, à travers l'orifice mis à nu. Dans tous les cas il fut constaté que, aussi bien dans l'encéphalo-cystocèle que dans le méningocèle, la dure-mère était soudée au *péricrâne*, au niveau du pédicule, et cessait dans le trou du crâne. Le sac lui-même ne contient aucun élément de la dure-mère. Le fait fondamental, découvert par VON RECKLINGHAUSEN que la formation de la dure-mère fait défaut dans les sacs qui constituent des myélo-cystocèles fût donc retrouvé

---

1) F. VON RECKLINGHAUSEN, Untersuchungen über die Spina bifida. VIRCHOW's *Archiv*. Bd. 105, p. 243 et suiv.

dans l'encéphalocèle par MUSCATELLO. Je dois cependant faire remarquer que, plus tard, l'absence de la dure-mère n'a pas été signalée comme constante par MARCHAND [1]), DE RUYTER [2]) et autres. La cavité située dans la masse cérébrale communiquait toujours avec l'un des ventricules cérébraux, par un orifice plus ou moins large. Au tissu richement vascularisé, qui ça et là est intimement mélangé à des parties nerveuses et qui revêt en dedans la majeure partie du sac, il donne le nom d'*aire cérébro-vasculaire* (area cerebro-vasculosa) et il le considère comme l'analogue de l'*aire myélo-vasculaire* (area medullo-vasculosa) de VON RECKLINGHAUSEN. L'analogie entre l'encéphalo-cystocèle et le myélo-cystocèle est donc, d'après lui, complète. Sa description du méningocèle crânien et du méningocèle sacré permet aussi de considérer ces deux affections comme analogues.

Tandis qu'il admet de cette façon que les hernies du cerveau compatibles avec la vie sont analogues au myélo-cystocèle, il ne trouve pas d'analogue au myélo-méningocèle de VON RECKLINGHAUSEN. Mais si l'on considère qu'il ne s'occupe que des hernies du cerveau compatibles avec la vie et que, dans le myélo-méningocèle, la moelle épinière atrophique se trouve à la surface externe, alors ce fait s'explique, à mon avis. Les cas d'encéphalo-méningocèle et de cérébroschisis, que l'on devrait considérer comme les analogues du myélo-méningocèle et du rachischisis, devraient être recherchés là où la substance cérébrale est absolument à nu, ce qui est incompatible avec la vie et qu'il faut certainement chercher sous la rubrique de l'holocrânie et de la mérocrânie.

En ce qui concerne la pathogenèse de l'encéphalo-cystocèle, MUSCATELLO rejette la théorie de SPRING [3]) de l'usure locale du crâne produite par un hydrocéphale externe local et il répudie aussi l'ancien dogme d'OTTO et MECKEL, d'après lequel une hydropisie ventriculaire serait la cause de la non-ossification du crâne. Il pense également que la théorie de BERGER [4]), d'après laquelle une néoformation atypique du cerveau, des encéphalômes, seraient la cause de ces malformations, n'est pas suffisamment établie par l'observation; je partage complètement cette manière de voir. Il se rallie à l'opinion de VON RECKLINGHAUSEN, qui admet que des perturbations dans le développement du système nerveux jouent ici un grand rôle; mais sans admettre pourtant que l'absence partielle de l'ossification du crâne suffirait, par elle-même, pour déterminer la formation d'une hernie du cerveau. Il insiste sur ce fait que le défaut dans la dure-mère

---

1) MARCHAND, Missbildungen. *Realencyclopädie* 1888.

2) DE RUYTER, Schädel und Rückgratspalten. *Arch. f. Klin. Chirurgie.* Bd. 40.

3) A. SPRING, Monographie de la hernie du cerveau et de quelques lésions voisines. Mémoires de l'acad. royale de Médecine de Belgique. T. III, 1854.

4) P. BERGER, Considérations sur l'origine, le mode de développement et le traitement de certaines encéphalocèles. Revue de Chirurgie n⁰ 4. 1890.

est la cause principale. Le crâne, à une période très reculée du développement, est représenté, dans son ébauche, par une masse cellulaire mésoblastique, qui s'accroît de haut en bas et latéralement autour des vésicules cérébrales, pour finir par les envelopper complètement. Cette masse se divise en deux couches, dont l'interne formera les méninges cérébrales et l'externe, le crâne qui, d'abord membraneux, s'ossifie plus tard. Si maintenant il se produit une modification dans la subdivision, la séparation de ces couches, on s'expliquerait ainsi qu'à l'endroit où cela s'est produit le crâne aussi bien que les méninges ne se développeraient pas normalement. S'il ne se forme pas de véritable dure-mère et qu'il se produise des troubles dans le développement de la couche ostéogène, alors il est impossible que des os se développent convenablement. Il y aura alors dans le crâne un endroit où manquera la dure-mère, qui doit surtout supporter la pression du liquide cérébro-spinal. Cette pression qui, comme l'a déjà fait remarquer VON RECKLINGHAUSEN, est plus forte que celle du liquide amniotique, détermine la hernie de la masse cérébrale. La formation de la tumeur est donc secondaire, tout comme c'est le cas pour la moelle épinière. Il faut encore ajouter que, comme c'est le cas aussi pour la moelle épinière, à l'endroit où siège le trou du crâne, le développement des vaisseaux devient anormalement considérable, comme VON RECKLINGHAUSEN l'a réellement constaté dans les méninges molles de l'aire myélo-vasculaire. Lorsqu'une fois la masse cérébrale a fait hernie, la pression de l'anneau a pour conséquence des troubles circulatoires qui, par hyperémie passive, favorisent la sortie de la masse cérébrale et, par conséquent, le développement de la tumeur. Deux faits tendent à prouver le bien-fondé de cette manière de voir: le premier, c'est le fusionnement, que l'auteur a toujours constaté, de la dure-mère et du péricrâne le long du bord de l'orifice, ce qui permet de supposer que la différenciation des diverses couches de l'ébauche du crâne ne s'est pas opérée; le second, c'est que l'on voit très fréquemment la tumeur s'accroître progressivement après la naissance, ce qui est dû à des troubles circulatoires. A la suite de ce processus, il se produit une légère inflammation chronique, dont on trouve des traces dans le tissu.

En ce qui concerne les causes déterminantes de ces troubles de développement, MUSCATELLO est, sur plusieurs points, d'accord avec VON RECKLINGHAUSEN; cependant il ne partage pas complètement sa manière de voir. En effet, il pense, et avec raison à mon avis, que dans certains cas des adhérences de l'amnios jouent un certain rôle et qu'ainsi le *synencéphalocèle* de SPRING existe. Pour certains cas donc il admet une influence externe. Pour les autres, il pense avec VON RECKLINGHAUSEN que la cause est interne, c'est-à-dire qu'elle réside dans l'embryon lui-même; mais il se borne à dire à ce sujet que cette cause

est encore inconnue et l'appelle, d'une façon générale, un affaiblissement de l'énergie de croissance.

Mon étude a porté sur trois cas, que je vais décrire. J'ai examiné aussi parfaitement que possible toutes les parties et leurs rapports réciproques. Comme on le verra, je n'ai pas pu le faire complètement, parce que dans l'encéphalocèle il se produit un ramollissement très rapide de la masse cérébrale et l'âge respectable de l'une de ces pièces, qui provenait du musée d'Anatomie de notre Université, ne m'a permis d'en faire que partiellement l'étude microscopique. Nous verrons que cette étude microscopique est absolument nécessaire.

CAS I.

Le 30 avril 1892 naquit, dans un village du Westland (Hollande méridionale), un enfant ayant une grosse tumeur à l'occiput. Il fut amené cinq jours plus tard à l'Hôpital des enfants de Rotterdam, où il mourut le 21 mai, soit trois semaines après sa naissance.

J'ai pu l'y voir vivant. Il ne présentait aucune malformation autre que celle qui siégeait à la tête et qui fait l'objet du présent travail. Toutes les fonctions s'accomplissaient normalement et la conformation du corps de l'enfant était aussi normale. La tumeur s'ulcéra en deux points. On pouvait exercer, sans qu'il se produisît de réaction, une pression modérée sur la surface de la tumeur; l'enfant donnait seulement des signes de déplaisir lorsque l'on touchait la partie postérieure (inférieure) de la base de la tumeur.

Les derniers jours qui précédèrent la mort, la tumeur devint plus volumineuse. Lorsque je la vis, elle présentait à peu près la forme d'une poire, dont la partie rétrécie correspondait à l'insertion de la tumeur.

Après la mort, MM. les Drs. DE MONCHY et J. VAN DER HOEVEN JR. eurent l'obligeance de m'envoyer la tête, afin de me permettre d'en faire une étude minutieuse: j'aime à leur exprimer ici mes plus sincères remerciments.

La tête avait, en y comprenant la tumeur, un diamètre sagittal de 24 cm. Le sac était implanté sur l'occiput, dans le plan médian. Le plus grand périmètre du sac atteignait 34 cm. En arrière et en bas, il présentait une tache, en partie brune et desséchée, en partie humide et excoriée. Le cuir chevelu de la tête s'étend jusqu'à quelques centimètres de l'occiput sur la tumeur. Les poils ont leurs pointes dirigées vers le sommet de la tumeur. L'expression de la face n'est pas l'expression habituelle; car le front est très fuyant, obliquement incliné en arrière. Cependant l'expression bestiale, désagréable, que l'on constate dans l'anencéphalie

(la vraie tête de crapaud) manque complètement. Le cou est bien développé, ce qui n'est pas non plus le cas dans cette dernière malformation. Le sac fut divisé à peu près en deux moitiés, par une coupe frontale, afin d'être traité par les liquides conservateurs; je ne laissai qu'un petit lambeau cutané, à la face inférieure, pour réunir les deux moitiés. Au moment où le sac fut ouvert, il s'en écoula une masse, semblable à une bouillie. C'était la masse cérébrale, déjà ramollie au centre, avec le liquide de l'hydrocéphale interne partiel. Ce n'est pas sans peine que j'ai pu conserver dans l'alcool fort cette pièce intéressante. L'alcool parvint cependant à fixer les tissus d'une façon suffisante pour en permettre une étude microscopique. J'obtins même une coloration assez forte des noyaux.

Dès que la consistance fut telle que l'étude fût possible, on constata que sur la face de section existaient deux grandes cavités, situées l'une à droite et l'autre, à gauche (Pl. XXXI, fig. 2). Chacune d'elles était délimitée par une couche molle de plus d'un centimètre d'épaisseur. Une ligne nette sinueuse délimitait la surface de ces couches, ce qui indiquait qu'elles constituaient les hémisphères cérébraux, coupés transversalement. Les surfaces internes des deux cavités n'offrent pas le même aspect; tandis qu'à gauche la masse cérébrale est séparée de la cavité par des traces d'une membrane épaisse, à droite on ne voit rien de semblable. La bouillie molle, dont j'ai parlé tantôt, s'est manifestement écoulée de ces grandes cavités. Je pense qu'il n'est pas téméraire d'attribuer l'accroissement si prononcé de la tumeur après la naissance à l'augmentation du liquide qu'elle contenait. On a très souvent observé cet accroissement après la naissance et on a l'a attribué, avec raison, comme nous l'avons vu, à des troubles circulatoires qui ont déterminé une augmentation de la quantité du liquide cérébro-spinal.

La surface de ces hémisphères est séparée de la peau par une épaisse membrane, qui représente les méninges sur les faces latérales du sac. Entre les deux hémisphères on voit une membrane extrêmement mince (Pl. XXXI, fig. 2, *17*), que l'on peut diviser au milieu en deux feuillets; plus haut elle devient un peu plus épaisse et se continue avec une bande aplatie, qui repose, sur une largeur d'environ 2 cm., sur les bords internes des hémisphères (Pl. XXXI, fig. 1 et 2, *16*). La membrane mince, je l'appellerai la pseudo-faux. A leur face inférieure, les hémisphères (toujours sur cette face de section) sont séparés de la peau par une mince membrane médiane, large de 5 cm. (*12*), qui pourtant ici (sur cette face de section) ne se continue pas avec la membrane interhémisphérique; les hémisphères reposent librement sur cette bande. Je reviendrai plus tard sur les rapports réciproques et la signification de ces membranes. Tout ce que je viens de décrire se voit sur la coupe frontale.

La préparation du crâne et de la colonne vertébrale, qui fut

faite ensuite, montre que cette dernière, abstraction faite d'un léger déplacement des masses latérales de l'atlas, est intacte: les arcs des vertèbres sont fermés; l'occipital est très développé; les synchondroses se distinguent nettement; l'écaille est très grande, plate, recourbée en arrière et étendue en un plan avec lequel la colonne vertébrale forme un angle droit. La portion médiane du bord supérieur de l'écaille n'est pas articulée avec les pariétaux, mais se termine librement et forme la partie inférieure de l'anneau osseux, par l'intermédiaire duquel le sac de l'encéphalocèle communique avec la cavité crânienne. Les deux pariétaux complètent cet anneau. Le cerveau fait donc hernie en un endroit, qui normalement est occupé par la petite fontanelle. Les pariétaux affectent la forme d'un trapèze, dont le plus court côté correspond au bord sagittal (supérieur), contrairement à ce que l'on observe habituellement chez le nouveau-né, où ce bord est plus long que tous les autres. Le frontal, fortement incliné en arrière, présente une suture frontale étroite; la grande fontanelle est très petite. Toutes les sutures du crâne sont encore membraneuses, mais étroites. Il n'y a pas d'épaississements particuliers aux bords des os du crâne, comme ACKERMANN [1]) en a décrit à des crânes d'encéphalocèles. La voûte du crâne, prise dans son ensemble, est aplatie et étroite; il en est de même de la base du crâne. L'orifice du crâne ou l'anneau, auquel s'insère l'encéphalocèle, a un périmètre de $13^1/_2$ cm. et est situé de telle sorte que, la colonne étant placée verticalement, le point où la suture sagittale se termine dans l'anneau se trouve à environ 4 cm. plus en avant (ventralement) que le bord libre de l'écaille de l'occipital. L'anneau regarde donc en arrière et en haut.

A la base du crâne, on constate que les fosses antérieures ont perdu leur caractère de fosses. A droite et à gauche, la portion orbitaire proémine en arrière sous la forme d'une saillie triangulaire et, entre ces deux saillies, on voit au fond la lame criblée, étroite, avec l'apophyse crista galli déplacée vers la droite. La selle turcique est étroite; l'hypophyse s'y trouvée située.

Les fosses crâniennes moyennes sont, à droite et à gauche, longues et étroites. La tente ne recouvre pas complètement le cervelet; une large fente médiane la divise en deux parties. Elle forme, à droite et à gauche, un repli partant de la dure-mère du temporal et dont le bord libre s'étend de l'apophyse clinoide postérieure jusqu'à l'anneau de l'encéphalocèle. L'union des deux parties ainsi que le sinus droit font défaut. Au milieu, la fente est large de 3 cm.; les bords libres sont longs de $5^1/_2$ cm. Sur la fente reposent les parties intra-crâniennes des hémisphères, et les restes du tronc du cerveau, que nous décrirons plus loin, ainsi que des cordons médians, formés par des nerfs et

---

1) Dr. TH. ACKERMANN, Die Schädeldeformität bei der Encephalocele congenita. 1882.

des vaisseaux sanguins, cordons qui, partant du pourtour de la selle turcique, se portent en arrière, dans le sac. Si l'on soulève ces parties, on voit, par la fente, le cervelet, qui se trouve à l'intérieur du crâne.

Cette scission de la tente du cervelet provoque la question suivante: Comment se comportent les sinus veineux et où se trouve le confluent des sinus? On le trouve au point où la suture sagittale atteint l'anneau de l'encéphalocèle. Si l'on relève la voûte du crâne (Pl. XXXI, fig. 1, 7), on voit une bande étroite s'étendre de l'apophyse crista galli vers l'extrémité supérieure et médiane de l'anneau: c'est la faux du cerveau. Le sinus longitudinal s'y trouve logé. Ce dernier s'unit, à l'extrémité postérieure de la faux, avec deux larges veines ou sinus, situés symétriquement et qui courent dans la partie supérieure de l'anneau. Ces sinus latéraux quittent l'anneau au point où les deux demi-tentes du cervelet l'atteignent et ils se portent ensuite dans la base de ces deux demi-tentes.

Il n'y a pas là de sinus droit. Par contre, on trouve à droite une grosse veine et, à gauche, une petite veine (grandes veines de GALIEN?) qui, partant des parties les plus inférieures de la masse cérébrale, se dirigent librement, du sac de l'encéphalocèle, en avant, sur le bord inférieur de l'anneau et atteignent, enfin, le milieu des bords libres des deux demi-tentes du cervelet. Là elles pénètrent dans la tente et débouchent dans les sinus latéraux.

Si l'on résume tout cet ensemble, on constate que l'anneau de l'encéphalocèle occupe la place de la petite fontanelle et que le confluent des sinus, au lieu d'être situé au niveau de la protubérance occipitale interne (où il se trouve normalement) s'est reporté en avant, vers le bord antérieur de la petite fontanelle, devenue l'anneau de l'encéphalocèle; il en résulte que la tente du cervelet est restée divisée et qu'ainsi la hernie du cerveau sort *au dessous* (caudalement) du confluent des sinus resté incomplet.

L'explication de ces dispositions nous est donnée par l'étude d'embryons humains. J'ai disposé de 14 foetus, chez lesquels l'ossification de l'occipital était à son début et où la tente du cervelet n'était pas encore complètement développée. A chacun de ces foetus j'ai enlevé la peau du crâne, j'ai cherché le bord supérieur de l'ossification de l'occipital et introduit perpendiculairement une épingle, juste au dessus, dans le plan médian. J'ai ensuite ouvert la cavité crânienne; j'ai enlevé le cerveau avec précaution et déterminé alors la place occupée par le confluent des sinus par rapport à l'épingle. En même temps j'ai recherché la longueur du sinus droit, c'est-à-dire la saillie de la partie médiane de la tente du cervelet.

Le tableau suivant donne une résumé des résultats obtenus.

Longueur du foetus, exprimée en millimètres.	Age du foetus [1]).	Distance du confluent des sinus *au dessus* du bord supérieur de l'occipital.	*au dessous* du bord supérieur de l'occipital.	Longueur du sinus droit.	Constitution de la tente du cervelet.
77	Début du 3e mois.	4 mm.	—	—	deux replis latéraux.
78	— 3e —	4 1/2 —	—	—	idem.
79	— 3e —	5 1/2 —	—	—	médiane, à peine ébauchée.
89	Fin du 3e mois.	2 1/2 —	—	—	deux replis latéraux.
92	— 3e —	1/2 —	—	—	idem.
112	Début du 4e mois.	1 1/2 —	—	—	à peine saillante dans le plan médian.
120	— 4e —	2 —	—	—	idem.
125	— 4e —	1/2 —	—	—	un peu saillante.
130	Milieu du 4e mois.	1/2 —	—	—	idem.
140	— 4e —	—	1/2 mm.	—	nettement saillante dans le plan médian.
197	Début du 5e mois.	—	3 —	± 5 mm.	idem.
200	— 5e —	—	12 —	± 12 —	idem.
230	Milieu du 5e mois.	—	11 —	± 11 —	idem.
255	Fin du 5e mois.	—	14 —	± 14 —	idem.

Il ressort de ce tableau que la tente du cervelet commence à s'accroître, en avant, dans le plan médian dans le courant du quatrième mois et que ce n'est qu'alors qu'il se forme un sinus droit. Ensuite, que la situation du confluent des sinus par rapport au bord supérieur d'ossification de l'occipital se modifie progressivement, ce qu'il faut attribuer en partie à l'accroissement périphérique de la partie la plus supérieure de l'écaille, qui s'agrandit toujours vers le haut aux dépens des deux noyaux osseux les plus supérieurs. Cependant étant donné que ces deux noyaux osseux siègent sur la protubérance occipitale externe et que plus tard le confluent des sinus vient se placer sur la protubérance occipitale interne, qui est située plus bas que la protubérance occipitale externe, on doit admettre en même temps que le confluent des sinus se déplace par rapport à l'écaille de l'occipital. Le trouble dans le développement du crâne et des méninges, trouble qui s'est produit déjà très tôt et qui détermine la hernie de la masse cérébrale, a ainsi empêché le déplacement du confluent des sinus en arrière ainsi que la formation du sinus droit. Que l'action d'autres influences pathologiques, puissent empêcher aussi ce déplacement en arrière de l'insertion de la tente du cervelet, déplacement qui s'accomplit normalement, c'est ce que prouve une observation de KLEMENTOWSKY (Jahrbuch der Kinderheilkunde 1862). Dans ce cas une vésicule

1) S. SCHROEDER's, Lehrbuch der Geburtshülfe.

remplie de liquide, qui était formée par l'arachnoide et reposait sur le cervelet, avait manifestement empêché la descente de la tente du cervelet, de telle sorte que l'insertion de cette dernière s'était déplacée jusqu'à la suture lambdoide. Il existait un fort hydrocéphale interne des quatre ventricules avec lesquels la vésicule communiquait largement.

On voit nettement, à droite et à gauche, les nerfs optiques, oculo-moteurs communs, trijumeaux et acoustico-facials, à leurs points de sortie du crâne. On peut dire que leur épaisseur et leur aspect sont normaux. Le chiasma est déplacé en arrière juste en avant de l'anneau de l'encéphalocèle. L'hypophyse proémine hors de la selle turcique et l'infundibulum ne s'insère pas au dessus, mais en arrière de l'hypophyse. Les carotides internes pénètrent normalement dans la cavité crânienne, fournissent les artères ophtalmiques et se dirigent ensuite directement vers le sac, en passant sur le côté des bandelettes optiques; chacune d'elles fournit, dans ce trajet, deux branches; il n'est cependant plus possible de déterminer ce qui appartient au district des carotides, des artères Sylviennes et des artères communicantes postérieures. Il peut avoir existé un cercle artériel de WILLIS, mais il n'est plus possible de le disséquer.

Il reste à décrire la disposition et la situation du cerveau et de ses enveloppes dans le sac, pour autant que cela soit encore possible. Le cervelet, que l'on reconnaît à ses lamelles, est situé, comme nous l'avons dit, dans le crâne, sous la tente scindée et n'offre rien de particulier. La moelle allongée (Pl. XXXI, fig. 1, *10*) se dirige vers le haut, du canal vertébral jusqu'au clivus. On distingue de même le pont de VAROLE; l'artère basilaire court, dans le plan médian, sur le pont de VAROLE et se divise normalement, au niveau du bord supérieur du pont (Pl. XXXI, fig. 1, *11*), en branches qu'il est cependant impossible de suivre plus loin. La face ventrale du pont est plus longue que normalement et se recourbe en arrière, au dessus du cervelet, de telle sorte qu'elle se porte dans la direction du sac et regarde, par conséquent, vers le haut. De là le tronc du cerveau se dirige directement en arrière jusqu'en bas, dans le sac; là passent aussi les bandelettes optiques et les ramifications des carotides. Tout le tronc du cerveau est donc pour ainsi dire arqué en arrière et en haut jusqu'à son entrée dans le sac. L'état du cerveau ne permet malheureusement pas de déterminer convenablement *toutes* ses parties constitutives. Je vais indiquer tout ce qui a pu être déterminé. On ne peut plus rien reconnaitre de la partie antérieure, ventrale, du tronc du cerveau au dessus du pont (pédoncules cérébraux); cependant on voit la partie postérieure (dorsale) se recourber au dessus de la partie la plus inférieure de l'anneau et s'étaler à la face interne et inférieure du sac, en formant ainsi une large membrane (Pl. XXXI, fig. 1, *12*). Cette membrane, qui dans le fonds du sac est recouverte par les hémisphères,

se poursuit, sur une certaine étendue, sous la forme d'une bande médiane. Si l'on pouvait donner un nom à cette bande, elle représenterait la voûte de l'aqueduc de SYLVIUS et l'on devrait donc la considérer comme l'analogue du velum medullare anterius et des tubercules quadrijumeaux. Afin de donner une idée aussi nette que possible de la situation réciproque des parties à l'intérieur du sac, je rappellerai que, sur la coupe frontale, les deux hémisphères, qui remplissent pour ainsi dire complètement le sac, sont séparés par une mince cloison membraneuse, la pseudo-faux (Pl. XXXI, fig. 1 et 2, *17*). Cette cloison prend son origine au confluent des sinus, à l'extrémité supérieure de l'anneau de l'encéphalocèle. De là sa partie antérieure, comme si c'était une vraie faux (ce qui n'est pas le cas), descend entre les hémisphères jusqu'aux $^3/_4$ de la profondeur et s'y termine, en se fusionnant à droite et à gauche avec la pie-mère. A l'oeil nu on ne trouve pas de corps calleux. A partir du point où la pseudo-faux est soudée à la pie-mère partent, en passant sous les hémisphères et en se dirigeant vers la paroi du sac, de minces membranes, qui forment pour ainsi dire, au dessous des hémisphères, une membrane continue qui, par sa forme, ressemble à une tente, dont la ligne médiane serait tirée vers le haut. Cependant cette pseudo-tente n'atteint pas la paroi du sac dans le plan médian; car entre elles se trouve interposé un long corps en forme de languette (Pl. XXXI, fig. 2, *16*) qui prend aussi son origine au confluent des sinus ou, si l'on veut, à la partie supérieure de l'anneau. Ce corps, d'abord large de 2 cm., devient plus loin large de 5 cm. et son épaisseur n'est que de 1 cm. Il occupe la partie médiane de la face interne des $^3/_4$ de l'étendue du sac. Il se termine librement, en bas, dans le sac, entre la paroi de ce dernier et le tronc élargi du cerveau (Pl. XXXI, fig. 2, *16*). A la face inférieure de sa partie initiale, c'est à dire au voisinage et en arrière du confluent des sinus, naît une partie de la pseudofaux. Plus haut cela n'existe plus.

La pseudo-tente incomplète et la pseudo-faux ont, comme c'est le cas pour la vraie tente du cervelet et la faux du cerveau, du côté buccal, un point terminal commun dans le plan médian. C'est justement là aussi que se trouve une partie de la voûte du tronc recourbé du cerveau et les deux se fusionnent très intimement en ce point (Pl. XXXI, fig. 1, *13*).

J'en aurais fini avec la description macroscopique du cerveau si je n'avais encore à signaler, comme fait très remarquable, que *malgré des recherches des plus minutieuses, je n'ai rien trouvé que je pusse considérer comme constituant la toile choroidienne du troisième ventricule, ni les plexus choroides des ventricules latéraux.*

La paroi du sac a été soumise, en neuf places différentes, à une étude microscopique, aussi bien au niveau de l'anneau que sur les côtés du sac et ça et là dans le plan médian. Le résultat

de cette étude est que, dans l'anneau, la dure-mère est confondue avec le péricrâne. On peut aussi partout distinguer dans la paroi du sac, la peau et le tissu sous-cutané, de même que l'arachnoide épaissie et qui, ça et là, est intimement soudée à la pie-mère. Entre les téguments et l'arachnoide se trouve une couche fibrillaire nette et épaisse. Les fibres épaisses, qui courent parallèlement et concentriquement, la pénurie des vaisseaux sanguins et les rares noyaux de cellules aplatis qui se trouvent appliqués contre les fibres, indiquent suffisamment que cette membrane est la dure-mère. Il est vrai que l'épaisseur de cette membrane, tout comme son union avec l'arachnoide, est très variable; ça et là cette union est intime; ailleurs elle est extrêmement lâche. Mais la dure-mère existe partout, même dans les parties les plus atrophiques de la paroi du sac, au voisinage de son sommet.

Afin de contrôler cette observation, un lambeau de la paroi du sac, large d'un centimètre, fut excisé dans toute l'étendue du plan médian du sac; il fut enroulé et le petit rouleau, après avoir été inclus dans la celloidine, fut coupé au microtome. On constata ici aussi, entre la peau et la pie-mère, l'existence de la couche fibrillaire épaisse; cependant à l'endroit où le sac était ulcéré et où l'on trouvait dans la paroi des signes microscopiques d'une inflammation et d'hémorrhagies, la couche fibrillaire ne se distinguait par-ci par-là qu'avec difficulté. On a l'impression qu'en cet endroit cette couche a été en partie détruite par l'inflammation et la tension. Cependant là non plus elle ne fait pas complètement défaut et on peut la retrouver ça et là.

La pseudo-faux et la pseudo-tente qui lui était unie furent examinées au microscope; elles sont formées exclusivement par l'arachnoide.

Des fragments des hémisphères cérébraux, examinés avec les parties qui les recouvrent, montrent sur des coupes microscopiques une union très intime entre l'arachnoide, la pie-mère et l'écorce cérébrale; cependant nulle part ces tissus sont tellement mélangés que l'on saurait parler d'une zone cérébro-vasculaire.

Le point où la pseudo-faux est intimement soudée dans la profondeur avec la pie-mère des hémisphères fut excisé, inclus et examiné au microscope. Il résulte de cet examen que, buccalement, contre le tissu de la pie-mère, il existe encore, mais en petite quantité, de la substance cérébrale nettement caractérisée. Ce tissu, en considération de sa situation, ne peut être considéré que comme un fragment du bourrelet du corps calleux atrophique. Le corps calleux, quoique très atrophié, ne fait donc pas complètement défaut. Maintenant la bande de la pseudo-faux qui, à partir du bourrelet du corps calleux, se prolonge vers le bas et s'unit intimement avec les restes aplatis du tronc du cerveau situés inférieurement dans le sac, fut aussi excisée, incluse et examinée au microscope. On constate que dans le tronc du cerveau existe du tissu nerveux de sorte que l'on peut même y

voir l'épendyme. Plus haut, c'est-à-dire entre le bourrelet du corps calleux et le tronc du cerveau, la paroi de la pseudo-faux montre des plis et des papilles, formés par l'arachnoide richement vascularisée et revêtus par un épithélium simple très net. Si l'on songe que ces papilles siègent en un endroit situé entre le bourrelet du corps calleux et ce qui reste du tronc du cerveau, il est clair qu'elles se trouvent à la place de la fente de BICHAT et *que l'on ne peut les considérer que comme des plis d'un plexus choroide, qui ne s'est pas accrû dans le troisième ventricule et dans les ventricules latéraux, mais qui est resté introduit dans la fente de* BICHAT. L'aspect que présentent leurs coupes microscopiques répond si complètement à celui des plexus choroides normaux, qu'il ne peut y avoir le moindre doute sur leur nature.

L'étude microscopique du corps en forme de languette, que j'ai décrit plus haut, a fourni un résultat moins satisfaisant. En fait, je n'y ai pu trouver que de la fibrine, sous la forme de filaments et de réseaux plus ou moins épais, des parois membraneuses amorphes (formées aussi, à mon avis, par de la fibrine) et une grande masse de leucocytes gonflés. Je ne puis rien décider relativement à la nature réelle de ce corps.

CAS II.

Mon collègue, M. le Professeur ZAAIJER, a mis avec une aimable bienveillance à ma disposition un individu du sexe féminin, à terme ou à peu près, qui était conservé au Musée d'Anatomie de l'Université de Leide, et qui présentait sur l'occiput un sac aussi volumineux que sa propre tête. La large base du sac se trouve en partie sur l'occiput, en partie sur le dos; la base est chevelue, les pointes des cheveux dirigées vers le sommet du sac; le restant de la surface n'est pas chevelue et est en grande partie formée par une peau normale; sur le sommet seulement, elle est mince et transparente. Au moment où l'on ouvre le sac, on constate qu'il contient principalement les moitiés postérieures des hémisphères cérébraux. On trouve dans le sac une partie de l'hémisphère droit plus grande que celle de l'hémisphère gauche; par contre, dans le crâne, petit et peu élevé, se trouve une partie de l'hémisphère gauche plus grande que celle de l'hémisphère droit. Ni à l'intérieur du crâne, ni en dehors du crâne, les ventricules latéraux ne sont distendus par un liquide; *on ne peut y voir de plexus choroides.* Dans le crâne, les hémisphères sont séparés par la faux, qui ne s'insère pas, dans le plan médian, à l'apophyse crista galli, mais plus à gauche, ce qui répond à cette circonstance que la partie intracrânienne de l'hémisphère droit est moins considérable. La faux se dirige vers le point médian et supérieur de l'anneau de l'encéphalocèle, où les sinus latéraux s'unissent aux

sinus longitudinaux et forment le confluent des sinus; le sinus droit fait défaut.

Dans le sac, les hémisphères sont séparés par une mince cloison membraneuse médiane, dans laquelle courent des cordons ou fibres plus épais, qui convergent vers le confluent des sinus. Cette cloison membraneuse (Pl. XXXI, fig. 3, *14*), à laquelle je donnerai de nouveau le nom de pseudo-faux, est simple et unie à la paroi du sac le long d'une ligne, qui partant du confluent des sinus s'étend en arrière, dans le plan médian sur un tiers de l'étendue de la paroi du sac. Arrivée là, la membrane se divise et se dirige à droite et à gauche comme le ferait la tente du cervelet. Sous cette pseudo-tente on trouve un peu de liquide, des détritus et le disque aplati que je décrirai plus loin (Pl. XXXI, fig. 3, *12*). A l'intérieur du sac, les hémisphères sont revêtus par une pie-mère mince, qui est tout à fait indépendante de la cloison membraneuse et de la paroi du sac. Cependant dans l'anneau de l'encéphalocèle la pie-mère est intimement unie aux membranes qui l'entourent.

Si l'on soulève la faux à l'intérieur du crâne, on tombe sur le corps calleux; il est mince et se prolonge jusque dans le sac, où l'on peut voir un bourrelet du corps calleux (Pl. XXXI, fig. 3, *13*). Ce bourrelet atteint le bord aigu de la pseudo-faux, à laquelle il est intimement uni. En incisant le corps calleux on voit le plancher du troisième ventricule (Pl. XXXI, fig. 3, *9*), qui apparait comme une surface lisse, très longue, qui se porte en arrière, dans le sac. *On ne peut voir de toile choroidienne dans le ventricule.* Si l'on soulève, à son tour, le plancher du troisième ventricule, alors on voit la moelle, logée dans le canal vertébral; la moelle, au moment où elle entre dans le crâne, se transforme en une mince bande, plate et fibreuse (Pl. XXXI, fig. 3, 7), qui se dirige en arrière, sur le plancher du sac, jusqu'au niveau du bourrelet du corps calleux, sans être en contact direct avec lui. A cet endroit on voit au contraire nettement un court tronc (Pl. XXXI, fig. 3, *8*) s'élever de la bande qui forme le tronc du cerveau. Ce tronc se recourbe de nouveau en avant et constitue alors le plancher du troisième ventricule.

La pseudo-faux, dont le bord antérieur, comme nous l'avons dit, s'unit intimement au bourrelet du corps calleux, descend encore un peu en arrière; ensuite, elle rencontre la pseudo-tente dans le plan médian et c'est précisément là qu'elle s'unit intimement avec la partie recourbée du tronc du cerveau.

A la face inférieure de la pseudo-tente et intimement unie à elle, se trouve une plaque assez étendue et épaisse de quelques millimètres (Pl. XXXI, fig. 3, *12*), constituée par de la masse cérébrale; elle montre des lamelles nettes et représente manifestement le cervelet. Cette plaque s'insère, pour ainsi dire, à la partie recourbée du tronc du cerveau.

Le point où le tronc du cerveau se recourbe en avant constitue

donc, pour ainsi dire, le point de réunion du tronc du cerveau, du cervelet et de l'extrémité antérieure et inférieure de la pseudo-faux, qui est en même temps l'extrémité antérieure et médiane de la pseudo-tente. Immédiatement au dessus se trouve aussi le bourrelet du corps calleux, uni aussi à la pseudo-faux.

L'accord qui existe entre ces dispositions et celles réalisées dans le cas précédent est remarquable. Comme dans le cas I, le tronc du cerveau, à partir du canal vertébral se recourbe en arrière, dans le sac. Dans les deux cas, le bourrelet du corps calleux se trouve déplacé fortement en arrière, dans le sac; la cloison intermédiaire formée par l'arachnoide s'insère à la fois au bourrelet du corps calleux et au tronc du cerveau, qu'elle réunit pour ainsi dire.

Dans les deux cas, les plexus choroides faisaient défaut; je n'ai pourtant pas pu décider si, dans le cas II, l'union arachnoidienne entre le bourrelet du corps calleux et le tronc du cerveau présente des papilles revêtues d'un épithélium; ces tissus ne permettaient plus une étude microscopique. Mais c'est probable, si l'on raisonne par analogie.

Ce qui distingue les deux cas l'un de l'autre, c'est surtout l'état des ventricules latéraux qui, dans l'un des cas, sont en partie kystiques, tandis que, dans l'autre cas, ils ne sont pas dilatés; c'est, en second lieu, la situation du cervelet, qui dans le premier cas *n'est pas* déplacé en arrière, tandis qu'il *l'est* dans le second cas. Mais le type est le même dans les deux cas.

La paroi du sac a été étudiée de la même manière que dans le cas I et elle montre aussi, dans le cas qui nous occupe, partout une couche fibrillaire épaisse, interposée entre la peau et l'arachnoide; elle ne fait défaut que là où la paroi du sac est enflammée; mais là aussi cependant on en trouve encore des rudiments. La cloison intermédiaire membraneuse et la pseudo-tente, examinées au microscope, montrent de nouveau qu'elles sont bien des formations arachnoidiennes.

La description des vaisseaux sanguins et des nerfs n'offre, dans le cas qui nous occupe, rien de particulier; leur trajet est conforme aux changements de situation des parties du cerveau. Le crâne est étroit, long et aplati. Comme je l'ai dit déjà, la tente du cervelet est scindée et s'insère, à droite et à gauche, à l'anneau du sac, un peu au dessous du diamètre horizontal. Les rapports de l'orifice du crâne sont cependant ici très particuliers. Le bord supérieur et postérieur de l'anneau est formé par l'écaille de l'occipital, qui s'unit aux pariétaux en formant un anneau osseux, large de 1 cm. Dans cet orifice du crâne est compris le trou occipital, de telle sorte que ses parois latérales sont formées par les portions latérales et son bord antérieur, par le corps de l'occipital. Ce grand orifice du crâne (large de $2^1/_2$ cm. et long de 5 cm.) n'est pourtant pas identique à l'anneau de l'encéphalocèle, mais il conduit, en bas, dans un espace en forme

de bassin, qui est formé par le corps des dix premières vertèbres (sept cervicales et trois dorsales) et par leurs longs arcs très largement fendus. Cette partie de la colonne vertébrale est fortement lordotique, de sorte que l'apophyse épineuse de la quatrième vertèbre dorsale s'applique juste au dessous du bord libre (anneau) de l'écaille de l'occipital, sans y être soudée. Comme la lordose est accompagnée d'une scoliose droite, l'apophyse épineuse de la quatrième vertèbre dorsale se trouve appliquée contre la moitié droite de l'anneau. La partie dorsale de ce petit bassin est couverte par des parties molles qui, à leur face interne, sont revêtues d'une membrane blanche, brillante. L'anneau de l'encéphalocèle est donc formé par la partie la plus postérieure du bord libre de l'écaille de l'occipital, l'apophyse épineuse de la quatrième vertèbre dorsale et le bord libre des parties molles sus-mentionnées qui ferment l'espace en forme de bassin. On pourrait se représenter cette disposition en disant que le grand orifice du crâne donne accès dans une cavité, d'où partent deux voies, dont l'*une*, située ventralement, conduit vers le canal vertébral et dont l'*autre*, située dorsalement, conduit vers le sac. La cavité crânienne et la cavité en forme de bassin, qui est formée par les dix premières vertèbres fendues, sont, dans toute leur étendue, tapissées par la dure-mère, blanche et brillante. Le point où le sac dural de la moelle se sépare du périoste est reporté dans le canal vertébral, vers la quatrième vertèbre dorsale, où il se continue très nettement avec la plaque blanche et brillante, qui représente la dure-mère et le périoste de la cavité crânienne et de la cavité en forme de bassin. Dans cette dernière cavité la moelle aplatie, que nous avons décrite plus haut passe sur le revêtement dorsal et contourne le bord libre de ce dernier pour se recourber dans le sac.

Le sujet avait une hernie ombilicale; ses deux organes surrénaux existaient et étaient volumineux.

CAS III.

Sous le n° 178 (1893—1894), le 30 avril 1894, fut admise, à la clinique chirurgicale des femmes, une fillette de 10 semaines. Au moment de sa naissance elle présentait à l'occiput une tumeur de la grosseur d'un oeuf de poule. Elle augmenta progressivement de volume et, au moment de l'admission de l'enfant à la clinique, la tumeur avait la grosseur d'une petite tête d'enfant. Cette tumeur est molle, transparente et se rapetisse à la pression; la peau est d'ailleurs saine. Le 8 mai, mon collègue, le Prof. VAN ITERSON, entreprit l'opération. Dans la narcose, après désinfection convenable, la peau fut incisée de droite à gauche, en ovale, sur la tumeur. Au moment où l'on préparait le lambeau cutané, un liquide clair sortit en quelques points. Le sac fut ensuite ouvert; sa paroi semblait en partie formée par de la masse

cérébrale aussi bien que par de la substance cérébelleuse. La base de la tumeur fut liée en deux parties à l'aide d'un fil de catgut; la partie périphérique fut amputée et recouverte par le lambeau cutané. Après l'opération, la respiration devint très lente, l'enfant pâle, mais cependant il prit bien le biberon. Du 9 au 15 mai, jour de la mort de l'enfant, la température resta très élevée, de 39° à 40°,5. On constata, à plusieurs reprises, des convulsions et le dernier jour, l'enfant vomit une masse brune. La mort survint sans symptôme particulier.

Le 16 mai, l'autopsie fut pratiquée. Les organes abdominaux et thoraciques ne présentent rien d'anormal. Les organes surrénaux sont normaux. A l'ouverture du crâne, on constate que la grande fontanelle est très petite; par contre, la petite fontanelle est grande. Toutes les sutures des os existent, bien que les os ne jouissent que de peu de mobilité. Dans les pariétaux et l'occipital il existe un certain nombre de solutions de continuité, circulaires ou ovalaires, dans le tissu osseux. Le frontal et les pariétaux sont très minces et grands; l'occipital est plus épais; son écaille est grande. Sa courbure est moindre que ce n'est le cas normalement et elle se termine à la face postérieure de la cavité crânienne par une surface plane dirigée à peu près verticalement. La cavité crânienne, dont la capacité est un peu, mais pas beaucoup, moindre que celle d'un enfant normal, contient la majeure partie des hémisphères cérébraux ainsi que le tronc du cerveau. Ces parties ainsi que la dure-mère, la pie-mère et l'arachnoide sont normales. Les lobes occipitaux s'effilent en un pédicule, qui a été sectionné lors de l'opération. La partie du cerveau trouvée dans le sac de l'encéphalocèle est donc sa région occipitale. Les ventricules latéraux et le troisième ventricule ne sont pas dilatés à l'intérieur du crâne. Après avoir enlevé le cerveau, on voit à la face interne du crâne un orifice ovalaire allongé. Il est délimité en avant par le corps et les parties latérales de l'occipital et de là, l'anneau s'étend jusqu'à la protubérance occipitale. C'est, pour ainsi dire, un trou occipital, élargi en arrière jusqu'à la protubérance. Cet orifice donne accès dans une cavité, d'où partent de nouveau deux voies. L'une, supérieure et en même temps postérieure, conduit dans le sac de l'encéphalocèle amputé et c'est par là que passait le pédicule excisé du lobe occipital. L'autre est l'extrémité du canal vertébral. Ce canal n'est non plus intact: il existe notamment un rachischisis des cinq premières vertèbres cervicales. La moelle allongée se trouve dans la cavité sous le pédicule des lobes occipitaux. La voûte du quatrième ventricule fait complètement défaut; il est entièrement ouvert. On ne voit pas de traces du cervelet, pas plus que des pédoncules cérébelleux. Sur les côtés du quatrième ventricule, la moelle allongée est inégale (probablement déchirée). A droite et à gauche, une étroite membrane est tendue des parties latérales de l'anneau de l'encéphalocèle, le long du tem-

poral; cette membrane représente comme la moitié d'une tente du cervelet scindée, divisée.

La pièce enlevée, qui fut conservée dans le liquide de MÜLLER, montre un lambeau cutané, froncé en dedans sur son bord comme le fond coupé d'une blague à tabac. La peau présente des rides sur son bord, comme en montrerait la peau normale détachée; cependant en son milieu on voit une partie plane, où l'épiderme est mince et présente l'aspect du tissu d'une cicatrice. A la face interne on voit de la masse cérébrale, en partie adhérente à la peau, en partie unie à la peau par des cordons de tissu conjonctif. Là où la face interne du sac n'est pas soudée à la masse cérébrale, elle est brillante. Lors de l'opération, les connexions des parties excisées de la masse cérébrale ont été dérangées, ce qui fait qu'il est difficile de reconstruire les morceaux, qui sont réunis par des cordons de tissu conjonctif. On voit nettement qu'une partie de la masse soudée à la paroi est formée par de la substance cérébelleuse; le cervelet peut être complètement detaché et reconstruit et montre alors un petit organe aplati, formé de deux moitiés, mais dont on ne peut pourtant distinguer les connexions avec le tronc du cerveau. A la face supérieure du cervelet, on voit quelque chose qui ressemble au vermis; à la face inférieure adhère un fragment de membrane qui, sur sa face opposée au cervelet, est lisse et luisante. L'aspect que le cervelet présente au microscope est celui que montre l'organe normal chez le nouveau-né, c'est-à-dire que l'on peut voir sur la couche moléculaire externe — dans laquelle on peut distinguer quelques cellules de PURKINJE — une mince couche granuleuse. La mince membrane située sous le cervelet montre, sur une coupe microscopique, une texture semblable à celle de la masse cérébrale et contre la surface luisante une couche de tissu épendymaire, très finement fibrillaire. On ne peut pas y distinguer d'épithélium (voûte du quatrième ventricule?) Les fragments de cerveau ont à peine 1 cm. d'épaisseur; sur leur face externe ils sont revêtus par la pie-mère, qui est rugueuse; du côté opposé, ils montrent une surface brillante. Ils sont si minces que l'on peut hardiment admettre, bien qu'on ne puisse plus le démontrer, que ces fragments réunis entouraient une ou deux cavités. Ils devaient constituer des parties dilatées des ventricules latéraux. Des coupes pratiquées à travers les endroits où le cerveau est uni à la peau, montrent que l'épiderme est mince, le derme assez épais et qu'au dessous du derme existe un tissu lâche, richement vascularisé, qui représente sans doute l'arachnoide et unit la pie-mère à la peau. La dure-mère n'existe pas en les différents endroits qui ont été étudiés. On voit pourtant, entre la peau et l'arachnoide, ça et là des trabécules de tissu conjonctif, assez abondamment pourvus de noyaux et qui peuvent être les restes d'une couche analogue à cette couche fibrillaire épaisse qui existait dans les deux cas précédemment étudiés.

Il reste cependant du doute sur la question de savoir si on peut les considérer comme tels.

La couche cérébrale montre, à sa face interne, une couche très finement fibrillaire qui, par sa texture, diffère des autres; elle est formée par du tissu épendymaire. En certains point on voit encore ce tissu revêtu par des cellules épendymaires cubiques, serrées les unes contre les autres.

Je n'ai pu étudier, d'une façon plus détaillée, le trajet dè l'arachnoide dans le sac, pas plus que la question de savoir s'il existe dans le sac une cloison médiane. Cette étude est donc restée incomplète, quoique l'autopsie ait été faite avec soin. Ce qui est surtout regrettable, c'est que je n'ai pu reconstituer les rapports exacts que présentait le tronc du cerveau au niveau du cervelet.

De ces trois cas, les deux premiers sont surtout importants; le troisième ne peut servir qu'à compléter les données qui nous sont fournies par les deux autres. Il mérite d'être signalé que l'opération a rendu très difficile l'étude anatomique et c'est ce qui m'autorise à dire que, dans cette question, une étude anatomique *complète* peut seule nous éclairer et que les cas, chirurgicalement opérés, ne doivent être interprétés qu'avec prudence. Je me crois d'autant plus autorisé à faire cette remarque que, de même que pour les cas étudiés par BERGER, dans mon troisième cas le chirurgien, au cours de l'opération, fut étonné de trouver confondus le cerveau et le cervelet, ce qui lui fit présumer que les substances cérébrale et cérébelleuse se trouvaient mélangées; c'est l'étude anatomique minutieuse qui apporta quelque lumière sur cette question et je ne puis m'empêcher de supposer que, dans les cas de BERGER, où la masse n'a été examinée qu'au point de vue histologique, une étude anatomique systématique aurait fait connaître des dispositions semblables à celles que nous a montrées notre troisième cas.

Une première question se pose: *que* sont les cas que nous avons étudiés et doivent-ils être assimilés aux encéphalo-cystocèles décrits par MUSCATELLO? MUSCATELLO s'est surtout occupé de cas qui offraient de l'intérêt pour le chirurgien et qui, par conséquent, étaient moins développés que ceux que j'ai examinés. Cependant l'intensité et l'étendue de l'affection peut difficilement fournir un bon critérium pour une classification et il me semble peu légitime de caractériser les encéphalo-cystocèles, comme le fait MUSCATELLO à la page 200, d'après l'étendue limitée de l'orifice du crâne et d'après ce fait que dans cette malformation jamais de grandes parties du cerveau ne sont ectopiques. Bien que j'aie conscience que, précisément en ce qui concerne les fissures du crâne, bien des choses soient encore trop obscures pour que l'on puisse établir avec certitude des subdivisions anatomiques,

je pense cependant qu'une classification doit toujours être basée sur des caractères anatomiques, en attendant que la pathogenèse soit bien connue et qu'elle puisse servir de base à la classification. Cependant, en attendant, la casuistique nous fournit un fait qui, à mon avis, peut être utilisé pour baser une première classification. Ce fait a déjà été signalé par d'autres auteurs, qui ont réuni sous les noms d'*acrânie* et d'*hémicéphalie* les cas où la cavité crânienne *ne possédait aucune trace de peau.* Au contraire, dans le groupe des encéphalocèles se rangent les cas où existe une cavité crânienne avec un contenu, en même temps qu'une seconde cavité, formée par un sac, *qui toujours est revêtu par la peau.* Un groupe probablement intermédiaire comprend les cas où un sac, situé à la base du crâne et non revêtu par la peau, contient *soit* un liquide, *soit* des restes de substance cérébrale. L'explication des premières et de ces dernières affections n'a rien affaire ici; *le seul groupe qui nous intéresse est celui des encéphalocèles, qui sont caractérisés par l'existence du revêtement cutané du sac.* Ce n'est ni la présence dans le sac d'une partie plus ou moins importante du cerveau, ni l'étendue plus ou moins considérable de l'orifice du crâne, qui nous autorise à ranger les cas parmi les encéphalocèles, mais exclusivement la présence de la peau sur toute sa surface. Les cas que j'ai étudiés doivent être rangés avec ceux de MUSCATELLO et autres — ce critérium étant suffisant — en un grand groupe. Mais le contenu du sac peut très bien être différent et on peut alors continuer à établir une distinction entre les méningocèles — où l'on ne trouve dans le sac qu'un liquide et des méninges — et les encéphalocèles — où il y existe aussi de la masse cérébrale. En ce qui concerne les premiers, je n'ai fait aucune observation; aussi ne m'en occuperai-je pas ici. Quant aux sacs dans lesquels existe de la masse cérébrale, ils ont été subdivisés à leur tour, par les anciens auteurs, en deux groupes: les encéphalocèles proprement dits et les hydrencéphalocèles, dans lesquels on trouve, à l'intérieur du sac, indépendamment d'une masse de substance cérébrale, des parties d'un ou de plusieurs ventricules distendues par un liquide: ce sont les encéphalo-cystocèles de MUSCATELLO. Les cas des deux dernières espèces peuvent être compliqués de méningocèles. Le lecteur aura été frappé de la grande analogie que présentent les dispositions dans les deux premiers cas que nous avons décrits et il aura en même temps remarqué que le premier cas doit être appelé un encéphalo-cystocèle et le second, un encéphalocèle. Il n'est pourtant pas probable que la différence, résultant de l'existence ou de la non-existence d'une dilatation hydropique de certaines parties des ventricules, ait une plus grande importance que la similitude que présentent les autres dispositions anatomiques et je crois pouvoir sans crainte les réunir, avec MUSCATELLO, dans un même groupe, que l'on peut appeler alors l'encéphalocèle.

La casuistique nous apprend, en outre, que ces encéphalocèles — pour leur donner le nom le plus bref — ne se forment pas en n'importe quelle région du crâne, mais qu'ils n'apparaissent qu'en des endroits déterminés. La plupart se forment à l'occiput; il y en a ensuite un certain nombre qui s'évaginent sur le front ou à la face, et cela en différents points, qu'il est inutile que nous précisions davantage. Quelques-uns se développent au niveau de la suture sagittale. Comme les cas que nous avons étudiés se rapportant à la région occipitale, j'ai limité mes recherches bibliographiques à ce sous-groupe d'encéphalocèles.

Avant tout il importait de trouver des cas qui présentaient toutes les dispositions qu'ont révélées mes observations. Il n'est pas difficile d'en trouver un certain nombre qui leur ressemblent grosso modo, mais on constate malheureusement que précisément les faits qu'il importe, à mon avis, de faire ressortir, ou bien ne sont pas appréciés, ou bien sont incomplètement décrits par les différents auteurs. C'est ce qui ressortira nettement, si nous discutons point par point les diverses parties constitutives de l'encéphalocèle, en nous appuyant sur nos cas et sur les cas semblables.

La *peau* qui revêt ces tumeurs est, sans exception, garnie, à la base des tumeurs, de longs cheveux normalement disposés et qui, pour autant que nous possédions des données sur ce sujet, ont toujours leurs extrémités libres dirigées vers le sommet du sac. Celui qui s'intéresse à cette circonstance, de peu d'importance pour nous, pourra trouver tous les renseignements nécessaires dans le travail publié par VON RECKLINGHAUSEN. Plus haut, la peau du sac devient plus mince et l'on trouve généralement au sommet du sac une région dépourvue de poils et enflammée ou en voie d'ulcération. L'absence d'épiderme, qui peut exister en ce point, peut être attribuée, à l'ulcération occasionnée par des troubles circulatoires et des traumatismes. Dans certains cas cependant, on ne trouve pas de peau bien nette (SPRING, cas 133); dans ces cas, comme dans celui de SPRING, „un épithélium composé de cellules superposées les unes aux „autres" peut encore représenter l'épiderme modifié. Il peut pourtant très bien se faire, et je me crois autorisé à le supposer, qu'il existe aussi des formes intermédiaires, établissant une transition entre l'acrânie et l'encéphalie.

Sous la peau, le *tissu cellulaire* peut constituer une couche plus ou moins épaisse; dans les cas que j'ai étudiés, cette couche était toujours très mince. C'est au dessous de ce tissu cellulaire sous-cutané qu'il faudrait chercher les analogues du *péricrâne*, du *crâne* et de la *dure-mère* et c'est là que l'on rencontre ces profondes perturbations, sur lesquelles MUSCATELLO attire tout particulièrement l'attention. Comme nous l'avons dit plus haut, il a trouvé, dans ses recherches, le tissu cellulaire sous-cutané directement uni à l'arachnoide, de sorte qu'il admet que toute la couche ostéogène et la dure-mère faisaient défaut; à la base du

sac, le péricrâne et la dure-mère se confondaient et cette membrane composée se prolongeait encore, sur une petite étendue, dans la paroi du sac. MUSCATELLO émet l'idée que là où d'autres auteurs ont cru reconnaître la dure-mère, il existait peut-être simplement une arachnoide épaissie. Il est possible qu'il ait pû en être ainsi dans certains cas, mais pas dans tous cependant, attendu que KLEMENTOWSKY, par exemple, parle positivement d'une membrane fibreuse. Mes observations relatives au cas III concordent parfaitement, sous ce rapport, avec l'observation de MUSCATELLO; mais, dans les deux autres cas que j'ai examinés, il existe sans aucun doute, entre la peau et l'arachnoide, une membrane fibreuse dans toute l'étendue du sac. Si, au sommet du sac, cette membrane est amincie et ses éléments écartés les uns des autres, cette particularité doit certainement être attribuée à des circonstances d'ordre secondaire et non pas à une anomalie du développement: ce qui le prouve, c'est que néanmoins il persiste toujours du tissu fibreux en cet endroit. Pourtant je ne puis considérer cette membrane fibreuse comme représentant la véritable *dure-mère*. Car si l'existence de cette dernière est en contradiction absolue avec les observations de MUSCATELLO, qui a constaté que l'arachnoide se trouvait directement au dessous des couches de la peau, je dois cependant, comme lui, douter de l'existence d'une *véritable* dure-mère; en effet, la couche que j'ai constatée à la base du sac et qui est le produit du fusionnement du péricrâne et de la dure-mère, ne peut pas être, par son origine histogénique, une dure-mère normale, mais elle est plutôt le produit définitif d'une formation mésoblastique incomplètement différenciée. Cette manière de voir permet parfaitement de tirer les mêmes conclusions de VON RECKLINGHAUSEN et de MUSCATELLO, qui prétendent qu'une anomalie du développement du mésoblaste doit avoir pour conséquence une diminution de la résistance. Mes observations et interprétations sont donc — en ce qui concerne les faits — différentes de celles de MUSCATELLO et cependant la conclusion que j'en déduis relativement à la formation de la tumeur peut rester la même que celle de cet auteur.

C'est aussi dans cette couche qu'il faut chercher l'origine d'une autre altération qui frappe le plus après la formation de la tumeur: je veux parler de l'absence d'ossification. Arrêtons-nous un instant à cette question.

Si l'on examine ce fait avec attention et en le soumettant à la critique, on peut, je pense, en tirer plus de conclusions qu'on ne l'a fait jusqu'ici. Lorsque l'on a recherché la cause déterminante de l'anomalie qui nous occupe, on a fait jouer un rôle important à l'idée que sa cause étiologique réside dans un hydrocéphale interne ou externe, total ou partiel; nous avons vu que SPRING fut le grand défenseur de cette hypothèse. Cependant entre le crâne hydrocéphale d'un enfant et le sac de l'encéphalocèle existe une différence tout à fait essentielle, qui suffit à faire rejeter

complètement cette manière de voir et à laquelle — pour autant que je le sache — seul KLEMENTOWSKY a fait allusion jusqu'ici. Cette différence consiste en ce que dans le crâne hydrocéphale, quelque puisse être son degré d'extension, la tendance à l'ossification n'a pas cessé d'exister, mais qu'elle est même pour ainsi dire accentuée. L'épaisseur de la couche osseuse formée est, il est vrai, moins considérable, mais par contre la surface des os est plus grande et l'on voit se former de nouveaux noyaux osseux à la surface. Dans ce dernier cas c'est comme si la formation des os wormiens se trouvait fortement accrûe. C'est ce qu'on retrouve dans les figures de VROLIK, de VON AMMON et dans d'autres publications relatives à des monstres. *Le sac de l'encéphalocèle se distingue nettement de l'hydrocéphale en ce qu'il ne possède aucune tendance à l'ossification;* je n'ai pu trouver signalé un seul cas où une ossification existât dans la paroi du sac. A mon avis, c'est un argument important, si non péremptoire, contre la théorie de l'origine hydrocéphale de l'encéphalocèle; c'est aussi une preuve que déjà lors de la première apparition de la malformation il ne se forme absolument pas de couche ostéogène.

A la face interne de cette couche fibreuse se trouve *l'arachnoide épaissie.* Je réserverai ce point pour la fin de la discussion, parce qu'il est de la plus haute importance pour les cas que j'ai étudiés et je m'occuperai auparavant du contenu du sac.

Ce contenu était formé dans deux des cas par le cerveau, le cervelet et le tronc du cerveau, tandis que dans l'autre cas, le cas I, le cervelet n'y intervenait pas. Doit-on établir une distinction entre les cas I et III, d'une part, où les ventricules étaient partiellement hydropiques, et le cas II, d'autre part, où cette particularité n'existait pas? A mon avis, cette distinction n'est pas nécessaire, bien au contraire. On peut, selon moi, passer sous silence l'opinion, qui fut défendue par SPRING et autres, d'après laquelle la cause de l'origine de la malformation serait une accumulation de liquide dans l'un des ventricules. Les arguments invoqués par SPRING ne résistent pas à la critique. L'hydrocéphale interne partiel est un *symptôme* de la malformation, comme l'ont déjà admis VON RECKLINGHAUSEN et MUSCATELLO. Les troubles circulatoires, qui se produisent à la suite des dispositions anormales, constituent la cause déterminante de ce symptôme. J'ai déjà dit qu'il ne convient pas d'établir une classification en se fondant sur un symptôme et que, dans les cas que j'ai étudiés nous ne devons pas distinguer entre encéphalocèle et encéphalo-cystocèle. Cette dernière dénomination, d'après VON RECKLINGHAUSEN, doit être réservée pour désigner les cas où il existe réellement une aire cérébro-vasculaire. Cette aire, MUSCATELLO pense l'avoir trouvée dans son cas 6; elle n'existait certainement pas dans les miens, bien que naturellement je n'aie nullement l'intention de mettre en doute l'observation de MUSCATELLO sur ce point.

Si nous laissons hors cause l'hydropisie, les cas I et II ne présentent, en ce qui concerne le contenu du sac, qu'une différence relative aux parties du cerveau qui s'y trouvent. Mais ce ne peut constituer une différence fondamentale. Selon la situation de l'orifice du crâne, des parties différentes du cerveau doivent faire hernie par cet orifice ou, plus exactement, selon l'endroit où la cause de l'anomalie a agi et selon la valeur de cette cause, une ou plusieurs parties du cerveau deviendront ectopiques. Le *nombre* des parties ectopiques du cerveau ne peut rien nous apprendre concernant la cause de la formation du sac. C'est l'étude de *l'état* des parties ectopiques du cerveau et de la paroi du sac qui nous fournira des renseignements décisifs.

Si nous nous demandons maintenant quelles sont les parties du cerveau qui, dans les deux cas qui nous occupent, présentaient des transformations essentielles, alors, si nous faisons abstraction de l'hydropisie, nous dirons que les hémisphères étaient certainement bien étirés et que ça et là ils étaient plus fortement unis à l'arachnoide que d'habitude; mais cependant, dans le cas I, cette union se trouvait réalisée là où il existait dans la paroi du sac des signes d'inflammation, tandis que dans le cas II, c'est seulement dans l'anneau même, où existaient des troubles circulatoires importants et une pression considérable, que l'on constatait entre la substance cérébrale et l'arachnoide une union plus intime que de coutume.

Dans les cas que j'ai étudiés, je n'ai trouvé aucune raison pour attribuer, aux hémisphères un rôle autre qu'un rôle passif, contrairement à ce pense MUSCATELLO qui, dans son cas 6, a constaté dans le lobe occipital une altération telle que, par analogie avec ce qu'a décrit VON RECKLINGHAUSEN, il donne à ce tissu le nom d'aire cérébro-vasculaire. Je n'ai pu trouver de trace d'un tissu semblable, dans lequel la substance cérébrale et la pie-mère se seraient trouvés enchevêtrées intimement l'une dans l'autre. Je puis affirmer que, dans le cas I, il n'y avait rien de semblable; partout on distinguait nettement au microscope la limite entre la substance cérébrale et la pie-mère, qui envoyait ses vaisseaux dans cette substance. Dans le cas II, l'ancienneté de la pièce ne permit pas d'entreprendre l'étude microscopique du tissu du cerveau; mais l'examen macroscopique ne révéla pas le moindre indice de l'existence d'un tissu velouté, papillaire, tel que l'a décrit MUSCATELLO. Dans les cas II et III le cervelet se trouvait, en outre, dans le sac; dans l'un comme dans l'autre cas, il était atrophique, mais sa structure était normale et il était normalement enveloppé par l'arachnoide.

Si l'on peut de cette façon expliquer les altérations du cerveau et du cervelet, *soit* comme de nature secondaire, *soit* comme de nature quantitative, il en est tout autrement du tronc du cerveau. Dans nos cas I et II, le tronc du cerveau était recourbé en arrière, fortement allongé et aplati, et très intimement uni à la

cloison membraneuse intermédiaire. Nous voyons donc que ce sont les parties du cerveau profondément situées qui présentent les plus grandes transformations, c'est-à-dire les parties où l'on devrait s'attendre à constater les plus faibles altérations, si le point de départ de la malformation résidait dans une partie périphérique du cerveau ou du cervelet, ou bien dans la région du sac qui la recouvre.

C'est à ce propos qu'il convient d'examiner *la disposition de l'arachnoide*. De toutes les parties de la tumeur, c'est l'arachnoide qui montre le plus de transformations. En premier lieu, elle est partout épaissie; ensuite elle forme dans les cas I et II, à l'intérieur du sac, une cloison médiane, ressemblant à une faux du cerveau (une pseudo-faux) ainsi qu'une pseudo-tente du cervelet, insérée sur la pseudo-faux. L'examen microscopique démontre à la dernière évidence que nous n'avons pas affaire ici à la dure-mère, mais à l'arachnoide, très lâche et richement vascularisée. Dans les deux cas, la pseudo-faux s'étend, entre les hémisphères cérébraux, jusqu'au bourrelet du corps calleux et au tronc du cerveau recourbé en haut et en arrière. Dans les deux cas, sa limite externe et inférieure passe donc comme un pont sur la fente de BICHAT et, dans le cas I, elle s'y continuait avec un tissu plissé, revêtue par un épithélium. L'union entre la pseudo-faux, d'une part, le bourrelet du corps calleux et le tronc du cerveau, d'autre part, est très intime, sans cependant que leurs éléments soient entremêlés, sans qu'il existe un tissu cérébro-vasculaire. Dans les deux cas, il n'y a ni toiles choroidiennes, ni plexus choroides.

Ces dispositions sont suffisamment importantes pour que l'on se demande si elles ont déjà été observées. Dans la bibliographie, déjà assez étendue que j'ai dépouillée, je ne les ai trouvées signalées nulle part explicitement. Cependant avant que je fasse l'exposé d'une explication hypothétique de ces faits, il est bon, me semble-t-il, de rechercher si des dispositions semblables ont été, si non décrites, du moins constatées. Car si en réalité nous pouvions trouver, dans les descriptions, des indications qui montrent que ces dispositions existaient, quoiqu'elles aient été autrement interprétées, l'importance de nos observations augmenterait singulièrement.

Il n'est pas facile de trouver réunies toutes ces dispositions dans *un seul* et même cas publié; à ce sujet les descriptions sont généralement insuffisantes. Par contre, il est assez facile de retrouver isolément les différents faits. La grande difficulté vient de ce que la plupart des cas ne sont décrits que pour faire ressortir des dispositions déterminées, tandis que les autres ne sont pas même mentionnées. C'est ainsi que LARGER [1]) (p. 83)

---

1) R. LARGER, De l'exencéphale (encéphalocèle congénitale). Archives générales de médecine. 7me série. T. XXIX, pag. 432 et 569. T. XXX, p. 55.

dit que le sac qu'il a étudié contenait un cervelet à peu près rudimentaire, que la faux du cerveau ne se prolongeait pas dans le sac et que la tente du cervelet faisait défaut. Dans le premier cas de MUSCATELLO, le sac était divisé par une cloison médiane, formée par des membranes molles; le cervelet était atrophique et situé dans le sac. L'insertion des membranes n'a pu être indiquée, parce qu'il s'agissait d'un cas opéré chirurgicalement.

Dans son cas 5, où la tumeur seule a pu être étudiée, les hémisphères cérébraux étaient séparés par une mince membrane. Dans le cas 6, pièce provenant d'une opération chirurgicale, les hémisphères sont séparés par une mince membrane en forme de croissant. OTTO [1]) à propos des nombreux „monstra hydroencephalica" donne rarement quelque indication relativement aux méninges; dans son cas 69 seulement il dit: „durae matris processus falciformis anterior pars normalis erat; posterior autem desiderabatur." VROLIK [2]) et un certain nombre d'auteurs tant plus récents que plus anciens, ne parlent pas du tout des méninges. SPRING, que nous avons souvent cité, est plus précis et plus clair en ce qui concerne ses propres descriptions. Par contre, parmi les nombreux cas qu'il cite et résume (il en signale plus de 150), il n'en est malheureusement que fort peu qui puissent nous être utiles, parce qu'ils sont très incomplètement décrits. Le cas 57 (THIEBAUT) que SPRING relate montrait une „cloison mitoyenne" dans le sac. Bien que les mots „la faulx du cerveau" soient placés entre guillemets avec un point d'exclamation, je pense qu'il ne s'agit pas de la dure-mère. Le cas 66, observé par SPRING lui-même, montre des transformations importantes au niveau de l'aqueduc de SYLVIUS et du bourrelet du corps calleux; mais il n'y est question ni de la pie-mère, ni de l'arachnoide, ni des plexus choroides.

Le cas 101, figuré par VROLIK et décrit par SPRING d'après les renseignements que lui a fournis VROLIK, montre aussi une forte altération du tronc du cerveau; la moelle allongée et les hémisphères étaient normaux, abstraction faite d'une hydropisie partielle; VROLIK a cru voir quelque part un „cervelet à l'état rudimentaire". L'observation 102 de SPRING même ressemble presque en tout point à mon cas II. SPRING dit que la faux du cerveau se prolonge à l'intérieur du sac, tandis que la tente du cervelet, divisée en deux moitiés, se trouve à l'intérieur du crâne, tout comme dans notre cas II si, comme je le pense bien, on doit considérer ce que SPRING appelle la faux comme étant, en réalité, une cloison formée par l'arachnoide. Malheureusement l'auteur ne décrit par les rapports que présente cette cloison avec le corps calleux et le tronc du cerveau. Enfin, on trouve dans l'observation 133 de SPRING (qui lui a été communiquée

1) OTTO, Monstrorum sexcentorum descriptio anatomica.
2) VROLIK, Tabulae ad illustr. embryogenesis.

par VROLIK) un cas, qu'il range parmi les synencéphalocèles occasionnés par des adhérences amniotiques. Le petit sac, appliqué contre l'occiput, n'était pas revêtu d'une peau complète, mais seulement d'un épithélium (ce qui, à mon avis, le range dans notre catégorie des encéphalocèles). Cette observation offre tant d'intérêt au point de vue des considérations que j'exposerai plus loin, que j'en transcrirai ici textuellement un passage. Le voici: „La tumeur „herniaire occupe le sommet de la région occipitale; „elle est longue de 0,043 et large de 0,031. Le cuir chevelu s'arrête „brusquement à la base de la tumeur, par un rebord dentelé, „rouge et dont le voisinage est garni de poils longs et noirs. „Il est cependant en continuité avec l'enveloppe de la tumeur „qui est une membrane très mince, bleuâtre près du rebord, „jaunâtre au sommet, et tellement transparente qu'on voit appa„raitre très distinctement à travers sa substance, la portion du „cerveau qui est déplacée. On y sent une légère fluctuation..... „La dure-mère, qui se trouve au dessous du sac herniaire, passe „vers le sommet de la tumeur dans une masse spongieuse, assez „épaisse, qui recouvre la surface du cerveau et s'insinue entre „les deux lobes. Elle est formée de noyaux et de fibres à noyaux. „On y distingue un sinus veineux. La masse spongieuse dont il „vient d'être parlé, ainsi que les autres téguments des lobes céré„braux déplacés sont recouverts d'un épithélium, composé de „cellules superposées les unes aux autres et qu'on distingue en „les traitant avec de la potasse caustique.

„Les os frontaux, pariétaux et occipitaux sont complets et „fortement épaissis. La tumeur passe par la fontanelle occipitale „qui est très large (Pl. VII). Elle est formée par le prolongement „des lobes postérieurs des deux hémisphères qui, dans l'intérieur „du crâne, sont assez bien développés (Pl. VI).

„Une dissection attentive fait voir que la dure-mère, en passant „par la fontanelle, s'épaissit pour former la masse spongieuse „qui recouvre les lobes cérébraux intracrâniens et qui, en se „réfléchissant, se continue dans la tente du cervelet.

„Le cervelet se présente au dessus de la tente; il se prolonge „en arrière, n'étant pas recouvert comme à l'ordinaire par les „lobes cérébraux postérieurs.

„La substance de la portion herniée de l'encéphale offre un „aspect différent de celle qui remplit l'intérieur du crâne. M. „VROLIK y a reconnu, cependant, sans difficulté, les éléments „microscopiques essentiels, à savoir, les fibres primitives céré„brales et les corpuscules nerveux centraux. Mais ce qui, dans „cet examen, l'avait étonné le plus, c'est de rencontrer de véri„tables éléments nerveux dans le tissu de la tente du cervelet. „Cependant il a trouvé l'explication de ce fait lorsque, plus „tard, il enleva du crâne la moitié droite de l'encéphale; il a „vu alors que le cervelet et la moelle allongée étaient tout à „fait détachés du cerveau, avec lequel ils ne communiquaient

„qu'à l'aide de la tente du cervelet et de la masse cérébrale „confondue avec elle."

Les masses spongieuses dont il est question étaient sans doute arachnoidiennes et non pas durales. Que la prétendue „tente du cervelet" n'était réellement pas la tente du cervelet, c'est-à-dire une formation durale, c'est ce que prouve manifestement le fait que l'on y a trouvé de la substance cérébrale; la seule explication rationnelle que l'on puisse donner de ce fait est que la tente du cervelet était fortement divisée, scindée ou n'existait pas et que le lambeau, qui contenait de la substance cérébrale, était la voûte de l'aqueduc de SYLVIUS anormalement unie aux méninges à l'intérieur du sac. Cette interprétation explique pourquoi le cerveau était complètement séparé de la moelle allongée et du cervelet. C'est aussi ce que nous avons pu conclure de l'examen de la figure; on n'y voit pas, à l'intérieur du sac, des parties occipitales des hémisphères cérébraux.

HOUEL [1]) signale que „quelques fibres groupées linéairement" couraient dans le sac, entre les hémisphères cérébraux. Elles étaient assez résistantes et représentaient, d'après HOUEL, la faux du cerveau. Je pense que l'analogie avec ce que j'ai constaté dans mon cas II et, en outre, la description donnée par HOUEL m'autorisent à dire qu'il s'agissait là de l'arachnoide.

Un fait digne d'être signalé, c'est qu'il a trouvé dans ce qui représentait probablement le troisième ventricule, une grosse veine, aussi large que la jugulaire.

Dans toutes les autres publications que j'ai consultées — et sans avoir fait la bibliographie complète de la question, cependant j'en ai dépouillé une partie très suffisante — je n'ai pu trouver aucune indication concernant les rapports entre le tronc du cerveau et les méninges, pour autant qu'elles n'intervenaient pas dans la constitution de la paroi du sac même. Il est regrettable, mais en même temps bien étonnant, que dans aucun des cas il ne soit fait mention de la présence ou de l'absence des toiles choroidiennes et des plexus choroides. Nous avons vu que HOUEL dit avoir trouvé un gros vaisseau sanguin; il a donc eu l'attention attirée sur les vaisseaux sanguins et cependant il n'a mentionné aucun plexus.

Si incomplètes que soient ces données, elles nous montrent pourtant que les rapports que j'ai constatés entre le tronc du cerveau et l'arachnoide ont été vus par d'autres et je crois qu'il est probable que des recherches complètes et minutieuses auraient fait connaitre un plus grand nombre de dispositions analogues.

Est-il possible de donner une explication pathogénique des

---

1) HOUEL, Memoire sur l'encéphalocèle congénital. Archives générales de Médecine 5e Série. T. XIV. p. 409 et 569.

dispositions que nous avons trouvées, c'est-à-dire d'expliquer le développement de la malformation, en admettant que la cause étiologique — que cette cause réelle soit connue ou inconnue — ait déjà agi? Je ne puis donner cette explication comme certaine; mais cependant je désire faire connaître l'impression que j'ai reçu.

Voici comment se développent le crâne et son contenu: on sait que le cerveau a une origine tout à fait indépendante de celle du crâne; le cerveau apparaît sous la forme d'une vésicule complexe, et le crâne se développe d'avant en arrière et de dehors en dedans autour des vésicules cérébrales. Ces vésicules avec leurs dispositions extrêmement complexes sont indépendantes du crâne, abstraction faite des connexions vasculaires (veines et artères) qui existent entre eux. Le crâne est primitivement membraneux et revêtu à sa surface par l'épiblaste; il est lui-même constitué par une couche de mésoblaste, qui se différencie ensuite en plusieurs couches. C'est aux dépens de cette couche de mésoblaste que se forment l'ébauche du derme cutané, le tissu conjonctif sous-cutané, l'épicrâne, les os, la dure-mère, l'arachnoide et la pie-mère.

Or, que nous indiquent les faits que nous avons observés? La cause étiologique inconnue de l'anomalie de développement exerce-t-elle son action sur le crâne ou sur le cerveau? Lorsque nous constatons que, fussent-elles mêmes fortement modifiées, les diverses parties du cerveau existent toutes, tandis que dans la partie du crâne qui est représentée par le sac, les transformations sont très importantes parce que la différenciation ne s'y est pas effectuée, nous en arrivons à supposer que la cause étiologique doit avoir agi non sur le cerveau mais sur le crâne pendant son développement. C'est aussi l'opinion de MUSCATELLO et de KLEMENTOWSKY. Mais ces auteurs s'expriment à ce sujet d'une façon absolument générale; seul MUSCATELLO insiste plus particulièrement sur la dure-mère.

Je pense que l'on peut aller plus loin et spécialiser davantage. Voici comment je me représente la marche du processus dans mes cas I et II. La différenciation anormale des couches mésoblastiques du crâne n'a pas seulement eu pour conséquence d'empêcher la formation de la couche ostéogène et celle d'une véritable dure-mère, mais elle a aussi modifié profondément la formation de l'arachnoide. Je ne puis malheureusement dire quelle est la cause spéciale du développement anormal de l'arachnoide.

Il est absolument certain que l'arachnoide n'a pas rempli *une* fonction qui lui incombe. Lors du développement du cerveau les vaisseaux du crâne en voie de formation se mettent en relation avec le cerveau et cette connexion devient particulièrement intime lorsque se forment les plexus choroides et les toiles choroidiennes des ventricules latéraux et du troisième ventricule. Au point où le cerveau intermédiaire se trouve en contact avec le crâne membraneux, l'arachnoide, richement vascularisée, prolifère nor-

malement beaucoup et, en proliférant, elle refoule devant soi la paroi de cette vésicule cérébrale, qui en ce moment n'est encore formée que par un épithélium. Cette prolifération de l'arachnoide revêtue par cet épithélium pénètre, en formant la fente de BICHAT, entre le bourrelet du corps calleux et l'ébauche des tubercules quadri-jumeaux, dans le troisième ventricule et delà, par les trous de Monrô, dans les ventricules latéraux. Les plexus veineux ainsi formés et qui restent tapissés par l'épithélium font défaut dans mon cas et je me crois autorisé à supposer que si, dans la bibliographie, il n'est fait aucune mention de ces plexus, c'est, du moins pour un certain nombre de cas, parce qu'ils faisaient réellement défaut. Certes, ils ne manquent pas toujours, attendu que MUSCATELLO notamment les signale dans son cas IV (cas chirurgical). Mais comme il ne les signale que dans un seul cas, cette donnée sporadique peut nous indiquer que si dans d'autres cas ils n'ont pas été signalés, c'est parce qu'ils n'existaient réellement pas. Dans mon cas I, ainsi qu'il ressort de la description que j'en ai donné, il y a réellement eu une tentative avortée de formation des plexus; mais ils n'ont pas pénétré plus loin que l'entrée du troisième ventricule, la fente de BICHAT. La présence de l'épithélium, en cet endroit où l'altération du développement est la plus importante, indique bien que l'ébauche *du cerveau* était normale; aussi pensé-je pouvoir admettre que cette profonde altération, dont les conséquences sont si importantes, est dû exclusivement à la perturbation générale dans le mésoblaste du crâne. C'est au point où s'effectue l'union la plus intime entre l'ébauche du cerveau et celle du crâne que se manifeste aussi l'action la plus intense de cette altération sur le cerveau et je puis admettre que l'union, plus intime qu'elle n'existe normalement, entre le mésoblaste et les parties du cerveau avoisinant la fente de BICHAT, c'est-à-dire le bourrelet du corps calleux et le tronc du cerveau, est une conséquence de la formation avortée des plexus. Cette union trop intime entraîne, plus tard, le développement des malformations du tronc du cerveau, telles que celles qu'il présente dans les cas que j'ai étudiés: sa courbure en arrière, son allongement et son atrophie. Une déviation analogue a été la cause des altérations citées dans le cas 101 de SPRING—VROLIK, où le tronc du cerveau consistait en une masse méconnaissable située sous les hémisphères, et la même cause a agi dans le cas 133 de SPRING—VROLIK, où la voûte de l'aqueduc de SYLVIUS était unie à des masses spongieuses d'origine arachnoidienne, appliquées contre la paroi du sac. Ainsi cette perturbation locale produite dans la différenciation du mésoblaste du crâne a eu deux conséquences: en premier lieu, l'ossification ne s'est pas effectuée en cet endroit et il s'est de la sorte formé un segment du crâne, qui a cédé facilement à la pression intracrânienne; en second lieu, le développement anormal et l'union exagérée de l'arachnoide mésoblastique avec le cerveau inter-

médiaire a pour ainsi dire fixé ce dernier et tiré en arrière le tronc du cerveau ainsi que le bourrelet du corps calleux, lorsque le segment membraneux du crâne a fait hernie.

Je désire insister sur ce fait que tout ce que je viens de dire ne constitue nullement une explication dans le sens propre du mot, mais l'idée que je me suis faite sur l'origine des choses; j'ajouterai que je n'entends nullement appliquer cette conception à tous les cas, mais que je veux même la restreindre provisoirement aux deux cas, dont j'ai fait l'étude anatomique. D'autres recherches démontreront, dans l'avenir, si ces dispositions sont plus fréquentes.

Comme on le voit, je suis entièrement d'accord avec MUSCATELLO et KLEMENTOWSKY, pour admettre que la cause étiologique a exercé son action sur le mésoblaste du crâne; cependant je n'admets pas que c'est seulement la couche génératrice des os et de la dure-mère qui serait principalement atteinte, mais qu'il faut encore attribuer à l'arachnoide un rôle très important.

Je me suis demandé si ces faits expliquent pourquoi l'encéphalocèle se forme de préférence en certains points du crâne. Il est impossible que l'ossification du crâne puisse, comme on l'a souvent admis, jouer un rôle dans la détermination du lieu d'émergence du sac. De même que SPRING a tort de supposer que l'orifice naisse toujours dans un os formé, de même on doit abandonner l'hypothèse, d'après laquelle les lieux où se forment les sutures du crâne présentent une prédisposition à la formation de l'encéphalocèle. Longtemps avant le début de l'ossification, l'encéphalocèle, ou tout au moins l'altération du mésoblaste qui l'occasionne, existe et c'est à d'autres causes qu'il faut attribuer le fait qu'il se forme fréquemment dans le plan médian. Les cas les plus nombreux sont des encéphalocèles occipitaux et l'on pourrait supposer que, si — comme je l'admets pour mes cas I et II — il faut chercher la cause de leur formation dans une union anormale entre des parties mal développées du crâne et le cerveau, les points où normalement cette union est la plus complexe — et ce sont ceux où se forment les plexus — doivent être aussi ceux où se forme de préférence l'encéphalocèle. J'hésite cependant à établir des principes généraux et des hypothèses, en me fondant sur deux cas seulement. Cette question ne sera tranchée que par des recherches très minutieuses, qui devront s'étendre également aux encéphalocèles frontaux.

Le lecteur constatera que seule une étude très minutieuse des faits, tels que ceux que j'ai fait connaître, peut avoir quelque utilité. On a toujours affaire à des tissus très délicats et qui présentent des rapports si inattendus que leur étude n'est pas un travail de quelques heures, mais de plusieurs jours et même de plusieurs semaines. Si je fais cette remarque, c'est uniquement pour insister sur ce fait qu'un examen superficiel est insuffisant et qu'il faut toujours avoir recours au microscope; mais

avant tout je désire insister sur ce point que les cas obtenus à la suite d'opérations chirurgicales ne conviennent que très rarement à une étude sérieuse parce que, après l'opération, les rapports ne peuvent plus se reconstituer, même quand on peut entreprendre une recherche post mortem.

Pour ce qui regarde, enfin, la vraie cause — la cause étiologique — je n'ai trouvé, dans les cas que j'ai étudiés, aucun fait qui me permette d'émettre une hypothèse. Quelques mots suffiront. Ce n'est que dans une cause externe qui agirait sur le foetus qu'on peut chercher une explication étiologique. Une telle explication a été tentée par GEOFFROY ST. HILAIRE, lorsqu'il s'est occupé des soudures amniotiques. La synencéphalie de SPRING derive son droit d'existence de cette explication. On peut trouver dans OTTO les exemples les plus probants; cependant on ne sait pas encore jusqu'à quel point on doit attribuer à cette cause étiologique les encéphalocèles revêtus d'une peau intacte; seule la fig. 10 d'OTTO nous fournit une indication à ce sujet. On ne sait pas non plus si des adhérences amniotiques peuvent disparaître et si le point de soudure peut persister à l'état de cicatrice. S'il en était ainsi, le sommet cicatriciel, qui existe si souvent dans les encéphalocèles, en représenterait peut-être un reste. Mais ceci n'est aussi qu'une pure hypothèse. D'autres causes de même valeur, telles que l'existence d'un amnios trop étroit, ou une courbure anormale de l'embryon (LEBEDEFF), sont à mon avis, très problématiques. Quant au fait mentionné par VON RECKLINGHAUSEN, MUSCATELLO et, plus récemment encore, par ARNOLD [1]), à savoir qu'au voisinage des fissures de la colonne vertébrale peuvent se trouver des tissus hétérotypiques et même atypiques, qui pourraient constituer la cause de la malformation, il ne peut absolument pas s'appliquer aux cas que j'ai étudiés.

Il reste alors les troubles internes du développement, comme l'admettent VON RECKLINGHAUSEN et MUSCATELLO. A mon avis ce n'est guère qu'un aveu de notre ignorance.

CONCLUSIONS.

On ne doit pas séparer les uns des autres les encéphalocèles avec kyste et les encéphalocèles sans kyste.

Les causes étiologiques inconnues, qui occasionnent la formation de l'encéphalocèle, ont leur point d'action dans l'ébauche *du crâne.*

La cause de la formation du sac réside dans l'évagination du segment non ossifié du crâne, produite par la pression intracrânienne, lors de la croissance du cerveau.

---

1) J. ARNOLD, Myelocyste, Transposition von Gewebskeimen und Sympodie. ZIEGLER'S *Beiträge.* Bd. 16, p. 1.

Il y a des encéphalocèles où ne se forment ni toile choroidienne du troisième ventricule, ni plexus choroides des ventricules latéraux.

Dans ces encéphalocèles, le tronc du cerveau se recourbe en arrière, à l'intérieur du sac; la cause de ce processus doit être attribuée à des dispositions anormales de l'arachnoide qui forme les plexus.

La cloison membraneuse interposée entre les parties des hémisphères cérébraux, qui sont logées dans le sac, n'est nullement une faux du cerveau, formée par la dure-mère, mais une pseudo-faux, formée par l'arachnoide.

Le point où se trouve, chez le foetus, le confluent des sinus, est situé beaucoup plus haut que ce n'est le cas chez le nouveau-né. Du troisième au cinquième mois, le confluent des sinus descend vers la protubérance occipitale interne. Pendant cette période, se développe aussi la tente du cervelet.

Les rapports anormaux du cerveau et de ses méninges, lors de la formation de l'encéphalocèle, ne peuvent être établis que par des recherches anatomiques et histologiques minutieuses. Les matériaux provenant d'opérations chirurgicales sont moins favorables pour cette étude.

(Publié dans: Roux's Archiv fur Entwickelungsmechanik.)

EXPLICATION DES SCHÉMAS DE LA PLANCHE XXXI.

FIGURES 1 et 2. (Cas. I).

1. Voûte du crâne.
2. Base du crâne.
3. Canal vertébral.
4. Occipital.
5. Paroi du sac.
6/6. Anneau de l'encéphalocèle.
7. Faux du cerveau.
8. Carotides, nerfs optiques etc.
9. Partie dorsale de la moelle épinière.
10. Partie ventrale de la moelle épinière.
11. Pont de VAROLE.
12. Partie dorsale du tronc du cerveau.
13. Dernière partie du tronc du cerveau.
14. Bourrelet du corps calleux.
15. Masse arachnoidienne, recouverte d'épithélium et unissant le bourrelet du corps calleux avec le tronc du cerveau.
16. Corps en forme de languette.
17. Pseudo-faux.
18. Hémisphères cérébraux.
19. Cervelet.

FIGURE 3. (Cas II).

1. Voûte du crâne.
2. Base du crâne.
3. Canal vertébral.
4/4. Anneau de l'encéphalocèle.
5. Paroi du sac.
6. Moelle épinière.
7. Moelle allongée, sous la forme d'une lame aplatie.
8. Tronc du cerveau (portion ascendante).
9. Tronc du cerveau (portion dirigée en avant).
10. Corps calleux.
11. Bourrelet du corps calleux.
12. Cervelet.
13. Masse arachnoidienne unissant le bourrelet du corps calleux avec le tronc du cerveau.
14. Pseudo-faux.
15. Faux du cerveau.

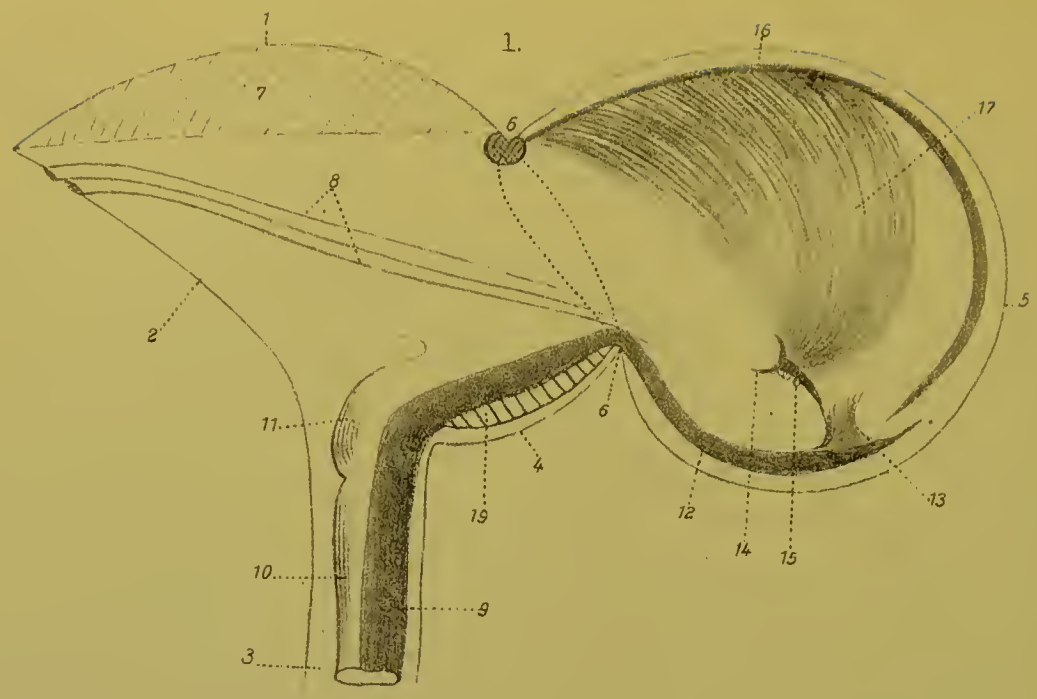
1.
1
7
6
16
17
8
5
2
11
6
4
19
12
13
14
15
10
9
3

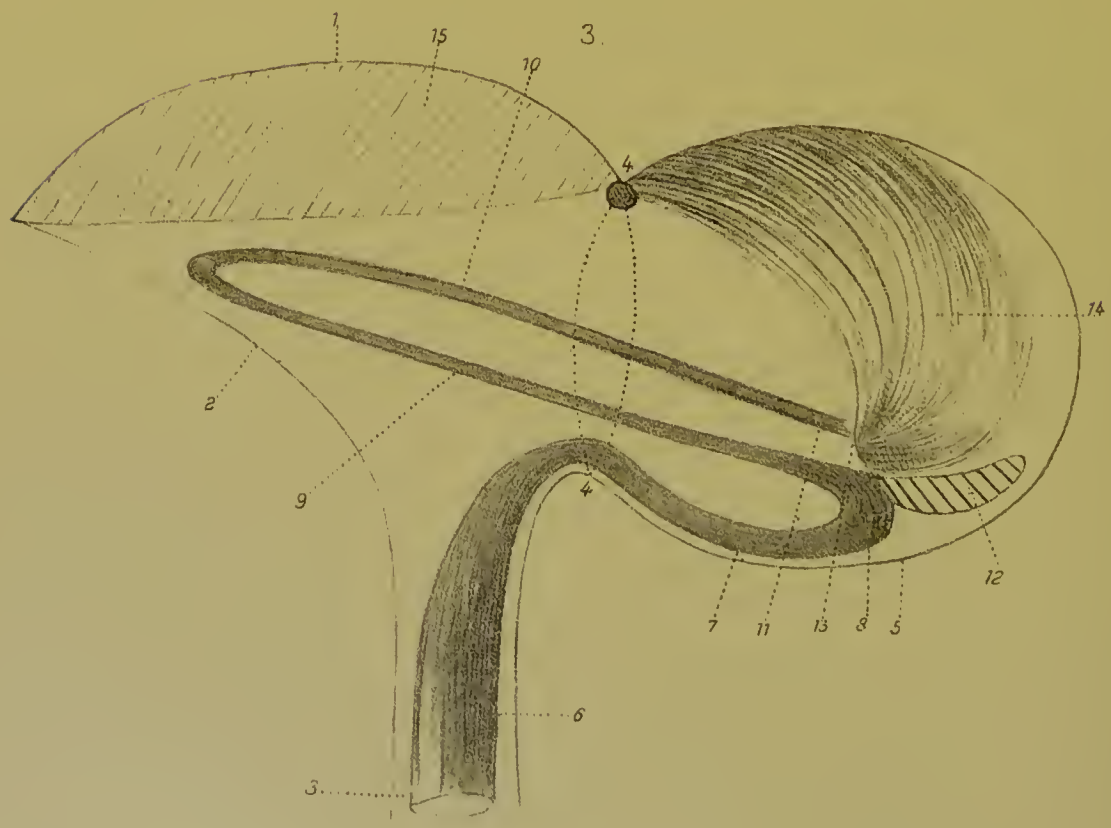
3.
1
15
10
4
14
2
9
4
12
7
11
13
8
5
6
3

2.

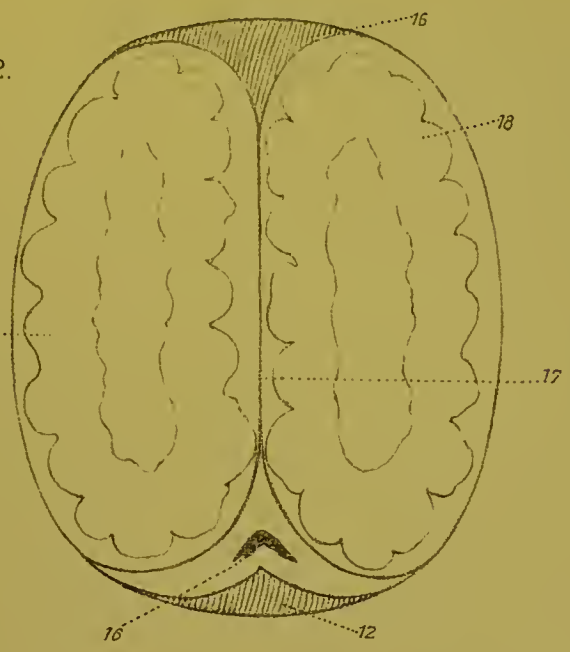

Cas 1.

Cas 2.

Mulder impr. Leide.

XXIX.

LA CIRRHOSE EXPÉRIMENTALE DU FOIE

PAR

LE PROF. SIEGENBEEK VAN HEUKELOM.

(1896).

En ces derniers temps, à l'occasion de la thèse pour le doctorat préparée dans mon laboratoire par le Dr. DE JOSSELIN DE JONG, mon attention fut à diverses reprises attirée sur les nombreuses tentatives que l'on a faites pour provoquer expérimentalement une cirrhose du foie chez des animaux. Mon intention est de décrire ici ces méthodes et les résultats qu'elles ont donnés, ainsi que de tirer, autant que possible, quelques conclusions qui pourraient être appliquées à la pathologie du foie chez l'homme.

Je décrirai d'abord successivement les méthodes et, pour finir, j'examinerai quelle lumière ces expériences ont jetée sur la cirrhose du foie chez l'homme. Cet exposé ne vise nullement à constituer une revue bibliographique. Il est possible que certaines publications m'aient échappé; mais je pense cependant que cela ne peut nuire à mes considérations. J'ai laissé de côté quelques articles peu importants.

Pour chaque méthode j'ai suivi la succession chronologique. Mon but principal était de comparer les méthodes les unes aux autres.

Il y en a de différentes espèces; il en est sur lesquelles je m'arrêterai longuement et d'autres sur lesquelles je serai bref. On a tenté de produire expérimentalement la cirrhose du foie soit:

a) en agissant sur les canaux biliaires:
  1) par la ligature du canal cholédoque;
  2) par la ligature des branches de ramification du canal cholédoque;
  3) par lésions du canal cholédoque;
  4) par injection de certaines substances dans ce canal.

b) en agissant sur la circulation porte:
  5) par occlusion de la veine porte;
  6) par occlusion des ramifications de la veine porte;

7) par embolie des ramifications de cette veine dans le foie;

c) en agissant sur l'artère hépatique:

8) par ligature de l'artère ou de ses branches;

d) par ingestion par la bouche de poisons ou de substances nuisibles à très faibles doses:

9) d'alcool;

10) de phosphore;

11) de préparations arsénicales;

12) de composés du plomb;

13) de divers acides gras inférieurs, de composés organiques et de substances putrides.

e) par injections sous-cutanées répétées:

14) de bactéries mortes et de leurs toxines;

15) de chloroforme;

16) d'alcool;

f) par injection directe de matières nuisibles dans le parenchyme hépatique.

17) de nitrate d'argent, d'acide phénique et d'huile de croton.

g) par irritation aseptique du revêtement péritonéal du foie;

18) en introduisant une feuille d'étain entre le foie et le diaphragme.

Enfin, 19) il faut encore signaler les cirrhoses que l'on a observées chez des animaux et qui se sont formées par suite de la présence de parasites dans cet organe.

Comme on voit, on ne peut méconnaître que notre problème n'ait fait l'objet d'une foule d'expériences. Heureusement je puis dire tout d'abord que je n'insisterai que sur quelques méthodes, de sorte que j'espère ne pas trop fatiguer le lecteur par des comptes-rendus dont la lecture serait quelque peu fastidieuse.

1. Parlons en premier lieu des expériences bien connues qui ont porté sur la ligature du canal cholédoque. En 1866, LEYDEN (1) le premier à ma connaissance, entreprit cette opération; il n'obtint d'autre résultat qu'une dégénérescence cellulaire dans le foie. H. MAYER (2) en 1872, tenta de nouveau l'opération chez des chats, qui survécurent 12 jours au maximum et dont le foie montra un engorgement par stase des canaux biliaires, ainsi qu'une prolifération du tissu conjonctif intra- et extra-lobulaire. L'année suivante, WICKHAM LEGG (3) renouvela l'expérience sur des chats et constata *quelques heures* (!) déjà après la ligature, une cirrhose qui avait le caractère d'une cirrhose progressive. En 1876, CHARCOT et GOMBAULT (4) publièrent leurs célèbres expériences. Ils purent garder en vie des cobayes jusque 23 jours après la ligature du canal cholédoque, sans qu'il se manifestât d'ictère. Les foies avaient augmenté de volume mais n'étaient pas granuleux et présentèrent, à l'examen microscopique, une cirrhose périlobulaire pure, accompagnée d'une forte infiltration; ils constatèrent, en outre, une hyperplasie des conduits

biliaires et des taches de nécrose particulières, que ces auteurs ont désignées sous le nom de „taches claires." Ces taches présentaient une „dégénérescence vitreuse." Les auteurs expliquent tout le processus par la rétention de la bile, conséquence de l'opération, et par son action délétère et irritante.

Mais cette hypothèse séduisante est malheureusement contrariée par ce fait qu'ils obtenaient toujours une péritonite comme conséquence de leur opération; cette péritonite, à la vérité, était dans la plupart des cas localisée, mais elle pouvait aussi cependant devenir générale; il se formait même de petits abcès dans le foie et on a même une fois trouvé d'innombrables „vibrions."

Sans le vouloir, ils avaient déterminé une infection, dont l'origine et l'importance leur échappaient encore à cette époque. Leurs résultats, au point de vue de la néoformation de tissu conjonctif, ont pour ce motif perdu toute valeur; il est en effet impossible de distinguer ce qui doit être attribué à la ligature, de ce qui est une conséquence de l'infection. Au reste leurs expériences en suscitèrent toute une série d'autres, et elles ont aujourd'hui encore une grande valeur au point de vue de l'étude de la cirrhose biliaire et des „taches claires" qu'ils ont les premiers observées.

Un an plus tard CHAMBARD (5) trouvait chez des cobayes qui avaient survécu de 3 à 7 jours à l'opération, des „taches jaune-verdâtre" irrégulières; ces taches devenaient plus volumineuses quand la durée de la maladie était plus longue, et ressemblaient alors aux „taches claires" de CHARCOT. Il y avait aussi à la périphérie des lobules du tissu conjonctif néoformé, qui pénétrait à l'intérieur des lobules et entraînait une néoformation de canaux biliaires. Cette formation de tissu conjonctif fortement infiltré était indépendante des „taches" qui apparaissaient comme des taches nécrotiques.

FOA et SALVIOLI (6), en 1878, constatèrent de nouveau, après la même opération, chez le lapin et le cobaye, des nécroses des cellules hépatiques ainsi qu'une prolifération du tissu conjonctif accompagnée d'un bourgeonnement des conduits biliaires. D'après ces auteurs et contrairement à l'opinion de CHAMBARD, la formation du tissu conjonctif devrait être considérée comme une conséquence de la nécrose des cellules.

C'est LITTEN (7) qui le premier s'éleva contre les conclusions qu'avaient tirées tous ces auteurs, à savoir que la néoformation du tissu conjonctif serait directement ou indirectement la conséquence de la ligature du canal cholédoque. En 1878 déjà, il prétendit que la cause réelle de cette formation ne réside pas dans la ligature, mais bien dans l'inflammation accidentelle de la capsule de GLISSON, provoquée par l'opération; si l'on opère en s'entourant des précautions antiseptiques, on n'observe aucune formation de tissu conjonctif.

Depuis lors, un certain nombre d'auteurs opérèrent aussi antiseptiquement ou aseptiquement que possible. Leurs résultats concordent sur *un* point. A l'exception de LAHOUSSE (8), qui ne l'a observé qu'une seule fois, tous ont constamment trouvé après la ligature, des taches nécrotiques multiples à l'intérieur du foie. Cependant leurs résultats, concordants sur ce fait, étaient très différents en ce qui concerne la néoformation du tissu conjonctif. Alors que BELOUSSOW (9) (1881) a trouvé chez le lapin, le cobaye et le chien, quatre jours à peine après l'opération, une néoformation de tissu conjonctif, comme un tissu de granulation formé secondairement autour des nécroses ainsi qu'à leur intérieur, CANALIS (10) (1886) estime que cette formation existe réellement, mais qu'elle n'atteint pas son maximum au voisinage des nécroses. LAHOUSSE (8) (1887) a vu le tissu conjonctif néoformé apparaître, pour la première fois 6 jours après l'opération chez le lapin et le cobaye; plus tard il observa une „augmentation considérable" accompagnée d'une néoformation de canaux biliaires, sans qu'il s'explique davantage au sujet de leur distribution topographique. PICK (11) (1890) a observé chez le lapin une néoformation de tissu conjonctif qui, au point de vue de sa distribution topographique se montre extrêmement capricieuse, tantôt envahissant les nécroses, tantôt en restant éloignée.

STEINHAUS (12) (1891) qui dans ses opérations observait une asepsie très rigoureuse, n'a pu constater la présence de tissu conjonctif dans le foie des cobayes, qui ne survivaient jamais plus de 10 jours à l'opération.

Enfin, GERHARDT (13) (1892) mentionne qu'il a rarement pu conserver en vie plus de 10 jours les lapins opérés, bien que l'un de ces animaux ait cependant survécu 32 jours. A des stades avancés, il a trouvé autour des grands foyers nécrotiques, du tissu de granulation, mais pas de tissu conjonctif.

Afin de ne pas trop m'étendre sur ce sujet, je m'abstiendrai de signaler les résultats accessoires, très intéressants d'ailleurs, communiqués par les auteurs: l'importance des nécroses; l'apparition de divisions cellulaires et nucléaires dans les cellules hépatiques, et les cellules endothéliales; le mode de disparition des nécroses, et la néoformation des conduits biliaires, tous phénomènes très intéressants en eux-mêmes. Mais je dois me borner au noeud même de la question. Voici l'impression que m'a laissée l'étude de ces publications: 1°) la ligature du canal cholédoque détermine constamment des nécroses dans le foie; 2°) plus complète est l'asepsie observée lors de l'opération, moindres sont les chances que l'on a de trouver une prolifération de tissu conjonctif périlobulaire; 3°) les nécroses se résorbent et sur ces points du tissu conjonctif peut se néoformer.

Cette affection ne peut pas le moins du monde être considérée comme l'analogue de la cirrhose du foie chez l'homme, où l'on constate, au lieu de cette formation locale de tissu d'enkystement

ou de granulation, une distribution topographique uniforme de ce tissu dans le foie.

2. En 1894, NASSE (14) a fait connaitre que la difficulté, qui se présente toujours dans les expériences précédentes, de maintenir en vie les animaux opérés, peut être éludée si, au lieu de lier le canal cholédoque, on lie une branche du canal hépatique. Dans ce cas, les animaux peuvent rester en vie.

Chez les animaux opérés par ligature de la branche droite, il a observé une hypertrophie du lobe gauche du foie, alors que le lobe droit présentait une dilatation des conduits biliaires, une prolifération du tissu conjonctif ainsi qu'une atrophie des cellules hépatiques.

Si je ne me trompe, WICKHAM LEGG (3), avait déjà en 1873, pratiqué cette opération et observé les mêmes transformations.

Le Dr. DE JOSSELIN DE JONG, sur mes conseils, répéta cette expérience au Laboratoire BOERHAAVE.

Les animaux survécurent en général et furent tués respectivement 2, 13, 42 et 46 jours après l'opération; deux des animaux opérés moururent l'un deux jours, l'autre 23 jours après l'opération. Le résultat obtenu par DE JOSSELIN DE JONG diffère absolument de celui indiqué par NASSE. Il a opéré en observant une asepsie rigoureuse, et dans aucun des cas il n'a observé à l'autopsie la moindre trace d'infection. Une fois seulement, il remarqua dans la cicatrice de la peau, une petite quantité de matière caséeuse.

Dans le lobe droit, dont on avait ligaturé les voies biliaires, il constata toujours la présence de foyers nécrotiques absolument identiques à ceux qui apparaissaient lors de la ligature du canal cholédoque; plus tard on trouvait ces foyers entourés d'une véritable capsule de tissu conjonctif, mais il n'existait pas trace d'une formation diffuse de tissu conjonctif.

Ce résultat concorde donc complètement avec la conclusion que j'ai tirée des expériences faites sur la ligature du canal cholédoque.

3. LITTEN (7), en 1878, discutant les expériences de CHARCOT et GOMBAULT, communiqua incidemment une observation qui, si elle était confirmée, acquerrait une grande importance; malheureusement je n'ai trouvé mentionné nulle part un fait analogue. D'après lui, la formation périlobulaire du tissu conjonctif serait due non pas à la rétention de la bile, mais à une inflammation et, il suffirait, pour produire les phénomènes observés par CHARCOT et GOMBAULT, d'enduire simplement d'huile de crotone le canal cholédoque, sans en faire la ligature. Il serait à désirer que ces données fussent confirmées ou infirmées par des expériences faites dans des conditions d'asepsie rigoureuse.

4. On a également cherché à provoquer la cirrhose en injectant des substances nuisibles à l'intérieur du canal cholédoque. Ainsi BOUCHARD (relaté par BOIX), a déterminé à l'aide de naphtol,

„une sclérose des plus manifestes". Il observait toujours en outre, une dégénérescence des cellules hépatiques. Malheureusement BOIX (16) ne dit pas où BOUCHARD a publié les résultats de son observation et je n'ai pu découvrir le compte-rendu de l'expérience. Les injections d'acide lactique et de nitrate urique, pratiquées par CHARRIN, déterminaient une dégénérescence remarquable des cellules hépatiques. Le même auteur (17) en 1893, a produit, par injection de cultures tuées de Bacillus pyocyaneus, une périangiocholite qui donna lieu à la formation d'un „nombre énorme de cellules embryonnaires" dans le tissu intersticiel. Quand l'animal reste longtemps en vie, le tissu conjonctif se substitue aux cellules hépatiques.

Toutes ces expériences ne sont décrites que d'une façon très brève et comme les détails histologiques font défaut, je ne puis, à mon grand regret, les prendre en considération.

5. En 1875, SOLOWIEFF (18) a abordé la question sous une autre face, en s'attaquant à la veine porte. Afin d'obtenir une obstruction lente de ce vaisseau, il lia, chez des animaux, une veine mésentérique ou la veine splénique; ces ligatures eurent pour conséquence l'obstruction de la veine porte par thrombose progressive. Les animaux restèrent en vie plusieurs mois et SOLOWIEFF constata à la suite de cette opération, la présence d'un petit foie compact brun-jaunâtre foncé, craquant sous le couteau. Dans les ramifications de la veine porte, se trouvaient des thrombus. Les cellules hépatiques étaient de petite taille et rétractées; les capillaires étaient accompagnés de tissu conjonctif à fibres épaisses et homogènes. Le tissu intersticiel avait pris un plus grand développement et la prolifération se propageait en partant du tissu périvasculaire. Les parois des artères étaient épaissies. D'après lui, le tissu conjonctif se serait formé ex vacuo à la suite de l'atrophie des cellules hépatiques.

6. Plus tard (1876), COHNHEIM et LITTEN (19), ont tenté de lier des ramifications de la veine porte, mais leurs efforts ont été contrariés par l'infection qui fut toujours la conséquence de cette opération.

7. Par contre, en injectant des gouttelettes de cire dans une veine mésentérique, ils sont parvenus à obstruer par embolie, des ramifications de la veine porte, à l'intérieur du foie. Cette opération cependant n'entraîna aucune modification, ni des cellules hépatiques, ni du tissu conjonctif.

LITTEN (7), en 1878, modifia cette expérience, en injectant du chromate de plomb dans la veine mésentérique; les animaux soumis à cette expérience restèrent en vie pendant plusieurs semaines, sans qu'il se produisît de transformations cirrhotiques. Il constata à la vérité des nécroses cellulaires en foyers, accompagnées de „proliférations" de cellules rondes, mais sans formation de tissu conjonctif.

De cette courte série d'expériences, je crois pouvoir conclure *avec certitude* qu'*elles n'ont pas déterminé de cirrhose* et que très probablement, elles ne peuvent la produire. Il me semble très probable que SOLOWIEFF, le seul qui ait vu apparaître du tissu conjonctif, bien qu'il n'ait pas tenu compte des animaux chez lesquels s'étaient formés des abcès, n'a pas observé, en opérant les autres animaux, une asepsie rigoureuse. Si non, comment expliquer la thrombose progressive qui s'est manifestée avec tant d'intensité? Nous savons en effet que la simple ligature aseptique des veines ne produit pas de thrombose progressive ni à plus forte raison, des altérations aussi étendues que celles relatées par SOLOWIEFF.

8. La ligature de l'artère hépatique semble avoir été pratiquée déjà par MALPIGHI et GLISSON, sans qu'ils ont obtenu des résultats qui puissent nous intéresser. COHNHEIM et LITTEN (19) (1876) ont démontré que les résultats de cette opération sont différents chez le chien et chez le lapin. Chez le chien, les anastomoses sont si nombreuses que la ligature reste sans conséquences; chez le lapin, au contraire, le foie dépérit à la suite de cette opération. L'artère hépatique fonctionne comme vaisseau nourricier de la veine porte; si par une ligature on empêche celle-ci de recevoir du sang, elle dépérit et il en est de même du foie. COHNHEIM et LITTEN, comme nous l'avons dit, n'opéraient pas aseptiquement et c'est sans doute à l'infection que l'on doit attribuer en grande partie la mort de leurs animaux.

Depuis lors, PICK, STOLNIKOW, ARTHAUD et BUTTE, DE DOMINICIS, ZILLESSEN [1]), et d'autres auteurs encore, ont opéré la ligature de l'artère hépatique ou de ses branches, mais pas en vue de l'étude des transformations histologiques. Les résultats qu'ils ont obtenus présentent des divergences telles, qu'il vaut mieux ne pas nous y arrêter longuement. Dans certains cas, l'opération n'avait aucune conséquence; dans d'autres cas, elle déterminait la mort rapide de l'animal. La lecture de ces travaux est sans intérêt pour nous à cause de l'incertitude de l'antisepsie, et de l'emploi que l'on a fait, sans aucune critique, de lapins ou de chiens. Cependant, en 1895, C. JANSON (20) a repris ces expériences en pratiquant, d'une façon absolument aseptique, l'opération chez le lapin et le chien. Chez le chien, l'opération resta sans conséquence; quant aux lapins, ils ont pu rester en vie pendant un temps variant entre 1 et 140 jours.

Les conséquences de l'opération sont très remarquables. On voit d'abord apparaître de nombreuses taches nécrotiques de taille variable qui, si l'on s'en réfère au dessin donné par l'auteur, présentent la plus grande ressemblance avec les taches obtenues par le Dr. DE JOSSELIN DE JONG, à la suite de la ligature des

1) Tous ces auteurs sont cités par JANSON.

ramifications du canal cholédoque. Les petits foyers de nécrose sont entourés d'une prolifération du tissu conjonctif, tandis que les plus grands se ramollissent et se transforment en des kystes entourés par d'épaisses capsules de tissu conjonctif. Plus tard, d'épais cordons de tissu conjonctif se forment dans le foie, donnant ainsi à l'organe, un aspect granuleux et rugueux. Cette cirrhose comme le dit l'auteur, est progressive. Il explique ce fait intéressant en admettant que le tissu conjonctif formé sous l'influence de la nécrose, comprime les petits canaux biliaires, amenant ainsi leur dépérissement, qui a pour conséquence de nouvelles nécroses et la formation de tissu conjonctif secondaire.

Cette remarquable série d'expériences présente la plus grande importance au point de vue de la question qui nous occupe, car il s'agit réellement ici d'un processus de sclérose progressive. Remarquons cependant que le mode de formation des foies cirrhotiques du lapin, obtenus par lui, diffère, comme il le dit lui même, du processus qui doit s'accomplir dans la cirrhose périlobulaire ordinaire chez l'homme, où il ne se forme pas de kystes. Ce qui fait l'intérêt théorique de ces expériences, c'est que JANSON, d'après sa propre interprétation à laquelle je me rallie volontiers, a provoqué une affection semblable à une périangiocholite, telle que CHARCOT l'a admise pour expliquer sa cirrhose intralobulaire hypertrophique, bien que le point de départ de la lésion provoquée par JANSON consiste en une lésion vasculaire. Je reviendrai plus tard sur ce point; pour le moment, je me borne à conclure que *la ligature de l'artère hépatique peut engendrer dans le foie des transformations cirrhotiques secondaires, par atrophie de petits canaux biliaires.*

Nous passerons à présent à une série très importante d'expériences, qui toutes consistent à faire ingérer par la bouche, chez des animaux, certaines substances jouissant de la propriété de déterminer dans le foie certaines transformations. Le principal mérite de cette expérimentation a été de jeter quelque lumière sur certaines observations cliniques et sur un véritable chaos d'hypothèses. Nous étudierons séparément chacune de ces substances.

9. Parmi les causes étiologiques de la cirrhose chez l'homme, admises par les cliniciens, la principale est l'alcool; aussi les expériences entreprises sur des animaux auxquels on a administré de l'alcool méritent-elles toute notre attention. Ce sont surtout les cliniciens français qui parlent avec le plus d'assurance de „cirrhose alcoolique"; ils la subdivisent même. Indépendamment de la forme habituelle GILSON (21) et autres admettent encore une forme speciale, qu'ils désignent sous le nom de „cirrhose alcoolique graisseuse".

La plupart des cliniciens sont convaincus que l'alcool joue un grand rôle dans la formation de l'induration du foie; il est donc

très intéressant de rechercher la nature de l'action que l'alcool peut exercer sur le foie et comment il faut interpréter cette observation clinique. La critique, dans le cas présent, doit avant tout être prudente; n'oublions pas, en effet, que les conditions vitales du foie d'un lapin, diffèrent de celles du foie humain et que l'on peut supposer aussi des différences en ce qui concerne leur structure intime et leur fonction. Il ne faut surtout pas perdre du vue, que l'alcool dont on se sert pour les expériences n'est pas le même que celui que consomme le buveur de petits verres. Enfin, il convient d'établir une différence entre l'action directe de l'alcool sur le foie et les conséquences du fonctionnement anormal de tout l'organisme du buveur, empoisonné par des boissons alcooliques. Le foie granuleux du buveur (gindrinking-liver) n'est pas nécessairement un foie alcoolique; mais il pourrait être le résultat de l'état pathologique du corps ou de certains organes du corps, notamment du tube digestif, rendus malades par l'action de l'alcool.

Dans la bibliographie que j'ai pu consulter, j'ai trouvé renseignés une foule d'auteurs dont les expériences ont démontré que l'alcool n'exerce aucune influence sur le tissu conjonctif; tels sont DAHLSTROM, DUCHEK, LALLEMAND, PERRIN et DUROY, RUGE, MAGNAN, KRENSKY, DUJARDIN—BEAUMETZ, STRASSMANN (tous signalés par BOIX). Parmi toutes ces expériences sur l'intoxication par l'alcool, je n'en ai trouvé au contraire qu'un petit nombre, qui montrent autre chose qu'une simple dégénérescence graisseuse des cellules hépatiques, mais elles nous suffisent.

En 1887, STRAUSS et BLOCQ (22) ont entrepris l'étude de cette question. Ils ont administré à des lapins, à l'aide d'une sonde oesophagienne, de fortes doses d'alcool. Leur expérience fut poursuivie pendant un an. Après un espace de trois mois, le seul phénomène observé, consistait en une infiltration dans la capsule de GLISSON. Seul, de tous les organes, l'estomac montrait des transformations macroscopiques. Après $7^1/_2$ mois, l'état n'était pas modifié; ils ajoutent seulement que la périphérie des lobules hépatiques est entamée par l'infiltration, observation qui reste assez obscure pour moi. Après une année entière, l'opinion finale de ces auteurs, était que „le nombre des fibrilles conjonctives est peut-être plus marqué."

En 1888, ZÉNON PUPIER (23) répéta ces expériences chez le chien et le lapin. Il observa de l'ectasie vasculaire dans le foie et, pour autant que celà ressorte de l'article très incomplet de l'auteur, il n'y avait pas de prolifération du tissu conjonctif.

AFANASSYEW (24), en 1890, administra à des lapins et à des chiens de l'alcool éthylique et, de temps en temps un mélange d'alcool éthylique et d'alcool amylique, de façon à mieux imiter l'alcool consommé par l'homme. Chez les chiens, il n'observa que très peu de transformations; chez le lapin, il put constater une infiltration graisseuse et même de la nécrose par coagulation

avec cellules géantes disposées par groupes. Dans le tissu conjonctif autour des canaux biliaires existait une infiltration cellulaire que l'auteur, sans pourtant signaler une augmentation réelle du tissu conjonctif, considère comme pouvant bien être du tissu conjonctif jeune. Il fait aussi remarquer que l'accumulation de graisse diminue, de même que l'infiltration, quand on cesse d'administrer l'alcool. Aussi ne s'agissait-il pas à mon avis, de tissu conjonctif jeune. L'auteur recommande cependant de choisir de préférence le lapin, quand on désire provoquer la formation d'une cirrhose alcoolique.

Von Kahlden (25) a fait, en 1891, de nouvelles expériences, à l'aide de l'alcool éthylique et de l'alcool méthylique à différentes doses. Il a conservé les animaux en vie jusque pendant un espace de 218 jours, et a constaté, chez le chien, le lapin et la poule, de nombreuses dégénérations des cellules, mais pas d'induration cirrhotique.

Nous pouvons conclure clairement, de cette série d'expériences, que l'*alcool comme tel détermine, il est vrai, de sérieuses modifications dans les cellules du foie, mais ne provoque aucune transformation que l'on puisse ranger dans la même catégorie que la cirrhose chez l'homme.*

Ce ne sont pas cependant là les seuls faits connus concernant l'action de l'alcool chez les animaux. En 1894, Boix (16) dans sa Thèse de Paris, nous a fourni une étude sur l'action exercée par des acides gras mélangés à la nourriture. Nous y reviendrons plus tard, mais pour le moment je me bornerai à noter que l'auteur a pu de cette façon déterminer des altérations scléreuses du foie. Mais il a pu les empêcher de se produire en administrant en même temps de l'alcool aux animaux observés. Ce traitement provoquait, conformément aux observations des autres auteurs, des modifications des cellules hépatiques, mais entravait ou retardait d'autre part, la formation de la sclérose!

Ces résultats remarquables obtenus par l'administration d'alcool, plaident fortement contre la notion d'une cirrhose alcoolique, quoiqu'ils peuvent cependant s'accorder, comme nous le verrons plus loin, avec la notion d'une cirrhose des buveurs.

10. En 1872, Wegner, dans une publication qui fit sensation, signala la formation d'une cirrhose du foie chez le lapin, après avoir administré à l'animal et à diverses reprises de très faibles doses de phosphore. Il faisait prendre le phosphore à l'animal soit sous forme de pilules, soit sous forme de vapeurs. Comme conséquences du premier traitement, il observa des affections de l'estomac, consistant en hyperémie, infarctus hémorrhagiques et ultères superficiels. Après un traitement de quelques mois, la paroi de l'estomac a acquis une épaisseur 2 ou 3 fois plus considérable que celle de l'estomac normal; en même temps elle est indurée et a pris une coloration grise ou d'un brun diffus. Il existe donc une sclérose de la muqueuse. Le foie est tuméfié

et dur; on constate d'abord une prolifération cellulaire dans le tissu interlobulaire et, plus tard, du tissu conjonctif dense autour des lobules, dont les cellules périphériques ont disparu par dégénérescence graisseuse. Après 12 mois, le foie est ou bien lisse et induré, ou bien il est lobé, avec de nombreuses cicatrices profondes; d'autres fois même, on trouve une „klassische Cirrhose der Leber". L'ictère se manifeste toujours. Dans cette dernière forme, dont l'auteur donne une belle figure, se présentent chez l'animal les mêmes altérations secondaires que l'on a observées chez l'homme. Le mode d'expérimentation le plus aisé et le plus sûr consiste à introduire le phosphore en pilules par l'oesophage.

Cette élégante publication fut suivie de beaucoup d'autres qui eurent malheureusement moins de succès que celle de WEGNER. Qu'est-il resté finalement de ses résultats? Ce qu'il y a de plus fâcheux, c'est qu'on ne peut contrôler ses expériences; il ne s'exprime en effet, à leur sujet, qu'en des termes généraux et n'indique ni les doses, ni les intervalles entre lesquels il administrait le phosphore, ni la durée et le nombre de ses expériences. On éprouve en lisant son travail, une certaine défiance qu'il ne mérite peut-être pas.

Si l'on fait abstraction de la communication de AUFRECHT (27), qui n'apporte que peu d'éclaircissement à la question qui nous occupe, ce n'est qu'en 1887 que l'on voit reprises pour la première fois par KRÖNIG (28), des expériences sur l'intoxication chronique par le phosphore, pratiquées chez le chien. Cet auteur conserva les animaux en vie pendant une période de 15 semaines, et ne put constater qu'une légère augmentation du tissu conjonctif; d'après ses propres déclarations, ce phénomène ne peut être mis sur la même ligne que la cirrhose chez l'homme. Quant aux modifications subies par les cellules, elles étaient au contraire si profondes, qu'à ce point de vue non plus, on ne peut établir de comparaison avec les faits observés dans la cirrhose chez l'homme.

Dans le cours de la même année, DINKLER (29) fit aussi des expériences sur le lapin; chez *un* animal, il ne put, après plusieurs mois, constater aucune modification dans le foie; chez d'autres individus, il trouva les cellules hépatiques à l'état atrophique, et observa une légère augmentation du tissu conjonctif à la périphérie des lobules; deux autres animaux ne montrèrent, après quatre semaines, qu'une infiltration dans la capsule de GLISSON. Le phosphore, d'après lui, produit d'abord une prolifération des cellules, puis une nécrose de ces éléments ainsi qu'une formation secondaire de tissu conjonctif.

En 1888, ZIEGLER et OBOLENSKY (30) publièrent des expériences sur l'intoxication chronique par le phosphore. Chez les chiens et les lapins qu'ils traitèrent, le caractère prédominant fut encore la dégénérescence des cellules. Des phénomènes de

prolifération (mitoses), se manifestaient aussi, bien que très peu nombreux, dans les endothéliums des capillaires et le tissu périlobulaire; chez le chien, les mitoses étaient même difficiles à trouver. L'infiltration était si minime qu'il ne pouvait réellement pas être question d'une hépatite, et les auteurs prétendent qu'on ne parvient pas, par le phosphore, à engendrer une hépatite dont l'intensité soit comparable à celle que l'on observe chez l'homme. La cirrhose fait absolument défaut.

ACKERMANN (31), en 1888, a de nouveau fait des expériences sur l'intoxication chronique par le phosphore, chez le lapin. Jamais, à ce qu'il dit, il ne lui est arrivé de déterminer une transformation du foie aussi nettement cirrhotique que celle figurée par WEGNER; cependant il a bien trouvé un peu de tissu conjonctif périlobulaire, de sorte que même sans recherche microscopique, on pouvait constater la cirrhose.

DE JOSSELIN DE JONG (15), a aussi expérimenté à l'aide du phosphore; ses expériences à ce sujet, n'ont cependant pas été nombreuses. Un lapin mourut 8 jours après le début du traitement; l'autre vécut 129 jours et fut tué après ce laps de temps. Chaque fois que se manifestaient des symptômes d'intoxication aiguë, le traitement était suspendu pendant quelques jours. Après les 129 jours, on constata dans le tissu périlobulaire, une légère prolifération cellulaire.

11. L'intoxication à l'aide de minimes quantités de préparations arsénicales, fut expérimentée en 1888 par ZIEGLER et OBOLENSKY (30) sur le chien et le lapin, dans le but d'étudier les transformations du foie. Chez ces deux espèces d'animaux, se produisirent des transformations dans les cellules hépatiques; chez le lapin seulement, se manifesta une prolifération du tissu conjonctif, qui était même très minime et inégale. Les auteurs disent encore expressément que ces transformations ne sont pas cirrhotiques.

DE JOSSELIN DE JONG (15), en 1894, a administré de l'acide arsénieux à 8 lapins, qui vécurent de 23 à 176 jours. Il n'observa dans le foie aucune modification, ni de formation de tissu conjonctif. Deux lapins faisaient pourtant exception, à ce sujet. Le foie de l'un montrait en réalité du tissu conjonctif, mais en même temps des altérations qui devaient être considérées comme d'anciens tubercules; chez l'autre se montrait une légère augmentation du tissu conjonctif interlobulaire, mais en même temps un ulcère de l'estomac.

12. COËN et D'AJUTOLO (32), en 1888, ont publié une étude sur l'influence qu'exerce sur le foie l'intoxication par le plomb. Ce qui se manifesta tout d'abord, ce fût la dégénérescence des cellules hépatiques; en même temps il se produisit une prolifération du tissu conjonctif, conséquence d'une inflammation autour des canaux biliaires, d'une périangiocholite chronique. Il existe donc une „interstitielle Hepatitis in früheren Stadien".

Un fait qui mérite d'être signalé, c'est que l'estomac et l'intestin étaient toujours fortement modifiés à la suite de l'ingestion d'acétate de plomb.

D'autres expérimentateurs, tels que LANCEREAUX, HEUBEL, HACKER (cités par les auteurs précédemment nommés), nient l'action du plomb sur le foie.

Avant de poursuivre cette étude, résumons le résultat de ces expériences (10, 11 et 12), entreprises à l'aide de poisons inorganiques. En premier lieu, on peut affirmer que *toutes ces substances ne peuvent, comme telles, déterminer un processus semblable à la cirrhose chez l'homme.* La communication de WEGNER, ne peut me décider à l'admettre, son article à ce sujet étant trop vague, et n'ayant pas été confirmé.

On ne peut cependant nier, dans ces recherches, l'existence constante de tissu conjonctif néoformé, bien que ce tissu n'existe qu'en minime quantité et que sa distribution topographique empêche, au dire des auteurs eux-mêmes, de considérer le processus comme cirrhotique. Mais il ne faut pas oublier qu'il s'agit ici de l'ingestion, dans le tube digestif, de substances qui exercent une action très nuisible sur cet organe. Comme nous le verrons plus tard, il est probable que ce n'est pas le poison, mais bien l'affection de l'estomac, qui détermine la formation du tissu conjonctif dans le foie. Il est, en effet, remarquable que WEGNER insiste d'une façon si particulière sur les modifications profondes de l'estomac, que DE JOSSELIN DE JONG constate des altérations de nature gastritique chez un lapin où se manifestait une légère prolifération du tissu conjonctif, et que COËN et D'AJUTOLO, eux aussi, insistent sur les mêmes altérations. Je me propose de revenir plus loin sur ce sujet.

13. En 1894, parut l'intéressante Thèse, de E. TH. BOIX (16): „Le foie des dyspeptiques". S'appuyant sur des matériaux cliniques, l'auteur y développe la thèse que dans beaucoup de cas, la cirrhose du foie se trouve sous la dépendance de la résorption, par l'estomac et la paroi intestinale, de substances toxiques qui prennent naissance dans le tube digestif.

Cette auto-intoxication intestinale pourrait occasionner une cirrhose du foie. Il pose nettement en principe que „ne devient pas cirrhotique qui veut". Il n'est pas d'abus de l'alcool, ni d'auto-intoxication, ni de gastrite, qui puisse rendre un individu cirrhotique „s'il n'a reçu de ses parents l'influence secrète qui fait les arthritiques". Il admet donc qu'il doit exister une prédisposition arthritique, l'auto-intoxication trouvant alors un terrain préparé.

Quelles sont donc les substances qui occasionnent l'intoxication du foie? Il laisse de côté les alcaloïdes, pour étudier spécialement et en détails la formation des acides gras inférieurs qui se forment par fermentation anormale dans l'estomac. L'acide acétique, l'acide lactique, l'acide butyrique, l'acide valérianique

et l'acide propionique sont les plus essentiels, à côté d'acides gras plus élevés, aldéhydes et acétones. Ces acides se forment lorsque l'action du tube digestif est insuffisante, lors d'une obstipation intestinale, parfois lors d'une dilatation de l'estomac, qu'il appelle aussi une obstipation.

Ces substances nuisibles solubles, à peine formées dans l'estomac, sont résorbées par la paroi stomachale malade; le foie, qu'elles traversent, se comporte alors vis à vis d'elles comme les phagocytes vis à vis des microbes; les cellules hépatiques les décomposent. Si ces substances sont trop abondantes, le foie lui même en souffrira. Parfois il en résultera une irritation des vaisseaux porte; d'autres fois, les cellules hépatiques elles mêmes seront tuées. L'action de ces substances solubles introduites dans le foie pourra être multiple; si la cellule hépatique est capable de les décomposer, alors le système porte seul souffrira; si la cellule hépatique est relativement insuffisante, elle sera tuée par ces substances ou bien celles-ci ne seront que partiellement décomposées, tandis que le reste passera, soit par les veines hépatiques, soit par les canaux biliaires.

Je laisse à l'auteur la responsabilité de cette discussion assez spécieuse; elle ne doit servir qu'à indiquer la façon dont il se représente les connexions existant entre l'auto-intoxication, la dégénérescence du foie et la cirrhose.

Je ne puis certifier l'exactitude de cette manière d'interpréter la relation entre la dilatation de l'estomac et la cirrhose. Il me semble que l'auteur lui donne une importance exagérée. Pour autant que je puisse me placer au point de vue clinique, on doit, à mon avis, soutenir que le stade initial de la cirrhose montre souvent des troubles gastro-intestinaux, mais que pourtant, à l'inverse, une cirrhose ne se manifeste que très rarement à la suite d'une dilatation de l'estomac ou de phénomènes gastriques. Les observations anatomo-pathologiques sont conformes à cette manière de voir. Combien ne voyons-nous pas de dilatations de l'estomac qui sont dues à un carcinome ou à d'autres causes, sans qu'il existe de cirrhose du foie!

Ce qui nous intéresse le plus pour le moment c'est que ses considérations ont amené Boix à expérimenter sur des animaux. C'est pour ce motif que je me suis arrêté un peu plus longuement sur l'opinion émise par lui, au sujet de la cirrhose chez l'homme.

Il a fait prendre à des lapins, les acides sous-mentionnés, en les mélangeant à leur nourriture. Les acides gras supérieurs, les aldéhydes et acétones, ainsi que le poivre moulu ne produisirent aucun effet digne d'être signalé, et des cultures de Bact. coli comm. ainsi que leur toxine, ou l'extrait de matières fécales fournirent tout aussi peu de résultats positifs. Par contre, les animaux auxquels on avait donné de l'acide butyrique, de l'acide valérianique ou de l'acide acétique, présentèrent une forte sclé-

rose, „un type pour ainsi dire parfait de cirrhose atrophique de LAËNNEC." La durée des expériences fut très variable, de 16 à 387 jours. Bien que les résultats varient un peu, on doit *conclure de la lecture du mémoire, que* BOIX *est réellement parvenu, en se fondant sur ses considérations théoriques, à produire expérimentalement, en mélangeant à la nourriture des acides inférieurs, un processus qui peut être rangé dans une même catégorie avec la cirrhose chez l'homme.*

J'ai déjà dit que ce processus était ralenti lorsqu'on ajoutait de l'alcool à la nourriture.

En se basant sur ces expériences, BOIX distingue deux espèces de substances solubles nuisibles qui, partant du tube digestif, peuvent amener une maladie du foie. L'une empoisonne les cellules et est stéatogène; l'autre agit sur le tissu conjonctif et est sclérogène. L'alcool est un type de la première espèce; l'acide butyrique, un type de la seconde; l'acide acétique appartient à la fois à l'une et à l'autre espèce. Mais BOIX ne dit pas s'il considère le lapin comme un animal „qui a reçu de ses parents l'influence secrète qui fait des arthritiques"!

Le Dr. DE JOSSELIN DE JONG (15) a aussi répété ces expériences, mais le temps dont il a pu disposer était trop court pour qu'il arrivât à constater ce que BOIX a vu. Les animaux auxquels il donna de l'acide butyrique ou de l'acide acétique (64—71 jours), montrèrent nettement une prolifération du tissu conjonctif, à un degré beaucoup moindre cependant que ne l'indique BOIX.

En 1896, KRAWKOW (39) a publié une étude sur la formation de la substance amyloïde par voie expérimentale. Au cours de ses recherches, il a constaté incidemment que des chiens, à la nourriture desquels il avait ajouté, pendant 14 à 35 jours, une infusion de viande de cheval en putréfaction, montrèrent dans leur foie des transformations cirrhotiques très nettes.

A mon avis, on peut voir dans ces expériences une confirmation des expériences de BOIX, bien qu'il ne soit pas établi avec certitude si l'action de ses substances sur le foie est directe ou indirecte.

14. On a aussi tenté de provoquer la formation de tissu conjonctif dans le foie, par injections sous-cutanées de diverses substances. C'est ainsi que SCIAGLIOSI (33) pense avoir vu se former une angiocholite et une infiltration du tissu interlobulaire, chez le lapin et le cobaye, à la suite d'une injection sous-cutanée de toutes sortes de bactéries. KRAWKOW (39) dit aussi que des injections répétées de cultures de Pyocyaneus dans le muscle pectoral du pigeon font, après quelques mois, succomber l'animal à la cirrhose du foie. Il attribua ce fait à la résorption lente des produits des bactéries.

15. MERTENS (34) a publié en 1895, une étude très impor-

tante sur l'injection sous-cutanée du chloroforme. Il a pu déterminer après 6 mois, chez des lapins, de très belles cirrhoses du foie, en injectant chaque jour de très faibles doses d'une solution de paraffine dans le chloroforme. Il observa les phases intermédiaires de la cirrhose en étudiant des animaux tués à diverses époques. La figure, qu'il donne d'un foie observé après une expérience de 6 mois de durée, ressemble à s'y méprendre aux cirrhoses que l'on observe de temps en temps incidemment chez le lapin.

16. Il croit aussi avoir provoqué la formation d'une cirrhose moins complète en faisant respirer chroniquement à l'animal, des vapeurs d'alcool. Cependant, ce qui se manifestait surtout dans ce cas, ce sont les lésions des cellules.

Ce qui constitue l'importance de son mémoire ce sont à la fois les bons détails histologiques qu'il nous fournit, et les résultats qu'il a obtenus. Il s'explique le mode d'action du chloroforme en admettant que cette substane détruit les cellules hépatiques et que la formation du tissu conjonctif est consécutive. Cette interprétation, à mon avis, n'est pas absolument établie par les arguments suivants fournis par l'auteur: on trouve une dégénérescence des cellules à des stades où la prolifération du tissu conjonctif ne se manifeste pas encore; en second lieu, la dégénérescence des cellules est la plus complète au voisinage du tissu conjonctif.

Nous reviendrons plus tard sur ces deux arguments. Je crois devoir faire remarquer que l'on peut parfaitement se demander si c'est le chloroforme qui a agi, ou bien la paraffine. Théoriquement cependant, ce point est absolument indifférent.

De cette étude de MERTENS il résulte à mon avis, avec assez de certitude, qu'*il y a des substances qui, en injections sous-cutanées, font subir au foie des transformations cirrhotiques, quand elles sont employées en doses très minimes et pendant longtemps.*

17. Nous devons encore signaler en quelques mots un certain nombre d'autres expériences. PILLIET (35) a étudié les conséquences de l'injection parenchymateuse du nitrate d'argent et du phénol dans le foie. NEISSEN a étudié de même l'action de l'huile de croton, et DE JOSSELIN DE JONG (15), celle de l'acide phénique. Cette méthode détermine la nécrose des cellules et la formation locale de tissu conjonctif; cette dernière cependant n'est ni générale ni progressive.

18. DE JOSSELIN DE JONG (15) n'a obtenu aucun résultat par l'introduction d'un corps étranger (feuille d'étain) entre le diaphragme et le foie.

Mentionnons encore que l'on peut attribuer à des parasites qui se trouvent dans le foie, la cirrhose observée parfois chez des animaux.

C'est ainsi que CAZIN (36) prétend avoir trouvé dans des foies

cirrhotiques de rats, des helminthes qu'il croit devoir considérer comme des trichosomes; RAILLET (37) a fait aussi la même observation.

ZWAARDEMAKER (38) a constaté chez le chien une très belle cirrhose du foie, dont l'étiologie a pu être attribuée à la présence du *Distomum campanulatum* à l'intérieur des canaux biliaires. De ces canaux partait une prolifération de tissu conjonctif diffuse progressive à travers le foie.

On sait que des psorospermies peuvent déterminer dans le foie une formation locale de tissu conjonctif.

Quelles conclusions pouvons-nous tirer de toutes ces expériences, en ce qui concerne le mode d'origine de la cirrhose du foie et les substances nuisibles qui peuvent la déterminer?

Avant tout, je crois qu'il est démontré qu'une cirrhose ne peut être provoquée par une cause qui n'interviendrait qu'*une seule fois*. Les moyens opératoires, dans le sens propre du mot, sont restés sans résultat. Ni la ligature du canal cholédoque ou de ses branches, ni la ligature de l'artère hépatique, ni la thrombose de la veine porte ou l'embolie de ses ramifications n'ont pu provoquer la formation d'une affection semblable à la cirrhose chez l'homme, pas plus que les injections parenchymateuses ou une irritation unique de la séreuse. Tous ces procédés ont déterminé des nécroses cellulaires, mais rien de plus. BOUCHARD aurait, il est vrai, produit une sclérose à la suite de l'injection de naphtol dans le canal cholédoque, mais je ne puis me faire une opinion sur cette expérience, attendu que je n'ai pu prendre connaissance du travail original et qu'il est possible que l'injection ait été répétée plusieurs fois.

Je n'ai pu m'empêcher d'éprouver cette impression que les auteurs qui, à l'aide de ces méthodes, ont réellement provoqué une cirrhose, ont dû ce résultat non pas au moyen employé, mais plutôt à des circonstances accessoires et peut être souvent à une infection pendant l'opération. Il n'est pas douteux que la formation de tissu conjonctif que l'on a observée est devenue plus minime, au fur et à mesure que l'on comprit mieux l'importance essentielle que l'asepsie présente dans cette opération. Il faut encore, à mon avis, ajouter cette observation que naguère et peut-être aujourd'hui encore, on n'a pas assez tenu compte de ce fait que parfois, chez le lapin, on doit bien se garder de considérer comme une cirrhose provoquée, une cirrhose qui par hasard existait déjà, ce qui à ma connaissance n'est pas rare. On doit, en outre, songer que dans le foie des animaux, il existe beaucoup plus de parasites animaux que dans le foie humain, parasites dont la présence peut occasionner une formation de tissu conjonctif.

Cette différence entre l'homme et les animaux doit être attribuée

à deux circonstances. En premier lieu, l'homme consomme la majeure partie de ses aliments après qu'ils ont été cuits; en second lieu, l'animal se sert de sa langue, comme l'homme le fait d'un essuie-main.

Ce résultat négatif de l'expérience opératoire concorde assez bien avec ce que nous savons maintenant sur la cirrhose occasionnée chez l'homme par rétention de la bile. On trouve là les mêmes nécroses en petits foyers, et l'on est généralement d'accord aujourd'hui pour admettre que les phénomènes inflammatoires, qui apparaissent ensuite et qui se manifestent par une suppuration ou une induration, ne doivent pas être directement attribués à la rétention de la bile. Ils sont dûs à l'introduction de bactéries (Bact. coli communis) ou à ce fait qu'une substance quelconque, en passant à travers le foie, modifie le tissu affaibli par la stase de la bile. Seules les nécroses cellulaires, dont les rapports et le sort ont été décrits avec soin, en 1891, par JANOWSKI (41), dépendent directement de l'obstruction des voies biliaires.

Une seule série d'expériences opératoires fait une exception apparente à cette vue d'ensemble. Ce sont les ligatures de l'artère hépatique et de ses branches, dont JANSON a rendu compte. Cependant, elles rentrent manifestement dans la règle générale, que la cirrhose n'est pas une conséquence directe de la ligature. Ce n'est que longtemps après que l'influence des ligatures s'est exprimée par la formation de nécroses, que se manifeste la formation progressive du tissu conjonctif. L'explication de ce fait doit encore rester à l'état d'hypothèse. L'auteur indique lui même que probablement la nécrose des canaux biliaires plus ou moins volumineux, causée par l'encapsulement des foyers nécrotiques, permet la rétention de la bile et consécutivement la formation de tissu conjonctif; on pourrait appeler ce phénomène, une espèce d'angiocholite progressive ou une périangiocholite. Nous avons pourtant vu déjà qu'une rétention de bile ne provoque probablement pas de formation de tissu conjonctif, mais seulement une nécrose; aussi l'explication de JANSON n'est-elle pas ici tout à fait satisfaisante. Comme, lors de cette cirrhose consécutive, il pense avoir vu que ce qui est primitif c'est la formation du tissu conjonctif, on doit bien supposer qu'il existe ou se forme dans ce foie quelque chose qui irrite le tissu conjonctif. Doit-on chercher peut être cette cause dans une espèce d'induration cyanosique provenant d'une obstruction de la grosse artère nourricière? On bien dans une diminution de la vitalité de la capsule de GLISSON et dans l'action exercée sur le tissu affaibli par des substances amenées par la veine porte? Tout celà reste hypothétique. Mais les expériences de JANSON jettent un jour particulier sur la connexion entre la lésion vasculaire et la rétention biliaire. Il signale que $2^1/_2$ mois après la ligature, on peut voir dans le foie de petites nécroses, qui ne peuvent dépendre que de la rétention de la

bile, et il attribue cette rétention elle-même à la nécrose du canal biliaire, mentionnée ci-dessus. De cette manière il aurait obtenu dans le foie un mélange de transformations vasculaires et angiocholitiques, ce qui pourrait peut-être donner la clef de l'interprétation de certaines cirrhoses de l'homme, dans lesquelles on n'observe, ni obstruction, ni inflammation des gros canaux biliaires et dans lesquelles l'ictère ainsi que les transformations inflammatoires ou sclérotiques des petits canaux biliaires nous font penser à une angiocholite. La cirrhose périangiocholitique de CHARCOT et la cirrhose hypertrophique avec ictère de HANOT pourraient alors, de cette façon, être rangées dans la catégorie des cirrhoses vasculaires.

Les expériences, dans lesquelles on s'est servi d'agents plus ou moins énergiques, que l'on employait à doses plus ou moins fortes, mais souvent répétées, ont fourni de tout autres résultats que l'intervention opératoire, pratiquée une seule fois. Il va de soi que dans ces cas la cause étiologique hypothétique fut administrée par les voies naturelles ou par injections sous-cutanées. Ces expériences fournissent de meilleurs résultats et il est clair qu'elles réalisent à coup sur bien mieux que les autres les circonstances dans lesquelles on doit supposer que la cirrhose nait chez l'homme.

Cependant à première vue déjà, on constate de grandes divergences entre les résultats obtenus.

Certaines substances agissent spécialement sur les cellules hépatiques; d'autres semblent s'attaquer au tissu conjonctif. Le phosphore, l'arsenic, peut-être aussi le plomb, et certainement l'alcool, exercent indubitablement une action toxique sur la cellule hépatique, sans que leur influence sur le tissu conjonctif soit certaine. C'est ce que prouvent, à mon avis, les expériences fréquemment répétées.

D'autres substances, au contraire, et parmi elles les acides gras inférieurs et les doses minimes de chloroforme, (peut-être aussi l'alcool en vapeur, c'est à dire à très faibles doses), semblent, employées dans certaines circonstances, exercer d'une façon évidente leur influence sur le tissu conjonctif.

L'interprétation des actions que j'ai citées en dernier lieu, est loin d'être aussi simple que celle des premières.

La certitude avec laquelle nous devons tenir l'alcool comme un poison de la cellule, est en opposition avec la façon ambiguë dont s'explique l'action de ces substances que BOIX appelle sclérogènes.

Lorsque BOIX, sous l'action de ses acides, et MERTENS, à la suite de ses injections de chloroforme, observent une prolifération du tissu interstitiel, une augmentation de la quantité de tissu conjonctif et une diminution du nombre des cellules hépatiques, alors la pathogenèse de ce processus peut-être certainement interprétée de plusieurs façons.

Ce fait ressort avec évidence des opinions émises par ces deux auteurs. BOIX parle avec conviction d'une „action sclérogène", dans laquelle les cellules hépatiques succombent secondairement à la sclérose, tandis que MERTENS dit parmi ses conclusions: „La cellule hépatique paraît être atteinte en premier lieu." C'est ici que réside la difficulté, non encore résolue jusqu'à présent, et qui pourtant présente une si grande importance théorique au point de vue de la pathogenèse générale. Si l'on voit les cellules hépatiques subir des transformations de toutes sortes: „dégénérescence graisseuse, dégénérescence trouble, dégénérescence vacuolaire, destruction du noyau par chromatylose, atrophie, „alors la dégénérescence peut être primaire, mais elle peut tout aussi bien être provoquée secondairement par la sclérose du tissu conjonctif. Beaucoup d'auteurs parlent d'une compression des cellules hépatiques, produite par rétraction du tissu conjonctif. Laissant de côté la question de savoir si le tissu conjonctif agit réellement par rétraction, nous devons admettre que la formation de tissu conjonctif entre les cellules hépatiques, telle qu'elle existe certainement dans toutes les cirrhoses, doit rendre difficile la nutrition des cellules hépatiques et pourra déterminer leur mort. JANSON avoue n'avoir aucune certitude absolue sur la question de savoir ce qui est primitif dans la substitution du tissu conjonctif au tissu hépatique, mais dans son idée cependant, ce serait la formation du tissu conjonctif. On sait que ACKERMANN incline pour l'opinion contraire et, si l'on voulait réunir toutes les opinions émises par les auteurs, on verrait, à mon avis, que la moitié d'entre eux admettent l'une de ces hypothèses, et l'autre moitié, l'hypothèse contraire.

Si l'on récapitule les faits afin de se faire une opinion, sans idée préconçue, on constate ce qui suit:

1. On connait des substances, telles que l'alcool par exemple, qui amènent sans aucun doute la dégénérescence des cellules hépatiques. Dans ces cas, il serait absurde d'attribuer une néoformation de tissu conjonctif qui n'existe pas au mauvais état des cellules hépatiques.

2. Lors d'embolie des branches de la veine porte, LITTEN a bien constaté de la nécrose cellulaire, mais pas de formation de tissu conjonctif. (Les expériences de SOLOWIEFF n'excluent pas du tout l'infection).

3. De même, nous avons vu que dans presque toutes les expériences opératoires, il apparait bien de la nécrose cellulaire et parfois de l'encapsulement par du tissu conjonctif, mais pas de cirrhose. Lorsque ce cas se présente, les circonstances sont telles qu'on doit admettre un processus plus compliqué.

4. Dans l'atrophie aiguë du foie, où se manifestent, dans une mesure énorme, de la nécrose cellulaire et de la dégénérescence, sans qu'il y ait cependant formation de tissu conjonctif, on pourrait dire que la prolifération du tissu conjonctif est empêchée

par la marche trop rapide de cette affection. Mais en 1895, MARCHAND a décrit un cas de régénération partielle du tissu hépatique après une atrophie aigüe du foie. Il déclare expressément qu'il n'existait pas de tissu conjonctif fibrillaire. Ici cependant s'était produite une nécrose cellulaire très importante.

5. Dans le foie cardiaque, lors de maladies du coeur ou des poumons, on observe souvent la disparition de plus de la moitié des cellules hépatiques, sans qu'il y ait ormation de tissu conjonctif; la soi-disant „cirrhose cardiaque" est rare; le foie cardiaque s'observe, au contraire, très fréquemment.

6. Très souvent on voit sur le cadavre des foies fortement dégénérés, dont l'origine ne peut être de nature très aigüe et qui pourtant ne montrent aucune trace de tissu conjonctif néoformé.

7. L'helminthiase du foie a généralement son siège dans les canaux biliaires, et détermine une formation de tissu conjonctif sans affection préalable des cellules hépatiques.

8. Dans certains cas de périhépatite fibreuse progressive (par exemple causé par un empyème chronique ou par une pyonéphrose), on observe une prolifération de tissu conjonctif, qui pénètre à l'intérieur du foie et n'est simplement que la continuation de la prolifération fibreuse, qui s'est effectuée en dehors du foie.

Dans ce cas, on constate des transformations locales du foie, que l'on ne peut distinguer d'une cirrhose classique; or, il ne viendra à l'idée de personne que la nécrose des cellules hépatiques soit ici la modification primaire.

9. Dans la cirrhose périlobulaire chez l'homme on se sent, malgré l'impossibilité d'en fournir la preuve rigoureuse, satisfait par l'explication qui consiste à placer, dans le tissu conjonctif avoisinant, le point de départ de la cause qui amène la mort des cellules à la périphérie du lobule, qu'il s'agisse d'une compression ou d'une sclérose capillaire. D'autre part après réflexion, on ne parvient guère à s'expliquer pourquoi la formation du tissu conjonctif reste purement périphérique, si l'on considère comme primaire une lésion des cellules. Sauf dans des circonstances spéciales (stase), il n'apparaît jamais de dégénérescence cellulaire purement locale dans le lobule; mais toujours au contraire, elle est générale ou irrégulière. Ce fait ressort clairement de l'étude des dégénérescences les plus communes du foie, résultant d'intoxications. La lésion intéresse toutes les cellules et pas seulement celles de la périphérie du lobule. Pourquoi donc le tissu conjonctif ne se forme-t-il qu'à la périphérie? On a avec raison objecté contre la théorie d'ACKERMANN, d'après laquelle la prolifération du tissu conjonctif dans la cirrhose serait un processus de démarcation, qu'un tel processus serait pourtant bien surprenant étant donné qu'il entoure toutes les cellules du lobule, aussi bien celles qui sont saines, que celles qui sont malades. Et lorsque MERTENS, pour appuyer sa manière de voir, d'après laquelle la dégénérescence cellulaire serait le processus primaire

dit (p. 188): „c'est toujours au voisinage des trainées conjonctives „néoformées que nous avons vu les cellules en destruction; rare-„ment à l'intérieur des lobules," ce fait à mon avis, démontre bien plutôt que la dégénérescence cellulaire dépend de la sclérose, qu'il n'explique pourquoi un poison n'atteint que les cellules périphériques du lobule.

10. En opposition avec ces faits et considérations, qui tous plaident dans le même sens, se place cependant l'encapsulement, qui se produit réellement, d'un foyer nécrotique par du tissu conjonctif, comme c'est le cas lors de la ligature de l'artère hépatique et du canal cholédoque. Ici, la néoformation de tissu conjonctif est certainement secondaire, et la nécrose cellulaire primitive; personne cependant ne pensera que cela ait rien de commun avec le processus cirrhotique. Ici la néoformation est locale et n'est pas progressive; pour qu'elle le devienne, il faut qu'il intervienne autre chose, quoi que ce soit d'ailleurs.

Si nous résumons tout ce que nous venons de dire, il est évident, à mon avis, que des dégénérescences cellulaires et des nécroses dans le foie ne provoquent pas par elles mêmes une néoformation de tissu conjonctif qui mérite le nom de cirrhotique. De ce faits même, on peut déduire, à mon avis, qu'il faut certainement, du moins dans l'état actuel de nos connaissances, considérer la sclérose comme primaire.

Je veut cependant constater que je ne considère nullement comme secondaires par rapport à la néoformation du tissu conjonctif, toutes les dégénérescences cellulaires, qui apparaissent dans les cirrhoses expérimentales de Boix et Mertens et que l'on peut parfois observer avec une netteté extraordinaire dans des cirrhoses chez l'homme.

Indépendamment de l'irritation du tissu conjonctif une nécrose cellulaire peut se produire sous l'influence d'une substance nuisible: c'est à mon avis un grand mérite qui revient à l'école de Hanot et en particulier à Boix, que d'avoir attiré vivement l'attention sur ce fait. Outre qu'il y a beaucoup de cirrhoses chez l'homme dans lesquelles on ne peut trouver que peu ou point de dégénérescence cellulaire, on rencontre parfois des cas, où l'on voit une dégénérescence graisseuse générale ou une pigmentation extrêmement marquée ou encore une nécrose cellulaire étendue. C'est je pense, Hanot qui, le premier, a exprimé la pensée que dans le cas où le malade atteint de cirrhose succombe à son affection du foie, il ne succombe pour celà pas toujours à la cirrhose. Il distingue dans le cours de la cirrhose trois stades; le premier est caractérisé par des troubles intestinaux accompagnés d'une légère affection du foie; dans le second, la cirrhose se manifeste avec toutes ses conséquences, et dans le troisième, le patient succombe sous l'influence d'une nocuité qui atteint le foie cirrhotique. Il est certain qu'un foie cirrhotique peut être atteint d'une affection de son parenchyme aussi facilement et

même plus facilement que le foie sain, et l'expression de ce dernier processus se trouve dans la dégénécresence.

Le résultat final de nos considérations sur la pathogenèse de la cirrhose du foie, éclairée par les expériences, pourra donc s'exprimer comme suit: *les altérations cirrhotiques du foie sont indépendantes des dégénérescences parenchymateuses de l'organe et ces dernières apparaissent en partie comme resultats de la cirrhose, tandis que souvent elles en sont indépendantes.*

Enfin une dernière question s'impose encore: les expériences nous donnent-elles un renseignement quelconque sur la nature des substances nuisibles qui agissent comme cause étiologique, et la réponse à cette question concorde-t-elle avec les observations cliniques?

Il est évident qu'il en est ainsi.

Nous ne devons pas chercher ces substances parmi les poisons qui agissent sur les cellules, tels que le phosphore et l'alcool, qui donnent de la dégénérescence cellulaire et de la nécrose, mais pas de cirrhose, même si on les emploie chroniquement. Mais il y a des substances dont l'action est différente. Parmi ces substances, nous connaissons maintenant le chloroforme (paraffine?), employé en injections sous-cutanées (c'est-à-dire introduit en très minime quantité dans les voies sanguines); en outre, des Bactéries ou leurs produits, dans le cas seulement où on les emploie plusieurs fois de suite; puis, des substances en putréfaction, lorsqu'elles sont introduites dans le canal intestinal et enfin, des substances organiques qui naissent sous l'influence d'une fermentation anormale dans l'estomac et l'intestin. Ces phénomènes de fermentation sont causés par des organismes inférieurs qui agissent sur le tube digestif, soit parce qu'ils constituent des espèces anormales, soit que des espèces normales s'y trouvent dans des conditions ou des quantités anormales. C'est dans le fonctionnement anormal du tube digestif qu'il faut rechercher les causes étiologiques de la cirrhose. On reste comme cela dans des termes généraux, mais d'autres recherches augmenteront sans doute la série et la modifieront ou la préciseront peut-être; beaucoup de faits semblent indiquer que c'est la direction dans laquelle ont été poursuivies les recherches de BOIX, qui est la plus rationnelle pour arriver à la connaissance de l'étiologie de la cirrhose chez l'homme.

On conviendra probablement qu'après ce que nous venons de dire nous devons rechercher les causes, parmi les substances qui agissent à faible dose mais d'une façon continue. La clinique nous apprend aussi que des troubles gastro-intestinaux exercent sur le foie une influence très considérable et l'école de HANOT a démontré que l'apparition d'une cirrhose du foie à la suite d'affections gastro-intestinales n'est pas une pure hypothèse.

Je suis maintenant convaincu que ce que je soutenais en 1888 et 1889 (40) à propos de l'atrophie aigüe du foie, c'est-à-dire que

cette affection trouve son origine dans une gastro-entérite mycosique, s'applique aussi à l'atrophie chronique du foie, c'est-à-dire à la cirrhose, en ce sens que, tandis que dans l'atrophie aigüe le foie est détruit dans son parenchyme à la suite d'une résorption, par la veine porte, de toxines de Bactéries nichant dans la paroi de l'estomac, la cirrhose dépend de la résorption de substances qui naissent dans le canal gastro-intestinal par l'action de bactéries et qui causent une sclérose du tissu conjonctif.

Il n'y a pas que les expériences de BOIX et les observations cliniques, qui parlent en faveur de cette manière de voir; mais si l'on examine la série des expériences que j'ai discutées ici, on trouve une foule d'indications à ce sujet. La cirrhose de l'estomac, trouvée par WEGNER, la coexistence, dans le lapin auquel DE JOSSELIN DE JONG avait administré de l'arsenic, de transformations cirrhotiques du foie et d'altérations de l'estomac, les observations faites sur l'intoxication par le plomb, conduisent toutes à la même conclusion. Une étude munitieuse fournira sans doute d'autres données encore, dans le même sens. Le mode d'action de ces substances mérite cependant encore des recherches plus minutieuses. Les résultats des expériences faites par BOIX et KRAWKOW sont trop spécieux pour pouvoir être appliqués sans réserve à l'homme. Je dois répéter ici ce que j'ai dit déjà, que la pathologie de l'homme n'admet la *connexion entre la cirrhose du foi et les troubles gastro-intestinaux que dans les cas où il y a cirrhose;* la grande fréquence d'affections du tube digestif opposée à la rareté de la cirrhose, n'autorise pas à expliquer son origine comme une conséquence *nécessaire* de la résorption de produits de fermentation anormaux. Certes, les choses sont beaucoup plus complexes. Ces considérations peuvent aussi s'appliquer aux observations cliniques qui ont été faites sur le foie des buveurs. Ce n'est certainement pas l'alcool qui rend le foie cirrhotique; mais l'usage continu des spiritueux, de mélanges d'alcool avec des éthers inférieurs, pourrait provoquer chez le buveur la gastrite chronique bien connue. Dans l'estomac altéré peuvent apparaître des fermentations anormales, et peuvent se former des produits de fermentation anormaux, des acides gras inférieurs etc; il est possible que la résorption de ces substances puisse engendrer la cirrhose chez des individus prédisposés à cette affection. Mais ces individus ne peuvent être nombreux, si l'on compare la rareté de la cirrhose avec les quantités de boissons alcooliques que l'on consomme. „Ne devient pas cirrhotique qui veut!"

Quant à savoir si cette connexion existe réellement, si la gastrite chronique apparaît en vérité aussi fréquemment chez les buveurs, s'il est vrai que ces états, non compliqués par une dilatation de l'estomac, peuvent donner lieu à des fermentations anormales et si en réalité, les choses ne sont pas beaucoup plus complexes, ce sont là des questions dont je laisse volontiers la solutions aux cliniciens.

La pathologie expérimentale a montré la voie: personne ne peut mettre en doute qu'elle a beaucoup fait pour l'explication de ces problèmes. Elle a, en un mot, jeté une vive lumière sur ces questions; c'est à la pathologie humaine à en profiter.

Il ne faut pas croire pourtant que, le problème expérimental soit définitivement résolu. Si nous laissons même de côté la discussion sur la prédisposition inconnue, il reste cependant encore un grand nombre de questions dont nous ne nous sommes pas occupés. Que se passe-t-il lors de l'infection, qui altérait autrefois les résultats des expériences? Peut elle réellement déterminer une cirrhose? Quelle est l'importance du fait signalé par LITTEN relativement à l'action de l'huile de croton sur le canal cholédoque? Comment agit la cause étiologique dans la pathogenèse de la cirrhose parasitaire de ZWAARDEMAKER? La cirrhose que JANSON a provoquée, l'auteur nous en a-t-il donné la véritable explication? Ces questions et beaucoup d'autres ne sont pas encore mûres pour la discussion.

De même, j'ai laissé de côté toutes les questions purement histologiques. Mon but unique était de poser clairement, pour autant que je le pouvais, les grandes questions de la pathogenèse, d'y répondre aussi bien que possible et de rendre la discussion aussi profitable que possible à la pathologie de l'homme; c'est à cela que je dois me borner.

(Publié dans: Ziegler's Beiträge zur Path. Anat. Bd. 20. 1896 *et dans: Geneeskundige bladen uit kliniek en laboratorium 3ieme serie 1896.)*

INDEX BIBLIOGRAPHIQUE.

1. Leyden, Beiträge zur Pathologie des Ikterus, 1866.
2. H. Mayer, Ueber Veränderungen des Leberparenchyms bei dauerndem Verschluss des Ductus choledochus Medicinische Jahrbücher, Wien 1872.
3. Wickham Legg, On the changes in the liver, which follow ligature of the bile conducts. St. Bartholomew's Hospital Records, 1873.
4. Charcot et Gombault, Note sur les altérations du foie consécutives à la ligature du canal cholédoque. Archives de physiol. norm. et path., 1875.
5. E. Chambard, Contribution à l'étude des lésions histologiques du foie consécutives à la ligature du canal cholédoque; altérations des cellules hépatiques. Archives de physiol. norm. et pathol., 1877.
6. Foà et Salvioli, Richerche anatomiche e sperimentale sulla patologia del fegato. Archivio per le scienze mediche. Vol. II, 1878.
7. Litten, Klinische Beobachtungen. Ueber die biliäre Form der Lebercirrhose und den diagnostischen Werth des Ikterus. Charité-Annalen 1878.
8. Dr. E. Lahousse, Recherches expérimentales sur l'influence excercée sur la structure du foie par la ligature du canal cholédoque. Archives de biologie, Vol. VII, 1887.
9. Beloussow, Ueber die Folgen der Unterbindung des Ductus choledochus. Archiv für Pharmacodyn. und experim. Path., Bd. 14, 1881.
10. Canalis, Internationale Monatschrift für Anatomie und Histologie, Bd. III, 1886 (analysé par Gerhardt).
11. Dr. E. Pick, Zur Kenntniss der Leberveränderungen nach Unterbindung des Ductus choledochus. Archiv. für Heilkunde, Bd. XI, 1890.
12. Julius Steinhaus, Ueber die Folgen des dauernden Verschlusses des Ductus choledochus. Arch. für Pharm und experim. Path., Bd. 28, 1891.
13. D. Gerhardt, Ueber Leberveränderungen nach Gallengangsunterbindung. Archiv für Pharm. und experim. Path., Bd. 30, 1892.
14. Nasse, Conséquences anatomo-pathologiques de la ligature des voies biliaires chez les animaux. Semaine Médicale, 1894, p. 202.
15. Dr. de Josselin de Jong, Cirrhosis hepatis. Thèse de Leide 1894. — La cirrhose du foie, publié dans le présent recueil t. II. p. 54.
16. E. Th. Boix, Le foie des dyspeptiques. Thèse de Paris 1894.
17. Charrin, Société de biologie. Séance du 13 mai 1893. Semaine médicale, 1893, p. 297.
18. A. Solowieff, Veränderungen in der Leber unter dem Einflusse künstlicher Verstopfung der Pfortader. Virch. Archiv., Bd. 62, 1875.
19. Cohnheim u. Litten, Ueber Circulationsstörungen in der Leber. Virch. Arch., Bd. 67, 1876.
20. C. Janson, Ueber Leberveränderungen nach Unterbindung der Arteria hepatica. Zieglers's Beiträge, Bd. 17, 1895.
21. Gilson, De la cirrhose alcoolique graisseuse. Paris 1884.
22. J. Strauss et P. Blocq, Étude expérimentale sur la cirrhose alcoolique du foie. Archives de phys., norm. et path., 1887.
23. Zenon Pupier, Action des boissons spiritueuses sur le foie. Archives de phys., norm. et path., 1888.
24. W. A. Afanassyew, Zur Pathologie des acuten und chronischen Alcoholismus. Ziegler's Beiträge, Bd. 8, 1890.

25. C. von Kahlden, Ueber die Wirkung des Alcohols auf Leber und Nieren. Ziegler's Beiträge, Bd. 9, 1891.
26. G. Wegner, Der Einfluss des Phosphors auf den Organismus. Virch. Arch., Bd. 55, 1872.
27. Dr. E. Aufrecht, Die diffuse Leberentzündung nach Phosphorvergiftung. Deutsches Archiv für klinische Medicin, Bd. 23, 1879.
28. Dr. G. Krönig, Die Genese des chronischen interstitiellen Phosphorhepatitis. Virch. Arch., Bd. 110, 1887.
29. Dinkler, Ueber Bindegewebs- und Gallengangsneubildung in der Leber. Inaug.-Dissert. Halle 1887. (Analysé par Ackermann et Ziegler—Obolonsky).
30. Ziegler u. Obolonsky, Experimentelle Untersuchungen über die Wirkung des Arseniks und des Phosphors auf die Leber und die Nieren. Ziegler's Beiträge, Bd. 2, 1888.
31. Ackermann, Die Histogenese und Histologie der Lebercirrhose. Virch. Arch., Bd. 115, 1889.
32. Coën u. d'Ajutolo, Sulla alterazione istologiche dei reni, dei muscoli dello stomacco, degl' intestini del fegato nell' avvelenamento cronico di piombo. Ziegler's Beiträge, Bd. 3, 1888.
33. G. Scagliosi, Ueber die alcoholische Hepatitis. XI. Internationaler med. Congress (analysé dans Centralblatt für path. Anat. und allg. Pathol., 1894).
34. H. Mertens, Lésions anatomiques du foie du lapin au cours de l'intoxication chronique par le chloroforme et par l'alcool. Travaux du laboratoire de thérapeutique à Gand. Archives de Pharmacodynamie 1895.
35. H. Pilliet, Société de biologie. Séance du 13 mars 1893. Semaine médicale, 1893, p. 247.
36. Cazin, Société d'anatomie. Séance du 4 déc. 1893 (analysé dans le Centralblatt für pathol. Anat. und allg. Pathol., 1892).
37. Raillet, idem.
38. H. Zwaardemaker, Cirrhosis parasitaria. Virch. Arch., Bd. 120, 1890.
39. N. P. Krawkow, De la dégénérescence amyloïde et les altérations cirrhotiques provoquées expérimentalement chez les animaux. Archives de médecine expérim. et d'anatomie pathol., 1896, p. 244.
40. Siegenbeek van Heukelom, Een geval van acute leveratrophie. Nederl. Tydschrift voor Geneeskunde, 1888. Een nieuw geval van acute leveratrophie. Ibidem 1889. Caractères et étiologie de l'atrophie aiguë du foie, publié dans le présent recueil t. I. p. 67. — Un nouveau cas d'atrophie aiguë du foie. Idem t. I. p. 78.
41. W. Janowski, Beitrag zur pathologischen Anatomie der biliären Lebercirrhose. Ziegler's Beiträge, Bd. 11, 1892.

XXX.

LA CAPSULE DE BOWMAN DANS LES INFLAMMATIONS CHRONIQUES DES REINS

(Pl. XXXII).

PAR

J. L. GOEMANS.

(1897).

INTRODUCTION.

Les reins occupent une première place parmi les organes qui ont souvent fait l'objet de recherches. Aussi peut-on s'étonner que l'attention ait été si peu attirée sur les changements que subissent les capsules de BOWMAN dans les processus pathologiques qui s'accomplissent dans les reins. Ce fait est d'autant plus surprenant que le glomérule lui-même a si souvent été étudié dans ses différentes altérations; les modifications que présente en même temps la capsule ont à peine été signalées et lorsque l'on a constaté d'importants changements dans sa forme, on ne les a décrits qu'incomplètement et d'une façon inexacte. En procédant à une étude histo-pathologique, on constate cependant que la capsule présente une grande diversité de forme et, dans les pages qui vont suivre, je me propose:

1°) de donner une description détaillée des processus pathologiques qui s'accomplissent dans la capsule;

2°) d'examiner s'il existe quelque connexion entre ces processus et les modifications du glomérule;

3°) de rechercher si des altérations déterminées de la capsule se trouvent liées à des processus pathologiques déterminés du rein;

4°) enfin, si des modifications existantes on peut tirer quelque conclusion relativement aux fonctions du rein pathologique.

BIBLIOGRAPHIE.

Lorsque l'on examine la bibliographie relative à l'anatomie pathologique des reins, on constate combien les modifications de la capsule de BOWMAN y sont mal étudiées. S'il est vrai qu'elles ont été discutées en passant, cependant je n'ai pu trouver de descriptions détaillées, qui pussent m'être de quelque utilité pour la préparation de cette thèse. On s'explique difficilement que, tandis que beaucoup d'observateurs se sont occupés à décrire minutieusement les altérations du glomérule, ils n'aient pas accordé la moindre attention aux épaississements de la capsule, qui dans beaucoup de cas sont en connexion étroite avec elles. Les figures mêmes que l'on trouve dans différents traités et manuels prouvent le peu de soin que l'on a mis à s'occuper des modifications de la capsule. Le plus souvent elles font l'effet d'être schématisées plutôt que d'être dessinées d'après des préparations réelles. En résumé, les données que j'ai pu trouver dans la bibliographie sont très peu nombreuses et c'est pourquoi je ne les réunirai pas dans un chapitre spécial, mais je les intercalerai dans le texte en m'occupant des diverses affections spéciales. Je commencerai par donner la description microscopique des modifications de la capsule, telles que j'ai pu les observer.

RECHERCHES MICROSCOPIQUES.

Dans ce but j'ai choisi environ trente reins dans le matériel du Laboratoire BOERHAAVE; j'en ai excisé de petits morceaux, qui ont été inclus dans la celloidine, coupés et colorés. La plupart de ces pièces étaient fixées par l'alcool; quelques-unes, celles recueillies dans ces derniers temps, avaient été traitées par la formaline. Comme mode de coloration, j'ai fait usage de la double coloration ordinaire par l'hématoxyline et l'éosine; j'ai employé, en outre, la méthode de VAN GIESON, dans laquelle on se sert de l'hématoxyline pour colorer les noyaux et d'une solution aqueuse de fuchsine acide dans l'acide picrique, pour colorer la substance

intercellulaire. L'avantage que présente cette dernière méthode, c'est qu'elle donne des nuances différentes aux diverses substances intercellulaires; elle est partout recommandée pour mettre en évidence le tissu conjonctif. Je dois dire cependant que dans mes préparations je n'ai pas pu m'en convaincre. Indépendamment de ces deux méthodes, je me suis encore servi de la coloration de WEIGERT.

Avant de passer à la description des capsules pathologiques, je désire indiquer brièvement quelles sont les dispositions normales. Dans le rein sain, les dispositions histologiques de la capsule de BOWMAN sont très simples. La capsule consiste en une très mince membrane, tapissée à sa face interne par une seule assise de cellules épithéliales aplatiés. Ces cellules sont irrégulières, polyédriques et possèdent un grand noyau. RENAUT et HORTOLÈS ont décrit certaines particularités de ces cellules. Ils ont observé que souvent les noyaux de deux ou trois cellules contiguës sont très rapprochés les uns des autres et sont situés au voisinage immédiat des limites de ces cellules. Ces limites, on peut les faire aisément apparaître par l'imprégnation à l'aide du nitrate d'argent.

DRASCH (*Wiener Sitzungsberichte*, 1876) compare la disposition des cellules épithéliales de la capsule à celle des cellules des alvéoles pulmonaires, où elles se trouvent aussi disposées par petits groupes. Ces deux observations expliquent suffisamment le fait que l'on trouve les noyaux de l'épithélium de la capsule disséminés très irrégulièrement à la face interne de la capsule. Le nombre des noyaux, que nous voyons sur les coupes microscopiques, est restreint. Cette couche épithéliale se réfléchit au niveau du hile pour aller tapisser le glomérule. Entre ces deux couches épithéliales se trouve un espace en forme de fente, qui est la cavité de la capsule. La membrane basale de la capsule ne montre aucune structure apparente et se trouve en relation organique avec le stroma du rein.

Après cette courte description de l'histologie normale de la capsule, je puis passer à celle de son histologie pathologique.

La diversité des formes, sous lesquelles elle se présente, permet immédiatement d'établir uue division en quelques groupes. Cependant on verra plus loin que cette division n'a de valeur que pour la facilité de l'exposé, attendu que, si à première vue les altérations semblent très différentes, cependant, quand on y regarde de plus près, elles peuvent, et cela sans exception pour ainsi dire, se ramener à un seul et même processus. Cependant je crois qu'il est préférable d'admettre provisoirement les groupes principaux suivants, pour acquérir facilement une vue générale sur la marche des processus. Ces trois groupes sont:

1°) l'épaississement fibrillaire;
2°) l'épaississement cellulaire;
3°) l'épaississement hyalin.

Je traiterai successivement ces trois groupes dans l'ordre que je viens d'indiquer. Plus tard on verra que cette division ne peut être maintenue et que nous pouvons en établir une tout autre, basée sur l'observation des faits et qui peut être mise en relation plus étroite avec la nature du processus morbide du rein ainsi qu'avec les changements de forme des différents éléments, qui en sont la conséquence.

EPAISSISSEMENT FIBRILLAIRE.

Ainsi que son nom l'indique, cet épaississement de la capsule repose sur une prolifération du tissu conjonctif fibrillaire. Pour autant que j'aie pu l'observer dans mon matériel, on ne le rencontre que dans les formes sub-chroniques et chroniques d'inflammation du rein, là où le tissu interstitiel est déjà devenu plus abondant et a pris une structure fibrillaire. J'ai pu constater dans quelques reins qu'il ne se présentait pas dans les inflammations aiguës; différents auteurs sont d'ailleurs d'accord sur ce fait.

LANGHANS (*Ueber die Veränderungen der Glomeruli bei der Nephritis:* VIRCHOW'S *Archiv 76*) n'a constaté dans des néphrites aiguës que des proliférations de l'épithélium de la capsule.

De même NAUWERCK (*Beiträge zur Kenntniss des Morbus Bright:* ZIEGLER'S *Beiträge zur pathologischen Anatomie und Physiologie*) n'a jamais pu observer d'épaississement fibrillaire de la capsule dans des affections aiguës, pas plus d'ailleurs que RIBBERT (*Beitrag zur pathologischen Anatomie der Glomeruli: Fortschritte der Medicin.* 1888 n°. 13) ni HANSEMANN (*Zur pathologischen Anatomie der Malpighischen Körperchen:* VIRCHOW'S *Archiv.* 110).

CORNIL et BRAULT (*Etudes sur la Pathologie du rein*) ne font mention d'un épaississement fibrillaire que dans des néphrites subaiguës et chroniques, mais jamais dans les formes aiguës.

Les descriptions que ces auteurs donnent des épaississements fibrillaires sont fort incomplètes; ils les signalent incidemment, sans approfondir davantage l'essence de la chose. C'est pourquoi il me paraît que le mieux est de faire connaitre maintenant mes propres observations.

La chose n'est, en réalité, pas aussi simple que semble l'indiquer l'expression épaississement fibrillaire, c'est-à-dire un épaississement progressif des capsules par hyperplasie du tissu fibrillaire. La diversité des formes, sous lesquelles il se présente, me permet d'établir une division en deux groupes différents, aux quels je donnerai respectivement les noms de prolifération *intracapsulaire* et *extracapsulaire* du tissu conjonctif. La différence principale qui existe entre ces deux formes, consiste en ce fait que la prolifération du tissu conjonctif, dans l'épaississement

extracapsulaire, se manifeste à la face externe de la couche épithéliale et, dans l'épaississement intracapsulaire, à sa face interne. C'est la couche épithéliale qui sert de limite entre ces deux formes. Dans les cas où cette couche est interrompue, cette limite est formée par la ligne que l'on peut se représenter à la place de la couche épithéliale primitive. Pour commencer par la forme la plus simple, je m'occuperai d'abord de l'épaississement extracapsulaire.

Epaississement extracapsulaire.

Pour en donner une image nette, je choisis comme exemple le rein de l'autopsie 60 du cours 1893/1894. (Pl. XXXII fig. 1). Nous avons affaire à une néphrite ascendante en foyers, comme complication d'une pyélite calculeuse. Le processus marche radiairement; des parties normales du rein alternent avec des parties dans lesquelles le processus inflammatoire progresse. C'est principalement dans le tissu interstitiel que se trouve le siège de l'inflammation; le parenchyme rénal ne présente que de très légères modifications. Les glomérules, dans les parties enflammées sont pour la plupart normaux; leurs capillaires sont nettement béants. Dans la plupart des corpuscules de MALPIGHI, la capsule de BOWMAN est modifiée; cette modification est toujours la même. La couche épithéliale de la capsule est partout bien visible et intacte; les dimensions et le nombre de ses cellules sont normaux; dans quelques cas cependant elles sont un peu gonflées et plus nombreuses. A la face externe de ce revêtement épithélial on peut, dans quelques cas, encore observer la membrane basale hyaline, mais souvent on n'en découvre plus de trace. Par contre alors on trouve à la face externe de l'épithélium une couche, présentant une structure finement fibrillaire et entourant la capsule sur toute sa périphérie. Les fibrilles ou bien sont juxtaposées de façon à constituer un anneau solide, ou bien elles sont plus lâchement unies et délimitent de petites mailles, dans lesquelles on voit parfois des noyaux. Le nombre des noyaux que contient ce tissu fibrillaire est variable, ce qui dépend probablement du degré plus ou moins intense de sa prolifération. Cependant la plupart sont très aplatis et ne montrent pas de structure nucléaire nette. Du côté du stroma interstitiel, on voit généralement des transitions nettes entre les fibrilles de la capsule et celles du stroma, de sorte que l'on peut admettre que ces fibrilles sont en connexion étroite les unes avec les autres et que les fibrilles de la capsule dérivent des fibrilles du stroma et se sont simplement appliquées contre la capsule. Il est très peu probable que ce soit l'inverse qui ait eu lieu, c'est-à-dire que la prolifération fibrillaire ait procédé primitivement de la capsule, pour se propager ensuite dans le tissu interstitiel. D'ailleurs, s'il en était ainsi, c'est dans

les points les plus rapprochés de la couche épithéliale que l'on devrait trouver le plus grand nombre des signes de prolifération et c'est là précisément que devrait exister du tissu conjonctif jeune néoformé. Or, c'est le contraire qui se trouve réalisé. Contre la capsule on n'observe jamais de prolifération; le tissu fibrillaire y est ancien. Mais plus on se rapproche du stroma, plus on voit devenir abondantes les cellules jeunes de tissu conjonctif. Ces faits tendent à prouver que cet épaississement de la capsule consiste en une formation de fibrilles aux dépens du tissu conjonctif du stroma avoisinant la capsule.

Dans leur travail que j'ai cité plus haut, CORNIL et BRAULT prétendent que cet épaississement fibrillaire se forme de telle sorte que cette prolifération conjonctive serait secondaire à une inflammation du glomérule. Cette inflammation exercerait notamment une influence en dehors de la capsule et de là résulterait une prolifération du tissu conjonctif. Autour de la capsule se formerait alors une couche de tissu conjonctif jeune, qui entrainerait l'épaississement de la paroi amorphe de la capsule. En même temps des faisceaux de cette masse fibrillaire primaire pénétreraient dans le tissu interstitiel. Je viens de démontrer l'invraisemblance de cette marche du processus.

Jamais je n'ai vu la prolifération conjonctive extracapsulaire apparaître primitivement autour de la capsule. L'origine se trouvait toujours dans le tissu interstitiel, d'où se différenciaient des fibrilles, qui se déposaient contre la couche épithéliale intacte. Je mentionnerai encore que souvent on peut trouver une mince ligne hyaline entre la couche fibrillaire et la couche épithéliale. Il est impossible de décider si cette mince ligne est la membrane fondamentale primitive ou bien des fibrilles déjà dégénérées.

L'intensité de ces processus est soumise à de très grandes variations. Si l'on trouve, en effet, autour de certaines capsules d'épaisses couches fibrillaires, dans d'autres cas ce n'est qu'avec peine que l'on peut distinguer quelques fibrilles. Cependant on peut presque toujours constater que dans tous les cas d'épaissement extracapsulaire, il persiste une couche épithéliale, qui forme la séparation entre l'épaississement extracapsulaire et la cavité de la capsule. Lorsque cette cavité est devenue très petite, la couche épithéliale forme la limite entre la couche fibrillaire et le glomérule. Dans des cas extrêmes, la cavité de la capsule peut même disparaître complètement; la capsule, fortement épaissie, est alors appliquée tout contre le glomérule et souvent alors on trouve encore, interposées entre eux, quelques cellules qui, par leur forme, décèlent leur origine épithéliale.

Par sa forme et sa manière d'être, la prolifération intracapsulaire se présente tout à fait différemment. Nous allons maintenant la décrire.

Prolifération fibrillaire intra-capsulaire.

Il est étrange que dans la bibliographie on ne trouve pour ainsi dire aucune mention de ce processus, d'autant plus que, comme nous le verrons, il se trouve en connexion étroite avec des processus pathologiques qui s'accomplissent dans le glomérule. Ainsi que nous l'avons déjà dit brièvement, par prolifération fibrillaire intracapsulaire nous comprenons des processus qui procèdent de la capsule, et consistent en une néoformation de tissu conjonctif à la face interne de la couche épithéliale de la capsule. Il me semble que la meilleure manière de donner une bonne idée de ce processus, c'est d'en décrire un beau cas bien net, en l'illustrant d'une figure. C'est ce que je ferai en décrivant un corpuscule de MALPIGHI provenant d'un rein de l'autopsie 131 du cours 1887/1888 (voir Pl. XXXII, fig. 2).

Comme on peut le voir, on ne peut distinguer de limite nette entre le glomérule et la capsule. La cavité primitive de la capsule, qui normalement forme cette limite, a disparu sur une étendue qui correspond aux deux tiers environ de son pourtour, le tiers restant se trouvant transformé en une fente étroite. Cette fente, sur toute l'étendue de sa face interne, est tapissée par des cellules épithéliales. Si par la pensée nous complétons cette cavité pour retrouver la place qu'occupait la cavité primitive de la capsule, nous voyons en différents points de cette ligne imaginaire de petites cavités, partiellement ou complètement remplies de cellules, d'où il résulte que nous rencontrons de petits groupes de cellules, indépendants les uns des autres, qui indiquent la place occupée précédemment par la cavité de la capsule. En dehors de la fente, dont nous avons parlé plus haut, et de ces petits groupes de cellules, se trouve du tissu conjonctif fibrillaire; entre le glomérule et la cavité de la capsule, on voit aussi ce tissu fibrillaire. Ces deux masses de tissu conjonctif sont en continuité tout autour de ces petits amas de cellules ainsi qu'autour de la fente qui représente le restant de la cavité de la capsule; on peut parfaitement voir les fibrilles qui se trouvent à leur face externe, se recourber autour de ces amas cellulaires et se continuer plus loin dans une masse de tissu conjonctif qui, dans le cas qui nous occupe, s'étend jusqu'au glomérule.

Le glomérule est aussi fortement transformé. On n'y voit plus que quelques lumières de vaisseaux nettement appréciables. Par-ci par-là du tissu conjonctif pénètre entre ces capillaires et les sépare les uns des autres.

On ne peut pas distinguer nettement partout la limite entre les éléments du glomérule et le tissu conjonctif. On voit ça et là que le tissu fibrillaire en voie de prolifération pénètre dans la paroi du capillaire modifié. En résumé, nous avons affaire à une néoformation conjonctive, qui comble entièrement ou partielle-

ment la cavité primitive de la capsule, ce qui fait que celle-ci peut même disparaître complètement et que la masse de tissu néoformé se met en continuité avec le glomérule. Cette masse de tissu conjonctif intracapsulaire est en continuité organique avec le tissu conjonctif extracapsulaire.

Je considère que les petits groupes de cellules dont je viens de parler dérivent de l'épithélium primitif de la capsule. Cette assertion n'est pas une pure hypothèse, mais on peut l'établir sur des faits; c'est ce qui ressortira de la description que je vais faire du mode de développement de cette prolifération intracapsulaire.

Tout au début on voit partir de la capsule, en un point où l'épithélium a disparu, de petites travées qui subdivisent la cavité de la capsule en plusieurs parties. Ces petites travées, qui naissent en un ou plusieurs points, se dirigent vers le glomérule, avec lequel elles se soudent. Elles peuvent aussi s'infléchir et longer le glomérule en formant contre lui une mince couche fibrillaire. Aux points où ces trabécules primaires prennent naissance, on voit que l'épithélium de la capsule prolifère et les revêt. Lorsqu'ils sont appliqués contre les capillaires du glomérule, on constate aussi que ces cellules épithéliales les recouvrent à la face externe (Pl. XXXII, fig. 2), de telle sorte que nous avons alors des parties séparées de la cavité de la capsule, complètement tapissées à leur face interne par des cellules qui procèdent des cellules épithéliales, qui normalement sont appliquées contre la capsule. Ces trabécules présentent une structure fibrillaire et l'on y trouve quelques noyaux de tissu conjonctif. Ces trabécules s'élargissent ensuite et il en est de même de la couche qui entoure le glomérule; il en résulte que les parties étranglées de la cavité de la capsule se rétrécissent, se rapetissent et peuvent même disparaître complètement. En même temps le nombre des cellules épithéliales diminue et finalement il ne reste que quelques groupes de cellules ou quelques cellules comme vestiges de l'épithélium primitif. La place qu'ils occupent dans le tissu en voie de prolifération indique alors la position qui était occupée par la cavité primitive de la capsule. Entre ces petits groupes de cellules se trouvent les points de continuité entre le tissu conjonctif intracapsulaire et le tissu conjonctif extracapsulaire. On peut toujours trouver dans le tissu extracapsulaire l'origine du tissu conjonctif situé en dedans de la couche épithéliale.

Cette description du mode de développement de la prolifération intracapsulaire, je la déduis des faits que m'a enseignés l'étude microscopique. Comme on le conçoit aisément l'aspect microscopique des capsules de BOWMAN est très différent selon l'état du processus.

L'intensité de ces processus est très variable. L'aspect microscopique des différents corpuscules de MALPIGHI varie beaucoup selon que le processus de prolifération est plus ou moins avancé,

selon que la prolifération est plus ou moins active, selon qu'il apparaît des phénomènes de dégénérescence rapide ou selon que les glomérules eux-mêmes participent plus ou moins à cette prolifération.

Le début du processus n'est pas non plus toujours tel que je l'ai décrit plus haut. Au lieu de trabécules conjonctifs minces on voit, dans certains cas, en un point de la capsule, d'épais cordons fibrillaires pénétrer vers l'intérieur; mais ce ne sont que des variantes d'un seul et même processus.

En ce qui concerne le fusionnement du glomérule et de la capsule, je n'ai pu trouver de renseignements précis dans les auteurs. Seuls CORNIL et BRAULT parlent incidemment, dans le travail que j'ai cité plus haut, de soudures qui peuvent s'effectuer entre eux.

J'en ai fini avec la description de la prolifération conjonctive intracapsulaire ainsi qu'avec le premier des grands groupes que nous avons distingués: l'épaississement fibrillaire de la capsule.

Si nous résumons maintenant les résultats que cette étude nous a fournis, nous arrivons aux conclusions suivantes:

Il y a une différence essentielle entre la prolifération extracapsulaire et la prolifération intracapsulaire. Dans la première de ces deux formes, la couche épithéliale de la capsule se maintient; le glomérule reste en dehors de toute influence directe du tissu conjonctif.

Dans la seconde forme, du tissu conjonctif en voie de prolifération pénètre dans la cavité de la capsule, ce qui fait que celle-ci subit des modifications dans sa forme et peut même disparaître. Le glomérule est intéressé aussi au phénomène de prolifération.

Je passerai maintenant à la description du second grand groupe.

L'ÉPAISSISSEMENT CELLULAIRE.

L'expression „épaississement cellulaire" est, comme on peut le comprendre, un nom collectif, attendu que l'on ne désigne par là que la prolifération d'éléments cellulaires, sans que celà implique la moindre interprétation de la nature des cellules qui participent au processus d'épaississement. L'idéal serait d'établir une classification en se basant sur la nature des éléments cellulaires qui prolifèrent; cependant comme on le verra par la suite, la signification de ces proliférations cellulaires est bien minime par rapport à ce qu'offre d'essentiel l'épaississement de la capsule, dans lequel elles jouent un rôle. Il faut toutefois examiner quelles sont les cellules qui peuvent intervenir dans ce processus.

C'est d'abord l'épithélium préexistant, qui revêt normalement la capsule.

On peut en outre songer à l'épithélium du glomérule; cet

épithélium pourrait proliférer, se désquamer, s'appliquer contre la paroi interne de la capsule et avoir l'air d'être né primitivement de cette paroi.

On pourrait aussi songer à des cellules de tissu conjonctif.

Enfin une masse exsudative formée par des éléments cellulaires pourrait s'accumuler dans la cavité de la capsule et déterminer ainsi en apparence un épaississement de la capsule.

J'aurai l'occasion de m'occuper successivement de ces diverses possibilités. Je désire tout d'abord mentionner les observations qu'ont faites quelques auteurs relativement à des proliférations cellulaires sur la capsule. A ce sujet les renseignements bibliographiques sont un peu plus étendus que ceux relatifs à l'épaississement fibrillaire. Divers auteurs ont, en effet, signalé et décrit des proliférations épithéliales, procédant les unes de l'épithélium de la capsule, les autres de l'épithélium du glomérule.

LANGHANS (VIRCHOW'S *Archiv 76. Ueber die Veränderungen der Glomeruli bei der Nephritis*) attribue un rôle important à l'épithélium du glomérule qui, dans des cas de néphrite aiguë, se gonflerait, se désquamerait, s'amasserait dans la cavité de la capsule et s'appliquerait contre la paroi de cette dernière; ce n'est que rarement que LANGHANS a observé un épaississement qui devait son origine à une prolifération de l'épithélium de la capsule même.

La forme la plus simple de prolifération de l'épithélium de la capsule qu'il ait observée consistait en un simple gonflement des cellules, qui rendait l'épithélium absolument semblable à celui des tubes contournés. Ce gonflement, LANGHANS l'observa dans les formes de néphrites les plus différentes. Ce n'est que dans des cas très rares qu'il a constaté une prolifération réelle, une augmentation du nombre des cellules telle qu'elles fussent disposées en plusieurs assises à la face interne de la capsule, soit dans toute son étendue, soit dans une partie seulement de son étendue. Dans les cas où il a observé cette disposition, ces cellules tapissaient le plus souvent une partie de la capsule et se trouvaient appliquées contre elle sous forme d'une masse semilunaire dont la partie la plus épaisse se trouvait vis-à-vis des points où les vaisseaux afférent et efférent aboutissent au glomérule. Ces masses cellulaires seraient formées par des éléments dérivant de l'épithélium de la capsule, auquel ils ressemblent complètement. L'auteur a observé que chaque fois que cette disposition se trouvait réalisé, il y avait en même temps prolifération du stroma du rein. Lorsque cette prolifération cellulaire était assez intense pour avoir formé de grosses masses cellulaires pleines, le glomérule se trouvait comprimé et en voie d'atrophie.

Dans les descriptions de CORNIL et BRAULT, on remarque plus de variation: c'est ainsi que ces auteurs envisagent notamment mieux les relations qui existent entre les proliférations cellulaires

et les diverses formes d'affections des reins. Dans des néphrites très aiguës qu'ils produisirent expérimentalement à l'aide de substances fortement irritantes, les cellules épithéliales se détachaient tout simplement, ce qui probablement était la conséquence de leur nécrose directe. Dans les néphrites aiguës non expérimentales, ils constatèrent une prolifération des cellules épithéliales de la capsule, accompagnée d'un épaississement de sa paroi. Pour eux cette augmentation du nombre des cellules est bien réellement la conséquence d'une prolifération des cellules épithéliales, et non pas la conséquence de l'apposition, contre la capsule, de cellules desquamées, provenant de l'épithélium du glomérule, comme le pense LANGHANS. Ce dernier, ainsi que nous l'avons vu plus haut, attribue un grand rôle à l'épithélium du glomérule dans toutes les néphrites.

Je ne puis partager cette manière de voir. Je n'ai pu constater d'augmentation manifeste des cellules épithéliales du glomérule ainsi que des phénomènes de prolifération de ces éléments que dans un très petit nombre de cas de néphrites, et même je n'ai jamais observé ce processus dans le sens que lui attribue LANGHANS.

CORNIL et BRAULT signalent ensuite que dans les néphrites subaiguës la prolifération cellulaire, qui procède de l'épithélium de la capsule, peut devenir énorme. Les cellules se disposent alors en plusieurs assises contre la capsule, d'où résulte la formation d'amas semi-lunaires ressemblant à ceux que LANGHANS a décrits. Ils décrivent en outre un très beau cas de prolifération cellulaire qui, d'après la figure qu'ils en donnent dans leur travail, présente la plus grande analogie avec une forme que j'ai pu moi-même observer (voir plus loin). Seulement l'interprétation que je me suis faite relativement à ces proliférations est tout autre que la leur. Voici ce qu'ils disent à ce sujet:

„La paroi capsulaire n'est plus ici simplement épaissie, avec „deux ou trois rangées de cellules à sa partie interne; elle est „au contraire multilamellaire, décomposée en une série de feuil„lets anastomosés entre eux et limitant des loges, occupées par „les éléments cellulaires proliférés."

Il suffit d'examiner la fig. 3, Pl. XXXII et qui représente un corpuscule de MALPIGHI du rein de l'autopsie 120 du cours de l'année 1893—94, pour constater clairement que ces proliférations cellulaires correspondent aux descriptions de CORNIL et BRAULT. J'aurai plus tard l'occasion de revenir en détail sur ce fait et de faire connaître ma manière de voir sur l'essence de cet épaississement. CORNIL et BRAULT ne parlent que des cellules elles-mêmes, qu'ils font dériver de l'épithélium préexistant de la capsule; mais ils nient absolument l'existence des trabécules anastomosés sur lesquels reposent ces cellules.

Ils rappellent brièvement le fait qu'il peut y avoir soudure entre la capsule et le glomérule, dans des processus pathologiques qui s'accomplissent dans le glomérule et dans la capsule.

Ces soudures peuvent se présenter selon eux en un ou en plusieurs points de la capsule.

J'ai parlé de cette union interne entre le glomérule et la capsule à propos de l'épaississement fibrillaire et j'y reviendrai encore lorsque, plus tard, je décrirai les epaissement cellulaires que j'ai observés moi même.

Dans son travail intitulé: *Beiträge zur Kenntniss des Morbus Bright (Beiträge zur pathol. Anatomie und Physiologie*, ZIEGLER, *et* NAUWERCK, *1er vol. 1886)*, NAUWERCK ne décrit de proliférations cellulaires de la capsule que dans des néphrites aiguës. Il constate alors un gonflement de l'épithélium suivi de processus de prolifération et de phénomènes de dégénérescence et de désquamation dans la cavité de la capsule.

HANSEMANN (*Virchow. Archiv. Bd. 110 Zur pathol. Anatomie der Malpighische Körperchen*) ne partage pas l'opinion de LANGHANS. Il soutient que l'épithélium de la capsule ne prolifère jamais assez pour former un revêtement épithélial de plusieurs assises de cellules. Il a bien observé que dans certains cas le nombre des cellules était notablement augmenté, mais elles restaient toujours disposées en une seule assise. Dans les cas où une masse cellulaire formée par plusieurs assises se trouvait appliquée contre la capsule, seule l'assise en contact immédiat avec la paroi de la capsule serait formée par des cellules vivantes, tandis que les cellules plus internes seraient des éléments nécrosés, et désquamés qui resteraient là parce que le courant de l'urine s'est complètement arrêté ou bien est devenu si faible qn'il ne parvient plus à entrainer les cellules nécrosées. Comme preuve de cette manière de voir, il s'appuie sur ce fait que, lorsque l'on isole le glomérule et la capsule, ils ne sont tous deux revêtus que par une seule assise de cellules.

Dans son *Lehrbuch der speciellen pathologischen Anatomie*, ZIEGLER prétend aussi que les masses cellulaires appliquées contre la capsule se forment par gonflement, prolifération et desquamation de cellules épithéliales, accompagnés ou non de dégénérescence graisseuse de ces éléments. Ces proliférations cellulaires se présenteraient aussi bien dans la néphrite aiguë que dans la néphrite parenchymateuse chronique. Il signale aussi les masses cellulaires disposées en plusieurs assises et que l'on trouve sur la capsule, masses qui correspondent à celles qu'ont décrites LANGHANS, CORNIL et BRAULT; il en donne de très bonnes figures.

Il résulte de ces considérations bibliographiques que, lorsqu'il existe des masses cellulaires appliquées contre la capsule, on les considère dans la plupart des cas comme dérivant de l'épithélium de la capsule. Seul LANGHANS attribue aussi un rôle important à l'épithélium désquamé du glomérule. Ces proliféations cellulaires existeraient surtout dans les néphrites aiguës. Tous les auteurs signalent des masses formées par plusieurs assises de cellules, et c'est CORNIL et BRAULT qui les ont décrites avec le plus de soin.

Pour ce qui regarde les proliférations cellulaires dans les néphrites aiguës, je puis être bref parceque je n'ai pu faire de recherches à leur sujet n'ayant pas à ma disposition un matériel suffisant. Je m'en rapporterai donc à ce sujet aux données que nous ont fournies les auteurs que j'ai cités plus haut.

Dans les processus sub-chroniques et chroniques, que j'ai étudiés, j'ai observé à diverses reprises sur la capsule des proliférations cellulaires qui se présentaient sous des formes très diverses. Je n'ai cependant jamais rencontré un cas présentant ces proliférations *épithéliales* à plusieurs assises de cellules, dont il a été question plus haut et qui se trouvaient développées en une masse semi-lunaire appliquée contre la capsule.

J'ai, il est vrai, trouvé maintes fois des masses cellulaires; mais, comme on le verra dans la suite, la prolifération des cellules épithéliales n'était alors qu'un phénomène secondaire et il y avait à côté de cela un processus que je considère comme jouant le rôle essentiel dans la prolifération de la capsule.

Quant à déterminer la nature des cellules, on verra que ce n'est pas toujours facile et que je n'ai pas toujours pu dans tous les cas me prononcer positivement sur ce sujet.

Dans maintes capsules, j'ai observé une augmentation du nombre des cellules épithéliales, mais elles étaient disposées en une seule assise revêtant la paroi interne de la capsule; souvent on constate en même temps que les cellules sont gonflées, ce qui fait qu'étant plus élevées que normalement, elles proéminent dans la cavité de la capsule.

Il est certain qu'il y a là prolifération cellulaire; j'ai pu en effet à diverses reprises observer des figures de division mitosique très nettes des noyaux. Comme je l'ai dit plus haut à propos de l'épaississement fibrillaire extracapsulaire, ce processus s'accompagne parfois de cette simple prolifération cellulaire. D'ailleurs dans les reins que j'ai étudiés, je ne l'ai constatée que peu souvent.

Les formes de prolifération cellulaire puissante sont très différentes d'aspect; c'est ce qui m'engage à les décrire avec soin et je commencerai par la forme la plus intensive qu'il m'a été donné d'observer dans mes matériaux d'étude.

Le rein provient de l'autopsie 120 du cours de 1893—94 (voir fig. 3, pl. XXXII). Il n'y a nulle part de capsules, ni de glomérules normaux. Toutes les capsules ont subi un léger épaississement fibrillaire sur leur face externe; les fibrilles sont lâchement disposées les unes contre les autres. Dans la cavité de la capsule se trouvent des masses cellulaires qui, en différents points de leur étendue, sont en continuité organique avec les fibrilles extracapsulaires. Dans beaucoup de cas on trouve entre ces masses de tissu intra- et extracapsulaire une couche hyaline nette qu'il faut considérer, soit comme la membrane fondamentale hyaline épaissie, soit comme une couche de tissu fibrillaire dégénéré.

En dedans de cette couche la capsule présente un aspect très particulier. De la paroi de la capsule part un réseau à mailles larges qui reste en continuité organique avec elle et remplit plus ou moins complètement la cavité de la capsule. Ce qui frappe le plus, c'est le grand nombre de cellules que l'on y trouve, tandis que le réseau proprement dit est formé par des trabécules dirigés en tous sens et anastomosés entre eux; aussi longtemps que ces trabécules sont tres minces, ils ne présentent aucune structure et se continuent en différents points avec la paroi de la capsule.

Les cellules très nombreuses qui tapissent ces trabécules ont un aspect tout particulier. En certains points elles sont si serrées les unes contre les autres qu'il est impossible de distinguer leurs formes, tandis qu'ailleurs on les distingue très bien. Dans ce cas on constate qu'elles sont arrondies, anguleuses, ovalaires ou même qu'elles possèdent des prolongements. Leurs noyaux sont généralement très volumineux, pâles, avec un contenu chromatique finement granuleux. Indépendamment de ces noyaux, on distingue encore sur le trajet des trabécules un noyau unique allongé, étroit et sombre qui, à tous points de vue, donne l'impression d'un noyau de tissu conjonctif; on trouve en outre quelques cellules présentant un noyau, petit, auguleux et fortement coloré: ces cellules sont probablement des cellules embryonnaires car, par leur forme et leur volume, elles ressemblent complètement aux cellules de l'infiltration du stroma. Lorsque les trabécules sont plus épais, on constate nettement qu'ils présentent une structure fibrillaire.

Si nous voulons nous faire une idée de la marche du processus, examinons un corpuscule de MALPIGHI dans lequel le processus est à son tout premier début. Nous constatons alors, contre la paroi interne de la capsule, une couche de cellules qui consiste sans aucun doute en cellules épithéliales dont le nombre normal a augmenté. En un ou plusieurs points de la capsule on voit partir de fins trabécules recouverts par ces cellules et proéminant dans la cavité de la capsule; ces trabécules sont en continuité les uns avec les autres et en même temps ils réunissent les unes aux autres diverses parties de la capsule. Secondairement d'autres trabécules émanent des premiers et s'anastomosent à leur tour. C'est ainsi que se développe le réseau dont nous avons parlé plus haut. Les cellules prolifèrent sur le trajet de ces trabécules et proéminent dans les mailles du réseau. C'est alors que les trabécules deviennent nettement fibrillaires; on peut parfois trouver dans la cavité de la capsule des travées très épaisses de tissu conjonctif (Pl. XXXII, fig. 3). Au début lorsque l'espace entre le glomérule et la capsule est très grand, ces travées peuvent s'y développer librement et le réseau est très régulier. Mais lorsque la cavité de la capsule se comble et que la prolifération s'accomplit, cette masse de tissu est comprimée et nous voyons alors, comme conséquence de cette compression, que

les mailles les plus rapprochées de la capsule s'aplatissent; le nombre des cellules diminue, les faisceaux de tissu marchent plus parallèlement à la capsule; et la plupart d'entre eux ont perdu leur structure fibrillaire et sont devenus hyalins, probablement par dégénérescence.

Ils s'appliquent alors de plus en plus contre la couche hyaline primitive, dont nous avons parlé plus haut et qui sépare la prolifération extra-capsulaire, de la prolifération intra-capsulaire. Finalement nous trouvons entre le glomérule et la paroi primitive de la capsule, une masse de tissu formée par différentes couches hyalines et fibrillaires entre lesquelles existent encore des éléments cellulaires, provenant des cellules dont nous avons parlé plus haut.

Lorsque la prolifération intra-capsulaire est devenue importante, il est difficile de voir la limite entre le tissu extra-capsulaire et le tissu intra-capsulaire. On trouve alors notamment autour du glomérule, pour autant que celui-ci soit encore reconnaissable, une masse stratifiée dont la richesse en cellules va en diminuant de dedans en dehors. Plus on s'éloigne du centre, plus on rencontre de couches hyalines et fibrillaires, à direction pour ainsi dire concentrique, qui se continuent sans limite nette avec le tissu fibrillaire primitif formé en dehors de la couche épithéliale de la capsule. Généralement on ne voit plus nettement cette couche épithéliale.

Si maintenant nous considérons ces proliférations, il est évident que nous pouvons ranger la formation conjonctive parmi les proliférations intra-capsulaires; quant aux cellules épithéliales nous devons conclure que cette prolifération a pour origine l'épithélium de la capsule et qu'elle accompagne la masse intra-capsulaire de tissu conjonctif en la tapissant.

On se souviendra que lorsque je me suis occupé de l'épaississement fibrillaire intra-capsulaire, j'ai fait allusion à une prolifération des cellules épithéliales de la capsule qui tapisseraient les trabécules de tissu conjonctif; mais la différence qui existe entre ces dispositions et le cas que je viens de décrire est que la prolifération épithéliale a pris ici des dimensions si considérables qu'à première vue elle induit en erreur et qu'il semble que c'est elle qui détermine l'essence et la forme de l'épaississement de la capsule. Or, de ce que nous avons dit il résulte *que cette prolifération cellulaire n'est que secondaire et que ce qui est essentiel ici dans le processus, c'est la prolifération conjonctive intra-capsulaire.*

Bien que je reviendrai plus longuement sur les relations qui existent entre les modifications de la capsule et celles du glomérule, cependant dans le cas qui nous occupe ces relations sont trop intimes pour que je n'en parle pas ici.

Lorsque la prolifération de la capsule commence, alors que l'on ne peut encore observer qu'une augmentation du nombre

des cellules épithéliales et que quelques fins trabécules de tissu sont à peine en train de se développer, le glomérule se reconnaît encore très nettement; les capillaires sont pour la plupart fermés, tout le glomérule est petit et riche en noyaux. On ne trouve pas d'éléments conjonctifs entre les capillaires.

Lorsque la prolifération est devenue plus intense on constate que le glomérule y participe. On peut alors notamment observer qu'il s'établit des connexions entre la capsule et le glomérule; ces connexions consistent en ce que quelques-uns des trabécules s'accroissent vers le glomérule et y pénètrent entre les capillaires ou bien s'unissent à la paroi des capillaires eux-mêmes. Peu à peu lorsqu'il s'est formé des faisceaux de tissu conjonctif plus épais, on les voit pénétrer de tous côtés dans le glomérule, se développer entre les capillaires et se perdre dans leurs parois.

Il en résulte que le glomérule ne présente plus ses rapports normaux; les cellules épithéliales prolifèrent aussi, de sorte que l'on voit de nombreuses cellules sur le glomérule. Puis peu à peu les différentes parties du glomérule deviennent moins distinctes; le tissu conjonctif en voie de prolifération augmente et le nombre des cellules diminue; à la fin, on ne distingue plus que des restes des capillaires qui se présentent sous forme de masses plus ou moins pleines, granuleuses, dans lesquelles et entre lesquelles le tissu conjonctif est très abondant.

Plus tard encore on peut trouver des stades dans lesquels toute la cavité de la capsule est comblée par cette masse de tissu en voie de prolifération; tandis que l'on ne parvient plus, pour ainsi dire, à rien distinguer des capillaires. Pendant ce temps ce tissu devient plus stratifié contre la capsule et il devient beaucoup moins riche en cellules. Enfin, ces mêmes transformations s'accomplissent aussi dans le tissu plus central.

Ainsi que je l'ai dit plus haut, CORNIL et BRAULT ont décrit une forme semblable d'épaississement multilamellaire de la capsule (voir plus haut), qu'ils attribuent exclusivement à une prolifération cellulaire de nature épithéliale, bien qu'ils parlent clairement d'un réseau, formé par des travées anastomosées. Mais ils se taisent sur la nature de ce tissu sur lequel ces cellules se trouvent appliquées.

A cette occasion cependant ils parlent encore d'une formation de tissu conjonctif dans le glomérule et la considèrent comme une membrane périvasculaire (voir plus loin). Dans ce cas la prolifération conjonctive serait complètement indépendante de l'épaississement de la capsule.

Mais je n'ai pu, ni dans le cas qui nous occupe, ni dans d'autres cas, me convaincre qu'il en est ainsi; au contraire, j'ai pu toujours rattacher à des altérations primaires de la capsule, les proliférations conjonctives qui apparaissent dans le glomérule.

Une autre forme moins intensive de prolifération cellulaire a

été fournie par le rein de l'autopsie 114 du cours de 1895—96. Ici aussi à première vue on a l'impression d'une prolifération cellulaire sur la capsule (voir Pl. XXXII, fig. 4).

L'aspect que présentent les corpuscules de MALPIGHI est très différent de celui qu'ils offrent dans la forme précédente (fig. 2). La capsule a aussi subi à sa face externe une sorte d'épaississement fibrillaire; les fibrilles se continuent d'une façon diffuse avec celles du tissu interstitiel du rein. On ne voit aucune trace de membrane hyaline, telle qu'on l'a signalée dans le cas décrit plus haut.

De la capsule partent aussi de fins trabécules fibrillaires qui traversent la cavité, s'unissent entre eux et et qui prennent leur origine des fibrilles extra-capsulaires. Ils s'anastomosent et forment encore une espèce de réseau, dont les mailles sont tapissées de cellules. Nous voyons très nettement ces cellules se former aux dépens de l'épithélium de la capsule et s'accroître de dehors en dedans avec les faisceaux de tissu conjonctif.

Dans les trabécules fibrillaires on distingue nettement des noyaux de cellules conjonctives, allongées, aplaties et fortement colorées. Ces faisceaux dès le début sont plus épais que dans le cas précédent, le tissu épithélial qui les accompagne contient beaucoup moins de cellules et ces cellules elles-mêmes sont plus petites, mais de forme plus régulière et leurs noyaux sont plus vivement colorés.

Ces cellules sont en voie de multiplication, on y trouve en effet divers stades de la division nucléaire.

Si nous comparons ces faits avec ceux que nous a fournis l'étude de l'autopsie 120, nous constatons que le processus est le même. Cependant l'aspect est très différent et on doit l'attribuer aux faits suivants:

1. Le glomérule se comporte ici tout autrement. Il constitue une masse plus solide, dans laquelle on ne peut plus distinguer de limites nettes entre les capillaires; le tissu conjonctif en voie de prolifération se dépose au début contre la périphérie du glomérule et se borne à l'entourer; ce n'est qu'à des stades plus avancés qu'on le voit aussi pénétrer entre les capillaires primitifs ainsi que dans leurs parois, ce qui fait qu'alors le glomérule finit par se scléroser.

2. Les faisceaux de tissu conjonctif qui ont émané de la capsule sont déjà, dès le début, beaucoup plus épais que dans le cas précédent.

3. Le nombre des cellules est beaucoup moindre et en beaucoup d'endroits il serait plus légitime de parler d'un épaississement fibrillaire intra-capsulaire que d'un épaississement cellulaire.

Dans la figure on peut voir nettement que sur une partie de la capsule, c'est le nombre des cellules qui l'emporte, tandis que sur l'autre partie, c'est au contraire la prolifération fibrillaire qui est la plus apparente. *C'est là un bel exemple de ce fait qu'un épaississement cellulaire se ramène en réalité à une prolifération conjonctive intra-capsulaire.*

Dans différents corpuscules de MALPIGHI enfin, on ne voit presque plus rien du glomérule qui se trouve remplacé par du tissu conjonctif semblable au tissu interstitiel.

Il est certainement remarquable que dans ce rein l'on trouve si peu de glomérules; il est à supposer que beaucoup d'entre eux se sont sclérosés et se sont résolus d'une façon diffuse dans le stroma fibrillaire en voie de prolifération.

J'ai rencontré une tout autre forme encore d'épaississement cellulaire dans les reins de l'autopsie 131 du cours de 1886/1887 (voir fig. 5. Pl. XXXII). La plupart des capsules ont subi un épaississement fibrillaire, surtout sur leur face interne, ainsi qu'on peut le voir d'après les relations qu'elles présentent avec les cellules épithéliales et que j'ai décrites plus haut à propos des épaississements fibrillaires intracapsulaires.

Il n'existe qu'une mince couche de tissu conjonctif extracapsulaire, avec laquelle les masses intracapsulaires dont j'ai parlé en premier lieu communiquent en beaucoup de points.

On constate aussi fréquemment des masses cellulaires intracapsulaires, qui généralement sont pleines et qui se sont insinuées entre la capsule et le glomérule. Dans la plupart des cas, je les ai vues distribuées, non pas sur toute la paroi interne, mais sur une partie seulement de la capsule. Les limites des cellules sont difficiles à distinguer; souvent on n'observe qu'une substance fondamentale, homogène, contenant de nombreux noyaux de formes très variables.

En y regardant de très près, je suis cependant parvenu à distinguer deux formes d'éléments, bien qu'en beaucoup de points ces deux espèces d'éléments se soient si intimement mêlée qu'il est difficile de les distinguer l'une de l'autre dans ces masses de tissu.

On voit encore ici une prolifération épithéliale et une prolifération conjonctive. Les noyaux de cellules du tissu conjonctif sont allongés, fortement colorés et aplatis, tandis que les cellules épithéliales sont polymorphes et pourvues de noyaux arrondis ou ovalaires, fortement colorés. Il est parfois impossible d'en distinguer la limite et elles constituent sur la capsule une épaisse masse de tissu riche en cellules. Il est probable que cette abondance des cellules est le propre des stades plus récents de la prolifération de la capsule. Cette probabilité résulte du fait que lorsque cette prolifération est devenue plus importante, on constate que c'est le tissu conjonctif qui l'emporte de beaucoup, tandis que le nombre des cellules épithéliales a fortement diminué et qu'il ne reste plus que quelques petits groupes de cellules. Entre ces groupes on peut encore voir le tissu conjonctif s'insinuer et se continuer avec la masse du tissu conjonctif intra-capsulaire.

En même temps la structure fibrillaire du tissu devient moins nette et le tissu ressemble de plus en plus à du tissu hyalin (voir plus loin); le glomérule se trouve alors entouré par une

épaisse masse de tissu fibrillaire, dans lequel on peut voir nettement la transformation hyaline et dans lequel on trouve encore des groupes de cellules d'origine épithéliale.

On rencontre ce tissu conjonctif non seulement autour du glomérule, mais aussi entre les capillaires du glomérule; ce tissu conjonctif finit par s'atrophier et le glomérule finalement se trouve complètement sclérosé.

La description que j'ai donnée de la prolifération intra-capsulaire du tissu conjonctif (voir plus haut) a été faite d'après des observations exécutées sur le même rein (Pl. XXXII, fig, 2), qui présentait cette soi-disant prolifération cellulaire que je viens de décrire. Les deux processus sont très semblables. Seule la grande abondance des cellules dans le dernier cas faisait, qu'à première vue, il semblait qu'il existât une différence essentielle; mais de part et d'autre, dans ces deux espèces de corpuscules de MALPIGHI, l'essence du processus est absolument la même et se ramène à une prolifération de tissu conjonctif à l'intérieur de la cavité de la capsule.

Le rein de l'autopsie 58 du cours de 1894—95 présentait encore sur la capsule une prolifération cellulaire qui, à tous points de vue, diffère de la forme précédente. Il existe une forte transformation amyloïde des vaisseaux et des glomérules. Ces derniers sont très volumineux et remplissent presque toute la cavité de la capsule, ce qui fait que cette dernière est représentée par une fente très étroite.

Dans un certain nombre de ces cavités capsulaires on peut distinguer des couches superposées de cellules pourvues de noyaux allongés, bien colorés, ovalaires ou aplatis, remplissant complètement ou partiellement la cavité de la capsule. Ces cellules sont dirigées parallèlement à la paroi de la capsule.

Le plus souvent elles ne sont localisées que sur une partie de la capsule; il est rare qu'elles en tapissent toute la face interne. On voit aussi, en certains points, une ligne de démarcation nette entre les couches de cellules et la paroi de la capsule, qui a subi un léger épaississement fibrillaire sur sa face externe; seulement en quelques endroits cette limite fait défaut et les couches cellulaires se continuent insensiblement avec la paroi de la capsule.

La forme des cellules et la structure fibrillaire de la substance intercellulaire ne nous permettent pas de douter que nous ayons affaire à du tissu conjonctif qui s'est formé contre le pourtour du glomérule. Il existe aussi, dans ces masses cellulaires, diverses cellules épithéliales, mais elles sont cependant beaucoup moins nombreuses.

Dans le cas qui nous occupe je ne suis pas parvenu à constater aussi nettement que dans ceux décrits précédemment, que ce tissu conjonctif provînt du tissu extra-capsulaire. Cependant

le fait qu'en certains points de la capsule, il est impossible de distinguer une séparation entre les couches intra- et extra-capsulaire de tissu conjonctif, tend à prouver que le tissu conjonctif intra-capsulaire prend son origine du tissu conjonctif extra-capsulaire.

J'ai bien songé à la possibilité qu'ils pourraient provenir d'une prolifération de tissu conjonctif qui se serait opérée primitivement dans le glomérule; mais j'ai dû abandonner cette manière de voir, attendu que je n'ai trouvé aucune trace de cette prolifération. Le glomérule en effet n'est pas ici parcouru par du tissu conjonctif comme dans les cas précédents, mais il se présente comme une masse pleine.

Les descriptions que nous venons de faire nous montrent la diversité de l'aspect microscopique sous lequel se présentent les épaississements cellulaires. Abstraction faite de la dernière forme que nous avons étudiée et dans laquelle les dispositions ne sont pas aussi nettes, toutes les autres ont un caractère commun: c'est que, de la paroi de la capsule et en continuité organique avec le tissu conjonctif, se développe du tissu conjonctif qui s'accroît dans la cavité de la capsule et se trouve accompagné d'une quantité plus ou moins considérable de cellules épithéliales en voie de prolifération. Ces cellules peuvent même être si nombreuses que la formation conjonctive ne peut être mise en évidence qu'en procédant à un examen très minutieux.

Le point de départ de toutes ces proliférations, que j'ai qualifiées du nom de cellulaires, réside dans la formation de tissu conjonctif intra-capsulaire. Si dans les premiers stades de la prolifération de la capsule ce tissu conjonctif est l'élément le moins apparent, plus tard, lorsque le nombre des cellules épithéliales diminue, il devient de plus en plus net; en même temps sa quantité augmente et il s'attaque au glomérule qui, par ce fait, peut se scléroser complètement et disparaître. La prolifération de la capsule rentre mieux alors dans la catégorie des épaississements fibrillaires intra-capsulaires. En réalité, j'ai fait observer que, dans le même rein, peuvent exister des dispositions qu'au début de ma description, j'ai désignées: l'une sous le nom de prolifération fibrillaire et l'autre, sous le nom de prolifération cellulaire. Dans leur essence elles sont de même nature et ne diffèrent l'une de l'autre que par le nombre plus ou moins considérable de leurs cellules.

Au début de ce chapitre, j'ai encore signalé la possibilité que l'épithélium du glomérule joucrait un certain rôle et même que des masses exudatives, déposées dans la cavité de la capsule, pourraient aussi intervenir. Sans vouloir méconnaître qu'il puisse en être ainsi, je dois dire cependant que je n'ai rien observé de semblable dans mes préparations. Il est probable qu'il faille attribuer cette circonstance à ce fait que ces reins avaient tous été soumis à des processus de longue durée.

LANGHANS attribue bien un rôle à l'épithélium du glomérule, dont les cellules proliféreraient, se désquameraient pour s'appliquer ensuite contre la capsule; mais, je l'ai déjà dit, je n'ai rien observé de semblable.

Je n'ai pas observé d'avantage de masses cellulaires exsudatives dans la cavité de la capsule, attendu que ces masses ne se rencontrent que dans les néphrites aiguës. Elles consisteraient en une transsudation albuminoïde, dans laquelle se trouveraient des cellules épithéliales du glomérule, des leucocytes, parfois des corpuscules rouges du sang et des cellules épithéliales de la capsule (ZIEGLER, NAUWERCK, FRIEDLÄNDER).

J'en ai maintenant fini avec la description de l'épaississement cellulaire qui, d'après ce que nous venons de dire, doit plutôt être considéré comme une prolifération intra-capsulaire de tissu conjonctif avec formation épithéliale. Je m'occuperai maintenant du troisième groupe principal: de l'épaississement hyalin.

ÉPAISSISSEMENT HYALIN.

Sous ce nom nous réunissons les modifications qui consistent dans la formation de substances connues sous le nom collectif de „*substance hyaline*". La substance hyaline est une matière homogène, sans structure, très réfringente, qui absorbe peu les matières colorantes et qui, par conséquent, se distingue surtout par ses propriétés physiques.

Il est probable que la nature même de cette substance est très diverse; mais nous sommes obligés de nous borner aux propriétés physiques, que nous venons de signaler, attendu que l'on n'est pas encore complètement parvenu à différencier microchimiquement cette soi-disant substance hyaline.

VON RECKLINGHAUSEN (*Handbuch der Allgemeinen Pathologie des Kreislaufs und der Ernährung*) a beaucoup étendu l'acception des substances hyalines et il donne ce nom à toutes les substances qui jouissent des propriétés signalées plus haut. Il y range aussi les substances colloides et la mucine, tandis qu'il considère la substance amyloide comme un produit de dégénérescence spécial, qui ne diffère de la substance hyaline que par sa réaction vis à vis de l'iode.

ERNST (*Ueber Hyalin, insbesondere seine Beziehung zum Colloid.* VIRCHOW'S *Arch. Bd. 130*) établit, au contraire, une distinction absolue entre la substance colloide, la substance hyaline et la mucine. Il prétend que ces substances peuvent parfaitement être caractérisées à l'aide de réactifs colorants déterminés. Ses études ont surtout porté sur des substances hyalines et il a fait usage de la méthode de coloration de VAN GIESON. Il arrive à cette conclusion qu'il existe deux espèces de substances hyalines qui sont:

1°) des substances qui peuvent provenir d'une dégénérescence de produits de secrétion de cellules épithéliales;

2) des substances qui proviennent du tissu conjonctif et de l'appareil vasculaire.

Ces deux espèces diffèrent par des nuances dans la coloration que leur donne la méthode de VAN GIESON. C'est ainsi que celles de la première espèce prendraient une coloration rouge-orangé et celles de la seconde, une coloration rouge-pourpre.

ERNST arrive aux mêmes conclusions en ce qui concerne les reins. Aux dépens des cellules épithéliales peuvent se former des cylindres qui, lorsqu'ils ont subi la dégénérescence hyaline, doivent être rangés dans la première catégorie, tandis que les capsules de BOWMAN, les glomérules et les vaisseaux, devenus hyalins, appartiennent à la seconde catégorie et se colorent en rouge foncé. Ces substances hyalines n'auraient donc de commun que leur nom; mais elles seraient très différentes dans leur essence.

J'ai essayé de faire ressortir ces différences dans mes préparations, en employant la méthode de VAN GIESON. Mais je ne suis pas parvenu à faire apparaître ces réactions avec la netteté qu'indique ERNST.

Souvent, il est vrai, j'ai pu constater que des substances hyalines se coloraient en rouge foncé, mais j'ai aussi souvent constaté que dans les mêmes préparations cette réaction ne se produisait pas, ce qui a quelque peu ébranlé ma confiance en cette méthode. Le plus beau résultat que j'aie obtenu à l'aide de cette méthode de coloration c'est sur des préparations de goître, que ERNST et REINBACH ont aussi utilisées pour l'étude des substances colloïdes en les traitant par la méthode de VAN GIESON (*Ueber die Bildung des Colloids in Strumen;* ZIEGLER'S *Beiträge zur Pathol. Anatomie und zur Allgem. Pathologie Bd. XVI*).

Quoiqu'il en soit et bien que cette division des substances hyalines en deux groupes puisse être considérée comme un progrès dans l'étude des produits de dégénérescence, il règne cependant encore beaucoup d'obscurité sur cette question. C'est pourquoi je désire me borner encore aux propriétés que l'on attribue d'ordinaire à la substance hyaline, d'autant plus que cette caractéristique microchimique très incomplète n'a que peu de valeur pour moi.

La substance hyaline joue un rôle important dans les affections des capsules de BOWMAN. Dans beaucoup de capsules épaissies j'ai pu observer des transformations hyalines; mais elles marchaient toujours de pair avec des transformations fibrillaires ou cellulaires.

La forme la plus simple est certainement l'épaississement de la membrane fondamentale qui, dans ce cas, devient plus nettement visible que dans les reins normaux. Dans différents reins, on peut constater la présence de cette membrane hyaline entre la couche épithéliale de la capsule et le tissu extra-capsulaire.

La limite entre cette limitante et le tissu conjonctif n'est jamais nette; on peut même constater une continuité parfaite entre le tissu fibrillaire et la couchc hyaline, ce qui donne l'impression que les fibrilles se perdent dans cette couche. On voit par-ci par-là que les fibrilles disparaissent ainsi que les noyaux: dc cette façon la couche prend un aspect homogène sans structure.

On doit donc considérer cette couche de substance hyaline comme un produit de dégénérescencc du tissu fibrillaire. Cette dégénérescence peut s'accomplir de diverses façons. Il peut se former différentes couches hyalines très minces qui, d'abord séparées, se confondent plus tard et donnent ainsi naissance à des masses hyalines épaisses; alors le plus souvent, même dans les stades très avancés, on observe encore cette structure stratifiée parce que l'on y trouve de fines fentes, qui indiquent les limites des fines couches hyalines primitives. Dans d'autres cas, on ne constate plus cette structure stratifiée, mais on a affaire à une masse pleine de substance intercellulaire, à une masse hyaline compacte, qui est solide dès le début et n'est nullement formée de plusieurs minces couches hyalines différentes.

Dans le cas *d'épaississement extra-capsulaire*, la transformation hyaline apparaît tout contre la couche épithéliale, surtout là où le tissu conjonctif est le plus ancien. Le plus souvent ces transformations se font à la fois sur toute l'étendue, de sorte que dans beaucoup de cas, il apparaît une couche hyaline annulaire contre l'épithélium; en dehors elle se continue régulièrement avec le tissu fibrillaire, que l'on peut en outre poursuivre dans l'interstice. C'est naturellement ce à quoi il faut s'attendre dans les cas où la prolifération extra-capsulaire a atteint uniformément la capsule tout entière.

Dans les cas de *prolifération conjonctive intra-capsulaire*, on voit aussi apparaître des dégénérescences hyalines, surtout là où la prolifération a cessé et où le tissu conjonctif est au repos. Dans ce cas, la masse de tissu conjonctif extra-capsulaire, qui existe en même temps, ne présente généralement pas de modifications hyalines et cela s'explique. D'ailleurs c'cst de là que procède la prolifération intra-capsulaire de telle sorte que nous devons nous attendre à y trouver du tissu conjonctif jeune plutôt que du tissu conjonctif vieux et dégénéré.

Généralement on constate alors que le tissu extra-capsulaire est très riche en cellules et ne présente aucunes traccs de transformations hyalines surtout à dcs stades peu avancés. Plus tard, lorsque le tissu conjonctif intra-capsulaire subit des altérations hyalines, on constate aussi ces dernières dans le tissu qui se trouve en dehors de la capsule; mais clles ne sont jamais aussi fortes que dans les cas où il n'cxiste qu'un épaississement extra-capsulaire.

La fig. 5 (Pl. XXXII) nous donne unc bonne idée des dégénérescences hyalines de la capsulc. Ce dessin représente un

corpuscule de MALPIGHI d'un rein provenant de l'autopsie 33 du cours de 1892—93. La substance hyaline constitue une grande partie de la capsule épaissie. Le glomérule est dégénéré. D'une façon générale il est finement granulé; en quelques points de la périphérie seulement les parois des capillaires sanguins sont homogènes et ressemblent complètement à une substance hyaline. On peut encore voir de petites lignes pâles et claires qui représentent les limites de capillaires que l'on ne parvient plus à distinguer eux mêmes; on voit aussi quelques noyaux dans le glomérule: ce sont des restes de noyaux des cellules épithéliales ou endothéliales.

A la face externe du glomérule on trouve, sur tout son pourtour, et séparée de lui par une très mince ligne de démarcation, une épaisse masse hyaline montrant une texture stratifiée et qui, en certains points, est nettement séparée des couches fibrillaires sous-jacentes, tandis qu'en d'autres points elle montre toute espèce de transitions vers ces couches fibrillaires. Cette masse hyaline offre à peu près la même coloration que le glomérule sur la préparation. Dans la fig. 5 on a représenté le glomérule un peu plus foncé afin de le faire apparaître plus nettement.

Les glomérules de ce rein et ceux d'autres reins, qui présentaient à peu près les mêmes symptômes, montrent presque toujours cette structure très finement granulée et ce n'est que dans les parois des capillaires sanguins que j'ai réellement observé des transformations hyalines. *Je n'ai jamais vu de glomérules complètement transformés en substances hyalines, devenus complètement homogènes et présentant les mêmes propriétés que la substance hyaline des capsules ou des parois des capillaires.*

Très fréquemment on voit, tout contre ces glomérules, des couches qui, comme je l'ai dit plus haut, présentent tous les caractères de la substance hyaline; par leur coloration elles se distinguent mal du glomérule, ce qui fait qu'à première vue elles semblent faire partie intrégrante du glomérule, tandis qu'en y regardant de plus près, on constate qu'elles appartiennent à la capsule.

Ces masses hyalines entourent le plus souvent le glomérule tout entier. Mais elles peuvent cependant aussi n'intéresser qu'une partie de son pourtour et constituer alors une masse semi-lunaire. Ces masses hyalines ont alors pour lieu de prédilection le voisinage immédiat du hile du glomérule. Dans ce cas c'est aussi là que l'épaississement de la capsule est le plus intense. Il est probable que cette disposition occasionne une compression sur les vaisseaux, compression qui entraîne une nutrition défectueuse du glomérule et éventuellement l'atrophie de cet organe.

Comme le montre le cas que nous venons de décrire, il n'existe plus rien de la cavité de la capsule. Lorsque l'on étudie d'autres corpuscules de MALPIGHI du même genre, on constate souvent, entre le glomérule et ces couches hyalines, des cellules épithé-

liales qui dérivent primitivement de l'épithélium de la capsule. Souvent la capsule est alors appliquée contre le glomérule, de sorte qu'il ne reste plus de cavité entre elles.

Dans des cas de ce genre ZIEGLER parle d'un collapsus de la capsule. Je doute que ce soit réellement le cas. S'il en était ainsi, la capsule serait plissée, ce que l'on n'observe dans aucun des corpuscules de MALPIGHI atrophiques. Il est préférable d'admettre que la capsule est comprimée contre le glomérule par suite de la prolifération du tissu qui l'entoure.

Peut-on considérer ces masses hyalines, qui existent dans la capsule, comme provenant d'un tissu dégénéré, ou bien y a t-il d'autres possibilités permettant d'expliquer leur origine? Lorsque l'on constate des transitions très nettes entre le tissu conjonctif et la substance hyaline, on doit, à mon avis, supposer que cette substance dérive du tissu conjonctif. Mais lorsque le tissu conjonctif et la substance hyaline sont séparés par des limites et qu'ils semblent étrangers l'un à l'autre au sein des tissus environnants, nous pouvons admettre qu'ils se sont alors formés aux dépens d'autres éléments ou qu'ils se sont déposés comme tels.

On peut alors peut-être les considérer comme des masses albuminoïdes dégénérées ou comme des exsudats. Afin de rechercher si la substance hyaline se forme aux dépens d'éléments autres que du tissu conjonctif, j'ai étudié la formation des cylindres hyalins qui existent dans la plupart des reins, dans l'espoir de réunir autant que possible des données qui me permissent de répondre à la question que j'ai posée plus haut.

Les cylindres appartiennent à la catégorie des formations de nature dégénérative et ce sont surtout les produits de dégénérescence des cellules épithéliales des tubes contournés qui participent à leur formation. C'est ce que j'ai pu nettement observer en traitant les reins par la méthode de WEIGERT. Cette méthode qui permet d'étudier la formation de ces cylindres m'a demontré que les substances hyalines se forment aux dépens de cellules épithéliales dégénérées.

Tous les cylindres ne se colorent pas par la méthode de WEIGERT; c'est un fait sur lequel RIBBERT a récemment attiré l'attention (*Die normale und pathologische Physiologie und Anatomie der Niere*; *Bibliotheca medica. C. Heft IV*). RIBBERT attribue ce fait à l'action plus ou moins grande de l'alcool lors du durcissement de la pièce ainsi qu'à l'âge plus ou moins avancé et à la densité plus ou moins élevée des cylindres. Les cylindres qui sont situés dans les tubes droits se colorent plus vite et d'une façon plus intense que ceux qui se trouvent dans les tubes contournés: c'est là une conséquence des causes que nous venons de signaler.

Si l'on poursuit l'étude de l'origine de ces cylindres, on constate qu'ils sont formés par de fines granulations, qui prennent naissance dans les cellules épithéliales des tubes contournés. D'après LUBARSCH

(*Centralblatt für Pathol. Anat. 1893. Page 400*), ces fines granulations sont éliminées dans la lumière des tubes et elles s'agglomèrent en amas homogènes plus volumineux. Les noyaux des cellules disparaissent; le protoplasme cellulaire devient de plus en plus granuleux et finit par se détruire complètement; les granulations se fusionnent de plus en plus; il se forme de grandes masses homogènes qui finissent par prendre la forme de cylindres. Par la méthode de coloration de WEIGERT toutes ces granulations, aussi bien les fines que les grosses, se colorent fortement en bleu. On peut nettement observer tout ce processus dans une foule de mes préparations. Si maintenant, indépendamment du rôle joué par ces granulations primitives, il intervient encore dans le processus une transsudation albuminoïde qui agglutine ces granulations, c'est ce qu'il est difficile d'observer.

RIBBERT n'admet pas que les cylindres se forment comme nous venons de le dire et il n'attribue leur formation qu'à un transsudat albuminoïde, qui se transforme en substance hyaline; quant aux produits de dégénérescence des cellules, ils n'y interviendraient que dans une très faible mesure. Cette conclusion, il la déduit de ce fait que, dans beaucoup de tubes, on observe des masses homogènes granulées, qui sont nettement séparées des cellules qui tapissent les tubes, alors que ces cellules elles-mêmes ne montrent pas de signes de dégénérescence.

Je ne nie pas qu'il ne se puisse pas former aussi des cylindres ayant une tout autre genèse que celle que j'ai décrite; mais l'observation des faits que je viens de relater est si nette que je ne puis douter que des cylindres se forment aux dépens des cellules. Il faut faire remarquer aussi que si l'on voit parfois des cylindres séparés de l'épithélium des tubes, ce fait ne prouve nullement qu'ils ne puissent s'être formés aux dépens de produits de dégénérescence de cellules. D'ailleurs les cylindres sont entrainés par le courant de l'urine, ce qui fait qu'on peut les trouver éloignés de l'endroit où ils se sont formés primitivement.

Je crois aussi avoir observé que ce ne sont pas les anciens cylindres qui prennent la coloration la plus intense; mais au contraire ceux qui sont de formation récente et surtout pendant qu'ils sont en voie de formation. Plus tard ils perdent peu à peu leur tendance à se colorer.

On peut donc admettre que des cylindres hyalins peuvent se former aux dépens de produits de dégénérescence de cellules épithéliales et d'un transsudat albuminoïde (RIBBERT); à ce propos, j'ai cherché à élucider la question de savoir si la substance hyaline de la capsule ne se forme pas aux dépens d'éléments autres que du tissu conjonctif.

Pour cela j'ai traité des coupes des reins malades par la méthode de WEIGERT et j'ai recherché s'il ne se trouvait pas dans la capsule ou dans sa cavité des substances qui réagissent à cette méthode.

Mais je ne suis pas parvenu à découvrir la formation de masses

hyalines, ni entre les éléments de la capsule épaissie, ni entre les capillaires du glomérule, ni dans la cavité de la capsule.

RIBBERT, dans le travail signalé plus haut, dit au contraire qu'après traitement par la méthode de WEIGERT, on voit parfois dans les capsules des caillots bleus, qu'il considère aussi comme une transsudation albuminoïde dégénérée.

J'ai aussi cherché, à l'aide de la méthode de VAN GIESON, à découvrir si cette substance hyaline existe dans la capsule en tant que substance isolée, indépendante du tissu conjonctif. Dans quelques cas j'ai manifestement vu des fragments qui par leur coloration contrastaient avec le tissu environnant et qui étaient situés entre les éléments des capsules épaissies. Dans les glomérules eux-mêmes, on peut aussi parfois constater la présence de fragments semblables, légèrement colorés en rouge-orangé. Cette coloration tend à prouver qu'il s'agit de substances colloides, provenant probablement aussi de produits de dégénérescence cellulaire, comme REINBACH par exemple en a indiqué dans ces recherches sur la formation de la substance colloide dans le goître.

Quelle que soit l'importance du rôle que des masses albuminoïdes ou des produits de dégénérescence cellulaire puissent jouer dans la formation de substance hyaline dans la capsule, il est certain qu'elles n'interviennent d'habitude que dans la minorité des cas, attendu que dans la plupart des cas, on peut manifestement observer la formation de la substance hyaline aux dépens de tissu conjonctif.

On comprend que cette dégénérescence hyaline se produise aussi bien dans la prolifération conjonctive intra-capsulaire que dans la prolifération extra-capsulaire. Dans la première la substance hyaline sera plus irrégulièrement répartie, attendu que le tissu conjonctif y prolifère aussi très irrégulièrement; dans la seconde, il y a plus de régularité dans le processus parce que, dans la plupart des cas, la formation de tissu conjonctif a lieu uniformément sur tout le pourtour de la capsule. Il en résulte que dans la prolifération extra-capsulaire, la masse hyaline constitue le plus souvent un anneau régulier, tandis que dans la prolifération intra-capsulaire on trouve plutôt des masses hyalines irrégulières.

J'en ai maintenant fini avec la description des épaississements de la capsule, tels que je les ai divisés au début de ce travail.

Comme je l'ai déjà dit, cette division n'a été faite qu'afin de faciliter l'exposé des nombreuses formes sous lesquelles se présentent ces proliférations. Mais il est de toute évidence que cette division est absolument en opposition avec la réalité et n'est basée que sur des faits qui reposent sur une observation superficielle. D'ailleurs la première classification n'était basée que sur une impression superficielle, à savoir que les cellules ou bien la substance intercellulaire prédominait; or, il résulte de nos des-

criptions *que l'essentiel de tous les processus qui amènent l'épaississement de la capsule, consiste dans la prolifération du tissu conjonctif; cela est vrai, non seulement pour l'épaississement fibrillaire, mais aussi pour l'épaississement cellulaire et l'épaississement hyalin.*

Mais tandis que, dans la première forme, on ne voit qu'une prolifération de tissu conjonctif, dans la seconde on constate en même temps une importante prolifération de cellules épithéliales et dans la troisième forme enfin, la prolifération conjonctive s'accompagne d'une dégénérescence hyaline.

Il est donc évident que cette subdivision en groupes principaux primitifs ne doit pas être maintenue et que, si l'on veut établir une subdivision basée sur des faits réels, il faut sans aucun doute adopter les deux espèces différentes et essentielles de proliférations de la capsule, dont nous avons eu l'occasion de parler si souvent: *la prolifération extra-capsulaire et la prolifération intra-capsulaire.*

LES TRANSFORMATIONS DE LA CAPSULE DANS LEURS RAPPORTS AVEC LES ALTÉRATIONS DES GLOMÉRULES.

Maintenant que j'ai décrit les transformations de la capsule, je passerai à la discussion de l'influence qu'elles exercent sur les glomérules. On verra, comme nous l'avons déjà dit brièvement ça et là, que les modifications pathologiques des capsules sont en relations très intimes avec celles des glomérules. On doit aussi s'attendre à ce qu'il existe une différence importante dans les dispositions des glomérules, selon que l'on a affaire à une prolifération intra-capsulaire ou à une prolifération extra-capsulaire.

On comprend facilement que l'épaississement extra-capsulaire ne doit pas en général exercer une influence bien grande sur le glomérule. Aussi voit-on souvent alors le glomérule conserver longtemps toute son intégrité et, s'il n'est pas normal, du moins il ne présente qu'une légère modification pathologique. C'est ce que l'on voit par exemple lorsqu'il existe une néphrite interstitielle ascendante en foyers, notamment après une pyélite calculeuse (autopsie 60 cours 1893—94), ou bien lorsqu'il existe une cysto-pyélo-néphrite ascendante (autopsie 42 du cours de 1894—95). Dans les deux cas les glomérules sont tout à fait normaux, bien qu'il y ait une hyperplasie considérable de tissu conjonctif à la face externe de l'épithélium de la capsule.

Lorsque cette néoformation de tissu conjonctif atteint de grandes dimensions, le vaisseau afférent aussi bien que le vaisseau efférent peut finir par être comprimé, ce qui fait que le glomérule se trouve indirectement dans des conditions défectueuses et peut s'atrophier. Mais je n'ai pu observer d'influence directe exercée sur le glomérule par le tissu conjonctif extra-capsulaire.

Il en est tout autrement lorsqu'il existe des proliférations intra-capsulaires qui font que le glomérule est directement atteint par le tissu conjonctif. A propos de la description du soi-disant épaississement cellulaire, j'ai déjà indiqué brièvement les altérations des glomérules qui en sont la conséquence et j'ai montré que les éléments du tissu conjonctif altèrent le glomérule de diverses manières.

Dans des processus où l'on rencontre des proliférations intra-capsulaires, on trouve déjà du tissu fibrillaire à la face externe de la couche épithéliale, avant que les proliférations intra-capsulaires existent manifestement; c'est de ce tissu fibrillaire que procède le tissu conjonctif qui se développe ensuite en dedans du revêtement épithélial. Le plus souvent alors, avant que la prolifération intra-capsulaire se manifeste, le glomérule a subi des transformations pathologiques; tous les capillaires sont généralement obstrués et l'on trouve de très nombreuses cellules qui peuvent provenir, soit de l'épithélium, soit de l'endothélium ou même, en partie de cellules infiltrées.

Lorsque le tissu conjonctif intra-capsulaire a atteint le glomérule, il peut alors se comporter très différemment: ou bien il s'applique contre le glomérule et pénètre entre les capillaires, ou bien il peut pénètrer dans la paroi même des capillaires.

Dans le premier cas, le glomérule se trouve englobé par le tissu en voie de prolifération; les capillaires sont séparés les uns des autres par le tissu conjonctif qui se développe entre eux; les rapports du glomérule disparaissent; les vaisseaux nutritifs sont comprimés et le glomérule s'atrophie. Si le processus de prolifération continue, les capillaires atrophiques disparaissent peu à peu et, à la place du glomérule, se forme une masse de tissu conjonctif, qui finit par se résoudre d'une façon diffuse dans le tissu conjonctif interstitiel.

Dans le second cas, les capillaires sont directement atteints par le tissu conjonctif. On voit des faisceaux de tissu fibrillaire prendre peu à peu la place des capillaires pendant que ceux-ci disparaissent. Le résultat final est le même que dans le premier cas, c'est-à-dire que le corpuscule de MALPIGHI tout entier se trouve remplacé par du tissu conjonctif.

Mais il existe encore une autre possibilité, c'est que le glomérule, à la suite de l'affection pathologique du rein, se transforme primitivement en une masse granuleuse, comme je l'ai décrit à propos de l'épaississement hyalin, et que la capsule devienne de plus en plus épaisse sur tout son pourtour, de sorte que finalement le glomérule disparaîsse et se trouve remplacé par du tissu conjonctif.

CORNIL et BRAULT ont aussi signalé incidemment que dans certains cas le glomérule se trouve transformé en une masse de tissu conjonctif et ils attribuent à la membrane périvasculaire un grand rôle dans cette transformation. Ils admettent qu'à la

surface de la mince paroi du capillaire sanguin se trouve une très fine membrane dépendant de l'adventice du vaisseau afférent; sur cette membrane se trouveraient quelques noyaux saillants, dont les cellules ne se voient pas nettement isolées. Dans certains états inflammatoires du glomérule, cette fine membrane réagirait et formerait une couche très fine de tissu conjonctif.

LANGHANS nie l'existence de cette membrane périvasculaire; il tient tous ces noyaux pour des cellules épithéliales du glomérule et déclare n'avoir jamais observé de fibrilles conjonctives entre les capillaires.

Je suis d'accord avec LANGHANS en ce qui concerne la non-existence d'une membrane périvasculaire; lorsque j'ai constaté la présence de tissu conjonctif fibrillaire entre les capillaires, j'ai toujours pu la rattacher au tissu conjonctif qui s'est formé aux dépens de la capsule.

Ainsi qu'on le voit, il y a diverses possibilités grâce aux quelles le glomérule est remplacé par du tissu conjonctif. Ce tissu se continue avec le stroma fibrillaire interstitiel. Nous pouvons donc admettre qu'un grand nombre de glomérules ont disparu. C'est ce qui expliquerait que dans certains reins que j'ai examinés, il n'existait qu'un nombre extrêmement réduit de glomérules. Cette circonstance m'engagea à déterminer le nombre des glomérules dans les différents reins. Les numérations que j'ai faites à ce sujet m'ont donné des résultats intéressants que j'exposerai plus loin.

Comment devons-nous maintenant comprendre les relations qui existent entre les transformations du glomérule et celles de la capsule? On pourrait admettre que les proliférations de la capsule sont primitives et que les altérations pathologiques du glomérule en sont une conséquence secondaire.

Ou bien on pourrait admettre que c'est dans le glomérule que réside la cause qui, par réaction, provoque la formation de ces proliférations de la capsule.

Ou bien encore on peut supposer que ces transformations sont indépendantes l'une de l'autre par leur origine et sont l'une et l'autre la conséquence d'un même processus morbide du rein.

Lorsque nous avons affaire à des proliférations extra-capsulaires, comme cela se présente dans les néphrites interstitielles ascendantes en foyers, les altérations de la capsule se manifestent avant celles des glomérules et sont probablement primitives. Lorsqu'elles sont très intenses, elles peuvent déterminer l'atrophie du glomérule, en exerçant une pression sur les vaisseaux du hile.

Dans les processus interstitiels, tels que ceux qui se présentent dans les affections artério-sclérotiques du rein, le glomérule s'atrophie aussi assez tôt et c'est probablement une conséquence de l'affection vasculaire primitive. En même temps on constate un épaississement extra-capsulaire, qui se développe aux dépens du tissu

fibrillaire interstitiel du rein. Il est probable que ces deux altérations sont indépendantes l'une de l'autre, attendu qu'il est impossible de constater une relation entre le degré d'atrophie du glomérule et le degré d'épaississement de la capsule.

En ce qui concerne le cas de prolifération intra-capsulaire, il est encore plus difficile de répondre à cette question. Le fait que l'on constate toujours des altérations pathologiques dans les glomérules avant que la prolifération intra-capsulaire ait atteint un développement quelque peu important, suffit pour faire abandonner l'idée que cette dernière est l'altération primitive. Mais le fait que des épaississements extra-capsulaires existent aussi, dans ces cas, longtemps avant que des processus pathologiques intenses s'accomplissent dans les glomérules, tend à me faire supposer que les deux processus ne dépendent qu'indirectement l'un de l'autre et que, l'un comme l'autre, ils sont occasionnés par le même processus morbide du rein.

En faveur de cette manière de voir plaide ce fait que les modifications des glomérules sont d'autant plus grandes que les proliférations intra-capsulaires sont plus intenses, et réciproquement. Une fois que le tissu conjonctif a atteint le glomérule, il joue naturellement alors le rôle principal et détermine, comme nous l'avons dit plus haut, l'atrophie et la disparition du glomérule.

Je reviens maintenant sur le fait que j'ai signalé plus haut, à savoir que le nombre des glomérules a diminué dans les différents reins. Pour arriver à compter les glomérules j'ai fait usage d'un porte-objet mobile, sur lequel se trouvait exactement indiquée la grandeur de la surface de la préparation que j'utilisais. J'ai alors compté dans toutes mes préparations le nombre des glomérules qui se trouvaient sur une même surface ($^1/_4$ de centimètre carré); pour cela j'effectuais sur chaque préparation quelques numérations, dont je prenais la moyenne. Le tableau suivant indique les résultats que j'ai obtenus.

Numéro d'ordre de l'autopsie.	*Nombre des glomérules.*
103	29 glomérules
90	114 "
58	23 "
120	49 "
131	23 "
112	21 "
114	4 "
48	43 "
36	80 "
33	27 "
81	32 "
16	24 "
56	53 "
60	120 "

Le nombre des glomérules que l'on trouve sur la même super-

ficie du rein *normal* n'est pas toujours le même. Diverses numérations que j'ai faites m'ont donné comme moyenne 117 glomérules environ.

Lorsque l'on compare avec ce nombre normal les résultats signalés plus haut, on constate que dans la plupart des reins il y a une diminution notable du nombre des glomérules. Si nous soumettons ce fait à une discussion critique, nous remarquons immédiatement que dans les reins des autopsies 90 et 60 le nombre des glomérules est tout à fait normal, ce qui n'est pas étonnant si l'on considère la nature et la forme du processus morbide.

Dans le rein de l'autopsie 60 nous avons affaire à un processus progressif en foyers, qui part du bassinet, c'est-à-dire à une altération interstitielle certaine, intéressant d'abord la substance médullaire, puis la substance corticale.

Aussi longtemps que le processus n'est pas intense, les transformations parenchymateuses sont très minimes, ainsi qu'on le constate nettement dans le cas qui nous occupe. Les glomérules ont absolument l'aspect normal; ils sont seulement riches en cellules, peut-être parce que le tissu épithélial a proliféré. La capsule a subi exclusivement un épaississement extra-capsulaire (voir plus haut), ce qui fait qu'elle n'exerce aucune influence sur le glomérule, sauf lorsque cet épaississement est excessif. Tout cet ensemble concorde parfaitement avec le fait qu'il n'y a pas de glomérules disparus.

Dans le rein de l'autopsie 90, le nombre des glomérules est aussi resté normal, bien que nous ayons affaire à une tout autre affection. On constate une légère néphrite aiguë, qui a déterminé de minimes modifications du parenchyme. Mais ce qui attire l'attention dans ce rein, c'est la présence d'épaisses masses de tissu conjonctif disposées radiairement, qui probablement existent depuis longtemps déjà et dans lesquelles on constate d'importantes modifications des glomérules et des capsules.

Les glomérules logés au sein de ce tissu conjonctif sont petits et atrophiques; les capillaires ne sont, pour la plupart, plus reconnaissables. En même temps les capsules ont subi l'épaississement extra-capsulaire et à un tel degré qu'elles ont exercé une pression sur les vaisseaux afférents et efférents des glomérules, ce qui fait que ces derniers sont atrophiés et sur le point de disparaître.

Le sujet ayant précocément succombé à la diphtérie, le processus cessa. Il est très probable que ces proliférations de tissu conjonctif sont la conséquence d'un processus interstitiel, dont la cause n'est pas claire.

Dans les autres reins le nombre des glomérules est plus ou moins diminué et il s'agit maintenant d'examiner si d'autres altérations se trouvent en corrélation avec cette réduction du nombre des glomérules.

Afin de me faire une bonne idée à ce sujet, j'ai dressé un tableau, dans lequel j'ai consigné les faits qui me paraissaient importants pour la comparaison que je désirais établir et c'est ainsi que j'ai pu arriver à diverses conclusions.

La première question qui se pose est de savoir si la disparition de tant de glomérules exerce une influence sur le poids du rein et particulièrement sur l'épaisseur de la couche corticale. Si nous fixons d'abord notre attention sur la couche corticale qui, dans les altérations des glomérules, est le plus intéressée, nous constatons que dans presque tous les reins elle est devenue plus mince.

Il fallait s'attendre à ce que dans les reins où le nombre des glomérules est resté normal, l'épaisseur de la couche corticale ne se trouvât pas diminuée, c'est-à-dire dans les reins des autopsies 60 et 90. Dans le premier cas, cette supposition s'est confirmée et sans aucun doute ce fait doit être attribué à la nature du processus morbide. D'ailleurs dans une néphrite ascendante en foyers, c'est l'écorce qui est évidemment le moins exposée au processus pathologique, attendu qu'elle est la partie du rein la plus éloignée du bassinet. Dans le second cas, la couche corticale est mince, bien que le nombre des glomérules soit normal; je ne sais si cela est dû à une rétraction du tissu conjonctif pathologique, ce qui expliquerait en même temps les dépressions que l'on constate à la surface, ou bien à cette circonstance que nous avons affaire à un rein d'enfant. Il est probable que cette dernière alternative est plutôt exacte; mais les mensurations de l'organe n'ayant pas été prises, il n'y a pas de contrôle possible.

Dans le rein de l'autopsie 119, l'épaisseur de la couche corticale est normale, bien que le nombre des glomérules ait beaucoup diminué. Cela ne peut s'expliquer qu'en admettant que la néoformation du tissu conjonctif a marché de pair avec la destruction du parenchyme. Dans ce rein il existe, en effet, une masse importante de tissu conjonctif.

Dans tous les autres reins l'épaisseur de la couche corticale a diminué. Ce fait n'est pas dû seulement à la disparition des glomérules, attendu que la place qu'ils occupaient se trouve en grande partie comblée par du tissu conjonctif, mais elle est dûe aussi à l'atrophie et à la disparition d'un certain nombre de tubes, phénomènes qui sont en corrélation fatale avec l'atrophie des glomérules.

Je serais entraîné trop loin si je voulais étudier en détail ces processus, mais ils sont bien nets dans tous les reins que j'ai examinés. Tandis que dans le rein normal la couche corticale est presque exclusivement formée par des tubes et des glomérules, entre lesquels le stroma est à peine visible, dans les reins où le nombre des glomérules était diminué, je ne suis le plus souvent parvenu qu'avec peine à trouver les tubes et ils étaient remplacés par du tissu conjonctif.

En comptant les glomérules, il n'a pas été tenu compte de l'épaisseur de la couche corticale, ce qui fait que les chiffres qui ont été mentionnés plus haut ne permettent pas une comparaison de valeurs absolues. D'ailleurs, si nous admettons que le nombre des glomérules est le même dans toute l'étendue de la couche corticale, le fait que cette dernière est devenue plus étroite implique déjà cette conséquence que le nombre total, absolu, des glomérules a diminué, même si sur un quart de centimètre carré leur nombre est le même que dans le rein normal. Si d'autre part, le nombre des glomérules compris sur une unité de surface a diminué, on doit en conclure qu'il a disparu beaucoup plus de glomérules encore que ne peuvent l'indiquer les chiffres mentionnés plus haut.

Afin de le démontrer à l'aide d'un exemple, je choisirai, pour la facilité, le cas de l'autopsie 112, où le nombre des glomérules était de 20 environ par quart de centimètre carré, l'épaisseur de la couche corticale étant d'environ 5 mm. Dans un rein normal les chiffres correspondants sont respectivement 120 glomérules et 10 mm. Si nous comparons ces données, le rapport des glomérules n'est pas de 1 à 6, mais bien de 1 à 12 attendu que l'épaisseur de la couche corticale a diminué de moitié.

Or, si nous réduisions de la sorte tous les nombres que nous avons cités, l'énorme diminution du nombre des glomérules dans les reins étudiés se manifesterait bien davantage encore.

On s'attendrait donc à ce que le poids des reins fût diminué après la disparition de tant de parenchyme rénal. Cependant, comme le montre le tableau, cette attente ne se trouve pas tout à fait confirmée; nous voyons même que, dans certains cas, le poids de l'organe a augmenté.

Il est impossible de répondre directement à la question de savoir à quoi il faut attribuer ce fait. La question de savoir pourquoi, dans un cas, le poids du rein a diminué, tandis que dans un autre cas il a augmenté, alors que, dans l'un comme dans l'autre, il s'est produit une disparition étendue dè tissu, cette question ne peut être résolue qu'en admettant que, dans le premier cas, il a disparu plus de tissu qu'il ne s'en est formé de nouveau, tandis que, dans le second cas, c'est l'inverse qui a eu lieu. Il n'y a pas de doute qu'ici encore c'est le tissu conjonctif qui entre en jeu. Si l'atrophie et la disparition du parenchyme marche parallèlement à la prolifération du tissu conjonctif interstitiel, il est clair que le poids de l'organe doit rester normal. Si le premier processus l'emporte sur le dernier, il y a aura diminution du poids; si c'est l'inverse qui a lieu, le poids de l'organe augmentera.

Il est probable que dans les premiers stades de la néphrite, lorsque le tissu conjonctif est encore jeune et riche en cellules et n'est pas encore rétracté, la néoformation de ce tissu l'emporte, tandis que plus tard, lorsque la prolifération devient moins intensive

et que la rétraction est arrivée à son maximum, la disparition de tissu l'emporte à son tour et, par conséquent le poids du rein diminue. Nous avons alors l'aspect du rein rétracté secondaire.

Si nous examinons le tableau, nous constatons que l'augmentation la plus considérable du poids de l'organe se présente dans un cas de rein amyloide: le poids de l'organe est plus du double du poids normal. Les glomérules sont tous très volumineux; le tissu interstitiel a augmenté d'une façon diffuse. On ne voit pas de signes d'une destruction importante de tissu dans le parenchyme du rein.

Il n'est pas étonnant que dans ce cas le nombre des glomérules compris dans l'unité de surface soit si minime, si l'on considère combien ont augmenté les dimensions du rein. L'épaisseur de la couche corticale est normale et la surface du rein a notablement augmenté. On conçoit qu'alors le nombre des corpuscules de MALPIGHI qui existent sur $^1/_4$ de cm. carré doive être beaucoup moindre que dans un rein normal.

L'augmentation du poids de l'organe s'explique parfaitement par la présence de substances amyloides dans les parois des vaisseaux et dans les glomérules, par l'augmentation diffuse du stroma et par la disparition et la destruction minimes du tissu du rein.

D'ailleurs ce cas de rein amyloide est tout spécial et ne peut se comparer aux autres reins, présentant des processus inflammatoires sub-chroniques et chroniques, dont je vais maintenant m'occuper.

Dans ma description, je diviserai ces cas en deux groupes, selon qu'il intervient ou qu'il n'intervient pas dans le processus pathologique, des altérations vasculaires.

Si nous comparons les reins, dans lesquels l'épaississement des parois vasculaires joue un rôle important, nous pouvons constater qu'ils présentent entre eux une grande analogie. Comme le montre le tableau, il s'en trouve six cas dans mes matériaux d'études: ce sont les reins des autopsies 48, 16, 36, 103, 81 et 33. Dans trois d'entre eux, les altérations pathologiques se montrent en foyers, tandis que dans les trois autres, le processus est diffus. Si tout d'abord nous comparons les glomérules et les capsules, nous constatons aussitôt une analogie remarquable.

Dans aucun de ces reins la capsule n'a subi l'épaississement intra-capsulaire; partout l'épaississement est formé par des fibrilles situées en dehors de la capsule; parfois cet épaississement est accompagné d'une légère prolifération de l'épithélium de la capsule tandis que, dans la plupart des cas, on peut observer des dégénérescences hyalines dans les capsules épaissies.

Les glomérules présentent aussi le même aspect dans tous ces reins. Ils sont petits, atrophiques, régulièrement granulés, sans capillaires distincts; cependant dans ces masses granuleuses on

voit encore souvent de minces lignes réfringentes, qui indiquent la limite primitive des capillaires. Ces masses, qui jadis étaient désignées sous le nom de *glomérules hyalins* n'ont pas la propriété principale de la substance hyaline, puisqu'elles ne sont pas homogènes (Pl. XXXII, fig. 5). L'épithélium primitif de la capsule persiste parfois longtemps et même, lorsque la capsule est immédiatement appliquée contre le glomérule, ce fait s'observe souvent dans ces reins.

On voit alors souvent encore entre le glomérule et la capsule, généralement devenue hyaline, quelques cellules qui, par leur forme, rappellent leur origine épithéliale. Nous concluons de là que la capsule a subi un épaississement extra-capsulaire. C'est ce que l'on peut d'ailleurs constater nettement dans les corpuscules de MALPIGHI, où l'épaississement de la capsule et l'atrophie du glomérule sont encore à leur début.

Ce qui plaide encore pour la non-existence de proliférations intra-capsulaires, c'est la façon dont la capsule est épaissie; elle a augmenté d'épaisseur uniformément sur tout son pourtour, tandis que dans la prolifération intra-capsulaire le tissu se trouve réparti très irregulièrement sur tout le pourtour interne de la capsule.

Dans ces reins on observe une importante dégénérescence hyaline dans le tissu de la capsule. Souvent on trouve, immédiatement appliquée contre le glomérule granuleux, une épaisse couche hyaline, annulaire, qui s'est formée aux dépens du tissu fibrillaire de la capsule. Etant donné que dans les préparations, le glomérule et le tissu hyalin prennent la même coloration, il faut se livrer à un examen attentif pour constater que dans cette couche il y a deux tissus différents. A première vue, on a l'impression que ce tissu hyalin appartient au glomérule et c'est probablement pour cela que l'on parlait toujours de „*glomérules hyalins*."

Je n'ai pas l'intention de rechercher la cause des altérations qui se produisent dans les glomérules. Le fait que l'on rencontre les mêmes modifications dans tous les reins dans lesquels existe une importante affection vasculaire, permet de supposer que ces processus sont en connexion intime les uns avec les autres. Il n'est pas douteux qu'un certain nombre de glomérules aient disparu; c'est ce que prouvent manifestement les numérations que j'en ai faites.

Comme je l'ai dit plus haut, parmi ces reins artério-sclérotiques il y en a quelques-uns, dans lesquels le processus a lieu en foyers. Dans ce cas, on trouve des parties où les modifications sont profondes et qui alternent avec des parties où il n'y a encore que de légères transformations de tissu. Dans celles-ci les glomérules sont généralement encore normaux, les capillaires se distinguent toujours nettement et sont béants; les capsules n'ont pas subi d'épaississement extra-capsulaire ou bien elles n'ont subi

ce processus que d'une façon très légère. Entre ces formes et celles qui existent dans les parties profondément modifiées du rein, on peut trouver toutes les transitions possibles.

Au début du processus la cavité de la capsule est encore bien nette. Peu à peu elle devient plus petite et la capsule épaissie vient alors s'appliquer immédiatement contre le glomérule.

Le rein de l'autopsie 56 présente de légères transformations amyloides et, dans le système vasculaire ainsi que dans les glomérules, on peut décéler la substance amyloide en colorant par le violet de gentiane. En réalité cependant les transformations correspondent à celles qui se produisent dans l'inflammation interstitielle. Les épaississements de la capsule consistent tous en tissu conjonctif formé en dehors de la capsule.

Les autres reins sont tous atteints d'une façon diffuse; pas un d'entre eux ne présente d'altérations vasculaires. Les glomérules diffèrent beaucoup de ceux que j'ai décrits dans les reins artério-sclérotiques. Les capsules présentent toutes des proliférations intra-capsulaires du tissu conjonctif, les unes montrant en même temps une forte prolifération épithéliale, les autres, une légère prolifération épithéliale. Les glomérules participent tous à la prolifération intra-capsulaire; c'est pourquoi ils se sclérosent et disparaissent.

Dans ces reins, le tissu conjonctif interstitiel a fortement proliféré, en même temps que l'on constate dans les tubes d'importants phénomènes de dégénérescence.

Il y a une très grande analogie entre les reins de l'autopsie 112 et ceux de l'autopsie 131, non seulement en ce qui concerne l'augmentation du poids des organes, mais encore, ainsi que le montre le tableau, en ce qui regarde la nature de toutes les autres altérations, tant du parenchyme que du tissu interstitiel. L'épaisseur de la couche corticale a diminué dans les deux reins, de sorte que si l'on tient compte du nombre des glomérules par quart de centimètre carré, on peut conclure qu'un grand nombre d'entre eux ont disparu. Les masses de cellules qui accompagnent les proliférations intra-capsulaires du tissu conjonctif dans les deux reins ainsi que la présence du tissu conjonctif interstitiel, riche en cellules, témoignent d'une prolifération énergique. Il est probable que le processus pathologique n'est pas d'ancienne date et que nous avons affaire à une forme sub-chronique de néphrite.

Devons-nous l'appeler *parenchymateuse ou interstitielle*? Cela dépend de la question de savoir ce qui prédomine, des processus parenchymateux ou des processus interstitiels, et quelle est la nature du processus primaire. Lorsqu'il y a prolifération interstitielle intense et transformations parenchymateuses très importantes, il n'est plus possible de répondre catégoriquement à cette question. En outre il est impossible de dire laquelle des deux altérations s'est formée en premier lieu. Les transformations

histo-pathologiques que présentent ces deux reins ne nous permettent pas de décider s'il s'agit d'une néphrite parenchymateuse ou d'une néphrite interstitielle, de sorte que je me contenterai de la désigner sous le nom de néphrite sub-chronique.

Pour les autres aussi je suis assez porté à leur donner simplement le nom de néphrites chroniques, sans employer les qualificatifs interstitielle ou parenchymateuse. Il n'y a pas un seul symptôme qui, dans les cas qui nous occupent, nous autorise à accorder la préférence à l'un de ces qualificatifs.

Anatomiquement la distinction nette en néphrite interstitielle et néphrite parenchymateuse est impossible à établir. La néphrite ascendante en foyers est certainement purement interstitielle, surtout au début, lorsque les transformations parenchymateuses sont très minimes; on peut aussi considérer comme telle la rétraction artério-sclérotique des reins; mais dès que nous avons affaire à des inflammations chroniques, diffuses, dans lesquelles les altérations vasculaires ne jouent aucun rôle, il devient très difficile de décider ce qui est primitif, des transformations du stroma ou du tissu parenchymateux. Dans ces reins ces deux tissus sont fortement affectés et, ni la forme du tissu conjonctif, ni la nature des transformations du parenchyme ne nous fournissent des caractères, qui motivent une distinction nette.

Peut-être, au début de l'inflammation, pourrait-on établir lequel, du tissu interstitiel ou du parenchyme, est le premier affecté; mais dès qu'ils se trouvent à un stade de transformation quelque peu avancé, on ne peut plus établir, au point de vue histo-pathologique, de limite nette entre les deux formes de néphrites chroniques.

En attendant, j'ai constaté et je crois avoir établi par ce qui précède que dans toutes les affections interstitielles (rein chirurgical, pyélite calculeuse, reins artério-sclérotiques etc.), les capsules présentent un épaississement extra-capsulaire: dans les deux premières formes, sans modifications importantes du glomérule; dans la dernière, avec atrophie d'un grand nombre de glomérules; peut-être y-a-t-il là un symptôme de processus interstitiels.

La forme intra-capsulaire de l'épaississement de la capsule constitue-t-elle, au contraire, une preuve que l'on a affaire à des inflammations parenchymateuses? Cette question, je ne suis pas parvenu à la résoudre.

PHYSIOLOGIE PATHOLOGIQUE.

Lorsque l'on réfléchit à la nature des transformations qui s'accomplissent dans les états inflammatoires chroniques des reins, on en arrive tout naturellement à se demander quelles modifications physiologiques subit le rein malade.

Peut-être est-il préférable de donner tout d'abord ici un court

aperçu des fonctions des divers éléments dans les reins normaux.

Nous devons sans aucun doute considérer le système vasculaire et tout spécialement les glomérules des corpuscules de MALPIGHI comme la partie la plus importante du rein, parce qu'elle joue un rôle dans la formation du produit de secrétion du rein.

La théorie de LUDWIG aussi bien que celle de BOWMAN—HEIDENHAIN attribue aux glomérules un rôle important dans la formation de l'urine.

D'après la théorie de LUDWIG, il s'accomplit dans le glomérule une filtration, grâce à laquelle il s'accumule dans la cavité de la capsule une urine très diluée; par suite de la résorption de l'eau par les cellules épithéliales des tubes urinifères, cette urine acquiert, dans son parcours, le degré normal de concentration.

La seconde théorie attribue un rôle important au caractère secrétoire de l'épithélium du glomérule; les cellules épithéliales secréteraient notamment de l'eau qui, en parcourant le système des tubes urinifères, dissoudrait les divers composés que contient normalement l'urine.

Comme on le voit chacune de ces deux théories attribue aux cellules épithéliales qui tapissent les tubes une fonction différente.

D'après la première théorie, elles serviraient simplement à la résorption de l'eau, tandis que la seconde théorie leur attribue le pouvoir de secréter différents éléments constitutifs, fixes et spécifiques, de l'urine.

Différents faits plaident plutôt en faveur de la théorie de HEIDENHAIN. Je n'ai pas l'intention de développer cette question. Mais on ne peut cependant méconnaître qu'il s'accomplisse en réalité une filtration dans les corpuscules de MALPIGHI; en effet, comme l'a établi LUDWIG, la valeur de la pression sanguine exerce une influence importante sur la quantité d'urine secrétée, ce qui ne peut s'expliquer que si l'on admet qu'il s'accomplit une filtration.

Quoiqu'il en soit, dans les deux théories, une large part dans la formation de l'urine revient aux glomérules vasculaires des corpuscules de MALPIGHI.

Dans l'urine normale il y a rarement de l'albumine.

SENATOR et d'autres auteurs prétendent que toute urine contient de l'albumine. La quantité d'albumine que contient l'urine normale est toutefois si minime qu'on ne peut en décéler la présence à l'aide des réactions habituelles; elle est donc de très peu d'importance.

Dans toutes les affections pathologiques des reins qui dépendent d'un état inflammatoire, la présence d'albumine dans l'urine est un des premiers symptômes cliniques. On attribue ce fait aux transformations des cellules épithéliales qui revêtent le glomérule. A l'état normal, elles empêchent l'albumine d'être éliminée du sang; au contraire, lorsqu'elles sont modifiées, elles laissent

passer l'albumine du sang et l'urine se charge par conséquent d'albumine.

Mais comment expliquer le fait que, lorsqu'un grand nombre de glomérules et de tubes urinifères se trouvent détruits, les reins sont néanmoins capables de secréter une grande quantité d'urine? Nous avons vu, en effet, que dans beaucoup de reins parmi ceux que nous avons examinés, le nombre des glomérules a fortement diminué, en même temps que les corpuscules de MALPIGHI qui existent encore ont subi de très importantes altérations pathologiques. Et cependant ils étaient encore en état de produire de grandes quantités d'urine.

Si cette urine n'est considérée que comme un produit des cellules épithéliales qui entourent le glomérule, alors à mon avis, ce fait est inexplicable. D'ailleurs, dans la plupart des cas de néphrite chronique, l'épithélium du glomérule n'existe plus; il est déjà disparu ou dégénéré.

Ce qui plaide encore davantage en faveur de la filtration à travers les parois des capillaires des glomérules, c'est surtout que, dans des cas de néphrites sub-chroniques et chroniques, il y a le plus souvent augmentation de la pression sanguine. Or, cette marche des choses ne peut se comprendre que pour autant que les capillaires du glomérule soient encore béants et qu'ils puissent être parcourus par le courant sanguin. Mais, comme nous l'avons vu, dans beaucoup de glomérules des reins décrits plus haut, il n'y a plus absolument de circulation possible, attendu que les capillaires ont disparu ou sont transformés en des masses pleines, ce qui empêche naturellement le sang de circuler.

Nous sommes donc obligés d'attribuer aux glomérules dont les capillaires permettent encore quelque circulation du sang, la fonction de produire les quantités considérables d'urine qui sont secrétées. *Nous devons bien admettre alors que tout glomérule, individuellement, possède la propriété de secréter d'énormes quantités d'urine.* Il n'est pas douteux que dans les affections des reins tous les glomérules ne sont pas affectés au même degré et les moins altérés d'entre eux possèdent alors une grande activité fonctionnelle. Il doit donc y avoir dans les reins une énorme force de réserve, attendu qu'ils sont encore en état de produire de grandes quantités d'urine même lorsqu'ils sont atteints d'une altération diffuse.

Il est vrai que dans la plupart des cas de néphrites chroniques et sub-chroniques on constate une augmentation de la pression sanguine et nous avons là sans aucun doute un facteur important pour augmenter la quantité d'urine; cependant à mon avis cette explication n'est pas encore satisfaisante et l'on ne comprend pas comment il se fait que dans des reins aussi fortement altérés la fonction ne souffre pas d'avantage.

LEUBE (LEUBE und SALKOWSKY, *die Lehre vom Harn*) explique ce fait en disant que dans les néphrites chroniques, de nombreux

capillaires de la couche corticale se détruisent, d'où résulterait une augmentation de pression et de vitesse du courant sanguin dans les glomérules. RIBBERT (VIRCHOW'S *Archiv. 93*) prétend expliquer l'augmentation de la secrétion urinaire en admettant qu'il se produirait une diminution de la résorption de l'eau dans la substance médullaire à la suite des modifications pathologiques qui s'y sont opérées.

Des recherches expérimentales plus récentes de RIBBERT (*Bibliotheca medica. Die normale und pathol. Anatomie und Physiologie der Niere*) ont démontré qu'il se produit aussi une résorption d'eau dans les anses de HENLE et dans les pièces de réunion. Dans le cas d'altérations pathologiques ces dernières perdraient leur fonction d'absorption et il en résulterait que la quantité d'urine deviendrait toujours plus considérable que dans les reins normaux.

Quoiqu'il en soit, il ne reste pas moins inexplicable selon moi que des reins dans lesquels le nombre des glomérules a fortement diminué en même temps que les autres glomérules se trouvent plus ou moins modifiés, jouissent encore d'un pouvoir fonctionnel important.

CONCLUSIONS.

Je désire encore résumer en peu de mots les résultats de mes propres recherches.

Tous les épaississements de la capsule, qui se présentent dans les néphrites chroniques et sub-chroniques ont pour point de départ une prolifération de tissu conjonctif.

Bien qu'elle puisse s'accompagner d'une importante prolifération d'éléments cellulaires, ou bien qu'elle puisse être suivie de transformations dégénératives, auxquelles on serait tenté à première vue d'attribuer l'épaississement de la capsule, cependant nous pouvons toujours constater *que l'essentiel du processus consiste dans la prolifération du tissu conjonctif.*

Selon que cette prolifération se présente à la face externe ou à la face interne de l'épithélium de la capsule, on peut distinguer deux groupes principaux: la prolifération conjonctive *intra-capsulaire* et la prolifération conjonctive *extra-capsulaire.*

Ces deux formes présentent entre-elles une grande différence qui consiste surtout dans les rapports qui en résultent pour les glomérules. Dans la première forme les glomérules sont soumis à la néoformation du tissu conjonctif; dans la seconde, ils ne sont pas soumis à son influence directe.

Cependant les glomérules peuvent disparaître dans les deux cas: mais cela s'accomplit différemment selon que l'on a affaire à l'une ou à l'autre des formes de prolifération de la capsule. Dans la prolifération intra-capsulaire les glomérules sont remplacés par

du tissu conjonctif et ils se résolvent ensuite d'une façon diffuse dans le stroma fibrillaire interstitiel, tandis que dans la prolifération extra-capsulaire, ils peuvent rester longtemps normaux. Mais lorsque l'épaississement extra-capsulaire devient très intense et qu'il exerce une pression sur les vaisseaux, les glomérules peuvent s'atrophier et finalement disparaître; à la suite d'un processus pathologique ayant son siège dans le rein, mais indépendant de l'épaississement de la capsule, ils peuvent aussi s'atrophier et disparaître.

On peut toujours observer l'épaississement *extra-capsulaire* de la capsule dans *les néphrites interstitielles* (inflammations ascendantes en foyers, reins artério-sclérotiques).

Je n'ose affirmer que les proliférations *intra-capsulaires* n'existent que dans *les néphrites chroniques, parenchymateuses*, car à cause de l'état presque toujours très avancé de la néphrite chronique après la mort, on ne peut décider si l'on a affaire à une affection interstitielle ou à une affection parenchymateuse.

On doit s'attendre à ce que la disparition d'une certaine quantité de parenchyme fonctionnel du rein exerce une influence importante sur la secrétion de l'urine. Il est surprenant cependant que les reins qui montrent un degré si important de destruction des glomérules, soient encore en état de produire de grandes quantités d'urine. Je ne sais comment on peut expliquer ce fait; on peut seulement émettre l'opinion que *des glomérules sains et des glomérules incomplètement transformés doivent être capables de produire des quantités d'urine beaucoup plus grandes qu'ils ne le font normalement.*

Comme on le voit, la physiologie pathologique des reins est un sujet sur lequel règne encore une grande obscurité. Il est à souhaiter que des recherches ultérieures fassent sur cette question plus de lumière qu'il n'y en a actuellement.

(Thèse de la Faculté de Médecine de Leide).

Numéro d'ordre de l'autopsie.	Sexe.	Diagnostic clinique.	Poids des reins.	Plus que le poids moyen normal.	Moins que le poids moyen normal.	Epaisseur de la couche corticale.	Nombre des glomérules par 1/4 de cm. carré.	Transformations des capsules de BOWMAN.	Transfo tions vaisse
N° 48 cours 1892/93.	m.	Néphrite, hémorrhagie cérébrale.	230 gr.		70 gr.	très mince.	43.	Epaississement extra-capsulaire.	Artério rose de ct des vaissca
N° 16 „ 1894/95.	m.	Néphrite chronique.	215 gr.		85 gr.	mince.	24.	idem.	Artério rose de seaux.
N° 36 „ 1893/94.	m.	Néphrite.	325 gr.	25 gr.		7 à 8 mm.	80.	idem.	ider
N° 103 „ 1886/87.	m.	Néphrite chronique.	190 gr.		110 gr.	Très mince, uniforme, 5 mm.	29.	idem.	ider
N° 81 „ 1894/95.	f.	Artério-sclérose, néphrite.	260 gr.		15 gr.	très mince.	32.	idem.	Forte t formati artério-rotique vaisseau
N° 33 „ 1892/93.	m.	Néphrite, artério-sclérose.	280 gr.	20 gr.		mince.	27.	idem.	Artério rose des seaux.
N° 60 „ 1893/94.	f.	Pyélite calculeuse.	240 gr.		35 gr.	normale.	120.	idem.	Pas d'al tions v laires.
N° 90 „ 1890/91.	f.	Diphtérie.	?			mince.	114.	idem.	iden
N° 56 „ 1892/93.	f.	Syphilis, néphrite, dégénérescence amyloide.	290 gr.	15 gr.		très atrophique, mince.	53.	idem.	Pas d'ar sclérose vaisseau gères t formati amyloid
N° 119 „ 1886/87.	m.	?	360 gr.	60 gr.		normale.	46.	Prolifération intra-capsulaire.	Légère rio-sclé des vaiss
N° 58 „ 1894/95.	f.	Carie des vertèbres, dégénérescence amyloide, thrombose de la veine rénale.	600 gr.	325 gr.		peu épaisse.	23.	idem.	Transfo tions loides parois culaires
N° 120 „ 1893/94.	m.	Néphrite, urémie.	300 gr.			mince en quelques parties.	49.	idem.	Léger é sissemc la tu interne gros seaux.
N° 114 „ 1895/96.	m.	Néphrite.	260 gr.		40 gr.	mince.	4.	idem.	Pas d'a tions v laires.
N° 112 „ 1890/91.	m.	Néphrite parenchymateuse.	490 gr.	190 gr.		très mince.	21.	idem.	idei
N° 131 „ 1887/88.	f.	Néphrite, hypertrophie du coeur gauche, anasarque.	460 gr.	185 gr.		mince.	23.	idem.	idei

Poids moyen des reins chez l'homme = 300 gr.
„ „ „ „ „ la femme = 275 gr.

Forme processus.	Transformations des glomérules.	Transformations du parenchyme.	Transformations interstitielles.
cessus en oyers.	Beaucoup de glomérules sont dégénérés, granuleux; d'autres sont normaux.	Nombreux tubes atrophiés; nombreux tubes dilatés avec des cellules épithéliales aplaties.	Prolifération intense du stroma; nombreuses infiltrations cellulaires dans les parties malades.
idem.	Beaucoup de glomérules ont subi la métamorphose granuleuse; d'autres sont normaux.	Beaucoup de tubes disparus; cylindres.	Forte prolifération fibrillaire du stroma avec infiltrats cellulaires.
idem.	idem.	Beaucoup de tubes disparus; beaucoup sont normaux.	Forte hyperplasie fibrillaire du stroma en travées radiaires.
ssus diffus.	Les glomérules ont snbi la dégénérescence granuleuse.	Beaucoup de tubes disparus; quelques-uns dilatés; beaucoup de cylindres.	Le stroma fibrillaire est devenu plus volumineux; il est fortement infiltré.
idem.	Les glomérules ont subi la dégénérescence granuleuse; il y en a peu de normaux.	Beaucoup de tubes disparus; d'autres dilatés avec des cellules épithéliales aplaties.	Prolifération fibrillaire du tissu interstitiel. Infiltration diffuse de ce tissu.
idem.	Beaucoup de glomérules ont subi la dégénérescence granuleuse; il n'y en a pas de normaux.	Beaucoup de tubes disparus; d'autres dilatés.	Tissu interstitiel très fortement hyperplasié; légères infiltration.
essus en ascendant.	Glomérules normaux.	Tubes dégénérés dans les parties malades.	Prolifération fibrillaire du stroma en faisceaux radiaires; forte infiltration de ce tissu.
essus en oyers.	Dans les parties atteintes, beaucoup de glomérules sont dégénérés.	Nombreux tubes disparus dans les travées de tissu conjonctif.	Enorme prolifération du tissu conjonctif en travées radiaires.
ssus diffus.	Beaucoup de glomérules sont volumineux et ont subi entièrement ou partiellement la dégénérescence amyloide.	Nombreux tubes dilatés; d'autres disparus; peu de cylindres.	Prolifération diffuse du tissu conjonctif dans le stroma. Infiltrations.
dem.	Les glomérules sont tous modifiés; tissu conjonctif entre les capillaires.	Nombreux tubes avec épithélium dégénéré. En beaucoup d'endroits tubes dilatés en kystes.	Prolifération importante du tissu conjonctif interstitiel; légère infiltration.
dem.	Les glomérules sont très volumineux et ont subi la dégénérescence amyloide.	Beaucoup de tubes dilatés; beaucoup de cylindres.	Prolifération fibrillaire et diffuse du tissu interstitiel; légère infiltration.
dem.	Tous les glomérules sont modifiés et envahis par le processus de prolifération.	Nombreux tubes avec épithélium détaché; nombreux cylindres.	Léger épaississement fibrillaire et diffus du stroma; légère infiltration.
lem.	Les glomérules sont tous envahis par du tissu conjonctif.	Nombreux tubes disparus; cylindres.	Puissante prolifération interstitielle du tissu conjonctif; légère infiltration.
lem.	Beaucoup de glomérules sont envahis par du tissu conjonctif.	Nombreux tubes disparus; nombreux cylindres.	Le tissu interstitiel est devenu plus abondant, riche en cellules et fibrillaire; infiltration diffuse dans ce tissu.
lem.	Tous les glomérules sont envahis par le processus de prolifération.	Nombreux tubes ayant subi la dégénérescence diffuse; nombreux cylindres.	Prolifération fibrillaire et interstitielle du tissu conjonctif, riche en cellules.

eur moyenne de la couche corticale du rein normal = 10 mm.
re moyen et normal des glomérules par 1/4 de cm. carré = 117.

ANNEXE.

Il a paru récemment dans VIRCHOW'S *Archiv* (Bd. 150), un travail du Dr. ARTHUR BÖHM, intitulé „Beitrag zur pathologischen Anatomie der Malpighischen Körperchen der Niere". L'auteur de cette publication a observé, dans deux cas de néphrite chronique parenchymateuse, des proliférations de tissu conjonctif dans la cavité des capsules de BOWMAN et autour des glomérules. A maints points de vue les descriptions du Dr. A. BÖHM concordent parfaitement avec celles que j'ai données, dans les pages qui précèdent, de la prolifération intra-capsulaire du tissu conjonctif. Cependant à d'autres points de vue ses descriptions diffèrent des miennes. Ces différences portent tout particulièrement sur l'origine du tissu conjonctif. BÖHM admet trois sources d'origine du tissu conjonctif *intra-capsulaire*.

En premier lieu, la capsule de BOWMAN jouirait de la propriété remarquable de se transformer en fibres. Ces fibres seraient de nature conjonctive et pourraient ainsi constituer une source d'origine du tissu conjonctif intra-capsulaire. Normalement, la capsule de BOWMAN, très délicate, serait formée par un tissu fibrillaire très dense, qui n'attendrait pour ainsi dire qu'une occasion favorable pour se déployer et former un réseau de tissu conjonctif réticulé; cette manière de voir est admise aussi par MALL. Ce mode d'origine me paraît, à priori, très invraisemblable et BÖHM lui-même en est quelque peu revenu ultérieurement.

Une seconde source d'origine du tissu conjonctif intra-capsulaire résiderait dans le tissu péricapsulaire; ce dernier traverserait la capsule en divers points et pénétrerait ainsi dans la cavité de la capsule, où il proliférerait ensuite à l'intérieur de cette capsule. Les cellules qui accompagnent ce tissu, BÖHM les considère, les unes comme des cellules de granulation, les autres comme des cellules de nature épithéliale. Ce mode de formation du tissu conjonctif concorde, dans ses traits essentiels, avec celui que j'ai décrit lorsque je me suis occupé de la prolifération intra-capsulaire du tissu conjonctif. Les figures que donne l'auteur concordent aussi avec mes propres observations, à savoir qu'en

divers points de la capsule, de fins faisceaux de fibrilles s'accroissent vers son intérieur et y prolifèrent plus tard.

Le troisième mode de prolifération du tissu conjonctif qu'il décrit, BÖHM le tient pour le plus important. Le tissu conjonctif néoformé proviendrait d'une prolifération de la tunique adventice des parois vasculaires dans le pédicule du glomérule. Pour défendre cette manière de voir, il s'appuie sur le fait que c'est au hile que la prolifération du tissu conjonctif est la plus intense et que parfois, sur des coupes, il a vu, entre les capillaires du glomérule, monter de gros faisceaux conjonctifs qui n'étaient nullement en continuité avec la capsule et ne pouvaient par conséquent pas en provenir.

Bien que je ne veuille pas nier ce troisième mode d'origine, je considère néanmoins le second comme le plus fréquent et comme le principal. Je l'ai toujours observé chaque fois que j'avais affaire à une prolifération conjonctive intra-capsulaire. Enfin, BÖHM signale aussi le fait que le glomérule tout entier peut se transformer en tissu conjonctif.

Un fait remarquable et qui est d'accord avec mes propres observations, c'est que BÖHM, pas plus que moi, n'ai jamais constaté la formation de tissu conjonctif intra-capsulaire dans des affections interstitielles du rein, mais seulement dans des néphrites chroniques parenchymateuses.

Bien que les opinions de cet auteur diffèrent quelque peu des miennes, cependant j'ai trouvé ses observations assez intéressantes pour mériter que je les mentionne brièvement.

EXPLICATION DE LA PLANCHE XXXII.

Fig. 1. Epaississement extra-capsulaire; autopsie 60 cours 1893/94.
a, Glomérule.
b, Capillaire béant.
c, Cavité de la capsule.
d, Epithélium de la capsule.
e, Epaississement fibrillaire de la capsule.
f, Noyau de tissu conjonctif.
g, Tube contourné.
h, Tissu fibrillaire interstitiel.
i, Petit vaisseau avec paroi fortement épaissie.

Fig. 2. Epaississement fibrillaire intra-capsulaire. Autopsie 131 cours 1887/88.
a, Restes de la cavité de la capsule.
b, Petit groupe de cellules provenant de cellules épithéliales de la capsule.
c, Cellules épithéliales qui tapissent la paroi interne de la cavité étranglée de la capsule.
c', Cellule épithéliale de la capsule.
d, Fibrilles conjonctives extra-capsulaires.
e, Faisceaux conjonctifs, pénétrant entre les petits groupes de cellules.
e', Masse conjonctive fibrillaire intra-capsulaire.
f, Restes du glomérule.
g, Tissu conjonctif pénétrant entre les capillaires du glomérule.

Fig. 3. Epaississement intra-capsulaire avec prolifération cellulaire. Autopsie 120 cours 1893/94.
a, Tissu conjonctif fibrillaire extra-capsulaire.
b, Noyau dans ce tissu.
c, Couche hyaline.
d, Trabécule de tissu sans structure.
e, Trabécule fibrillaire épaisse, émanant directement de la paroi de la capsule.
f, Faisceau épais de tissu conjonctif traversant la cavité de la capsule et pourvu de noyaux de tissu conjonctif.
g, Cellules épithéliales de la capsule.
h, Cellules épithéliales qui accompagnent les petits faisceaux de tissu conjonctif.
i, Fragment du glomérule.
k, Passage d'un trabécule de tissu conjonctif dans la paroi d'un capillaire.

Fig. 4. Prolifération conjonctive intra-capsulaire avec prolifération cellulaire. Autopsie 114 cours 1892/93.
a, Noyau de tissu conjonctif extra-capsulaire.
b, Cavité délimitée par des cellules épithéliales, (partie étranglée de la cavité primitive de la capsule).
c, Cellules épithéliales de la capsule.
d, Faisceau de tissu conjonctif.
e, Travée épaisse de tissu conjonctif qui se perd d'une façon diffuse dans le glomérule.
f, Réseau de trabécules de tissu conjonctif, tapissés tous par des cellules épithéliales.
g, Glomérule.
h, Capillaire béant.

Fig. 5. Prolifération conjonctive intra-capsulaire, en partie avec prolifération cellulaire, en partie avec transformations hyalines. Autopsie 131 cours 1887/88.
a, Tissu conjonctif extra-capsulaire, riche en cellules.
b, Points où le tissu conjonctif devient intra-capsulaire.

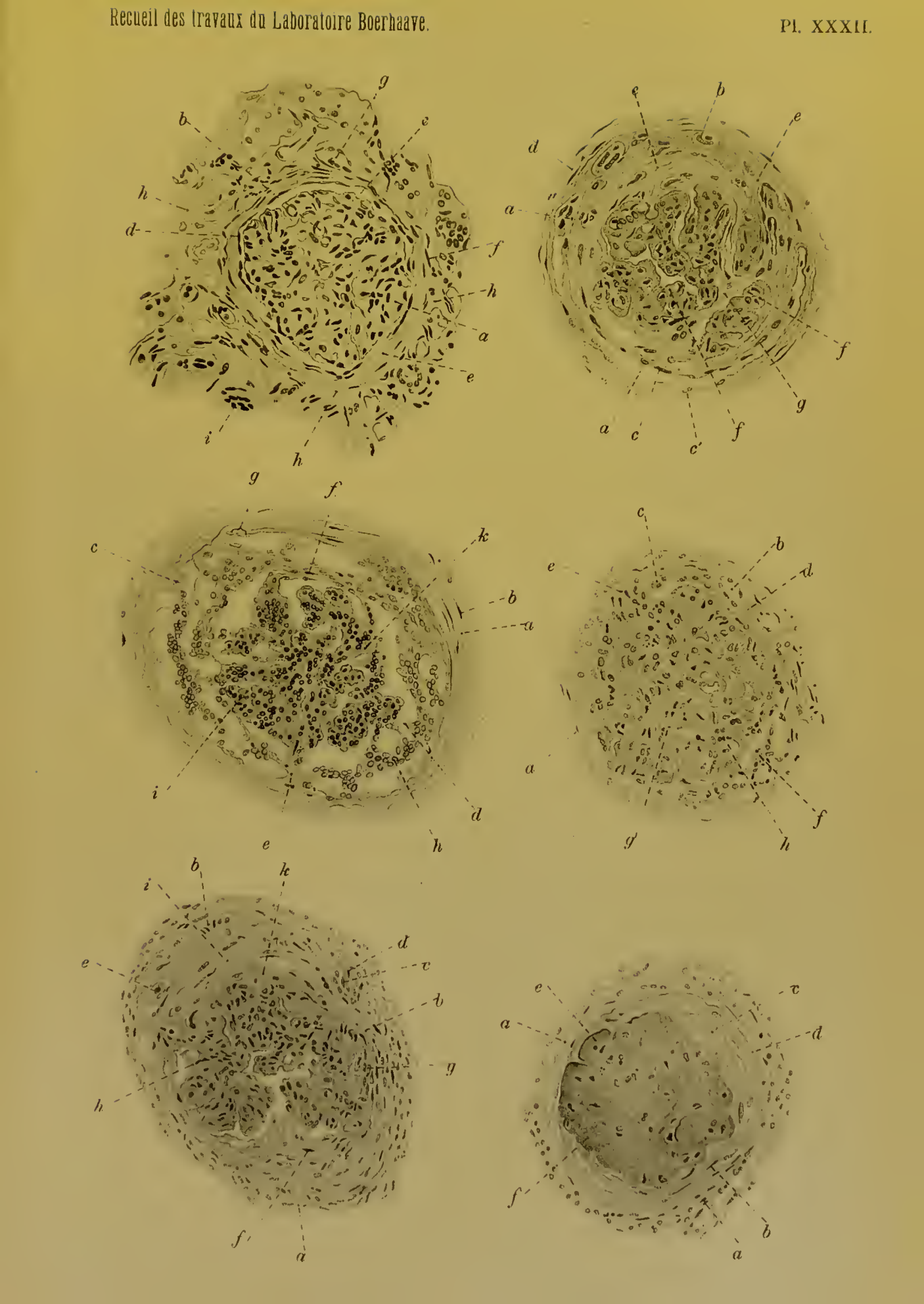
g
b
c
h
d
f
h
a
e
i
h
g
f
c
b
e
d
a
f
g
a
c
c'
f
c
k
b
a
i
e
d
h
c
b
d
e
a
f
g
h
b
k
i
d
e
c
b
g
h
f
a
e
c
a
d
f
b
a

c, Groupe de cellules formé surtout par des cellules épithéliales.
d, Noyau de tissu conjonctif situé dans ce groupe.
e, Petit groupe de cellules provenant de cellules épithéliales de la capsule.
f, Noyau de cellule conjonctive dans le tissu riche en cellules.
g, Cellules épithéliales.
h, Glomérule.
i, Tissu conjonctif devenu hyalin.
k, Fragment indistinct du glomérule.

Fig. 6. Epaississement de la capsule avec dégénérescence hyaline. Autopsie 33 cours 1892/93.
a, Fibrilles de tissu conjonctif extra-capsulaire.
b. Noyaux de cellules conjonctives.
c, Masse hyaline, présentant une structure stratifiée.
d, Tissu fibrillaire qui se continue insensiblement dans la masse hyaline.
e, Capillaire du glomérule transformé en substance hyaline
f, Masse granuleuse du glomérule.

XXXI.

SUR LA PLACENTATION CHEZ L'HOMME

(Pl. XXXIII et XXXIV).

PAR

DR. SIEGENBEEK VAN HEUKELOM.

(1898).

Le 7 novembre 1896 vint à l'autopsie au Laboratoire BOERHAAVE le cadavre d'une femme qui, dans une attaque d'épilepsie, s'était brûlée à un réchaud à pétrole et était morte 6 heures plus tard. L'autopsie eût lieu 14 heures après la mort. Le cadavre était parfaitement conservé; il ne s'était pas encore produit de suffusion du sang. A part les brûlures, on ne constatait aucune particularité digne d'être signalée.

Comme l'infirmière principale du service d'obstétrique de l'hôpital avait déclaré que la femme brûlée était une habituée du service et qu'elle se trouvait toujours soit en couches, soit enceinte, je prêtai pendant l'autopsie une attention toute particulière à l'utérus.

Mon collègue, le professeur JOH. VEIT, eût l'amabilité, en considération de la possibilité d'une grossesse, d'assister à l'autopsie. Nous constatâmes que l'utérus était un peu plus volumineux que normalement et, soumis à une palpation très prudente, il se montra un peu plus mou que ce n'est le cas d'ordinaire. La face postérieure du fond de l'organe proéminait plus fortement que la face antérieure. L'ovaire gauche contenait un gros corps jaune (diamètre $2 \times 2^1/_2$ cm.), dont la thèque interne se voyait très nettement à la coupe.

Je m'abstins provisoirement de toute autre recherche; j'enlevai avec beaucoup de soin l'appareil génital et le plaçai dans une solution à $3^0/_0$ de formaldéhyde (solution aqueuse à $10^0/_0$ de formol du commerce). Quelques jours plus tard, il fut lavé et placé dans l'alcool.

C'est seulement lorsque l'alcool eût complètement pénétré, que l'utérus fut ouvert par une coupe frontale; nos prévisions se trouvèrent réalisées: l'utérus était gravide.

La fig. 1 représente la paroi postérieure de l'organe, ainsi que l'ovaire gauche avec son corps jaune. La largeur de l'utérus,

mesurée entre les insertions des trompes, est de 60 mm.; sa hauteur, de l'orifice interne à la séreuse du fond, atteint 87 mm.

La muqueuse est régulièrement et fortement épaissie jusqu'à l'orifice interne, en même temps qu'elle présente des saillies et des rides.

La forme de la cavité est toute particulière : l'élargissement commence immédiatement à l'orifice interne. La muqueuse mesure 42 mm. depuis l'orifice interne jusqu'au fond de l'organe ; sa plus grande largeur est de 30 mm. A sa surface, même à la loupe, on ne peut distinguer les orifices des glandes utérines.

Dans l'angle gauche du fond, se trouve une dépression en forme de cuvette, dont le bord proémine assez nettement au dessus de la muqueuse. Cette dépression est lisse, veloutée ; les saillies de la muqueuse s'y trouvent comme aplaties par pression. Il semble que la muqueuse est comprimée par un corps sphérique en cet endroit. Le diamètre de la dépression est de 17 à 20 mm.

La fig. 2 représente la paroi antérieure de l'utérus. La partie inférieure de cette paroi fait défaut ; elle a été sectionnée avec soin lorsque l'on a ouvert l'organe, dans le but de constater approximativement quelle était la situation du nid de l'oeuf, avant que l'on pratiquât la coupe frontale.

La moitié droite, plus petite, de la muqueuse présente le même aspect que celui que nous avons décrit plus haut ; mais à gauche on voit une saillie, affectant la forme d'un segment de sphère et séparée du restant de la muqueuse par un sillon vertical, profond. La surface du segment de sphère est veloutée à la périphérie, mais lisse au centre, où l'on distingue un petit orifice punctiforme.

Cette saillie, large de 16 mm. s'adapte dans la dépression en cuvette de la paroi utérine postérieure. Il est remarquable que cette saillie de la paroi antérieure de l'utérus ait refoulé devant soi la paroi postérieure de l'organe, tandis que sa paroi antérieure est restée plane.

Il était absolument certain que l'oeuf se trouvait dans la saillie et que l'on pouvait considérer la portion lisse de la muqueuse comme la caduque réfléchie (capsulaire) en voie de formation. Quant au sillon, il devait correspondre à la continuité entre la caduque vraie et la caduque réfléchie.

Comme on n'a encore décrit qu'un très petit nombre de jeunes oeufs humains *in situ*, la cavité de l'oeuf ne fut pas ouverte, afin de permettre de faire l'étude de la placentation. Le renflement tout entier avec son voisinage immédiat fut excisé avec la musculature utérine sous-jacente et le tout fut inclus dans la celloidine. L'imprégnation était achevée complètement après trois

mois et demi. Toute la pièce fut coupée au microtome: les coupes furent pratiquées en séries, perpendiculairement à la surface de la muqueuse et à l'axe de l'utérus; l'oeuf dans son ensemble comprit environ 600 coupes. Les coupes avaient les unes 10 μ, les autres 12 à 15 μ d'épaisseur. Elles furent toutes colorées par l'hématoxyline et l'éosine. La fixation et le durcissement étaient très bons; la rétraction que subissent souvent les tissus traités par l'alcool ne s'était absolument pas produite et les éléments avaient conservé leur situation réciproque. Les contours des cellules ainsi que les figures chromatiques des noyaux étaient nets et il n'était pas difficile de trouver de nombreuses mitoses. Je crois devoir insister sur ce fait; car sans cela le mélange, en apparence irrégulier, de sang et de cellules des tissus pourrait faire croire à une production artificielle.

L'étude des figures convaincra le lecteur du bon état de fixation des tissus et, à ce propos, l'excellente conservation du sang doit être mentionnée particulièrement. On ne constate même ni exsudats, ni extravasations; toutes les voies sanguines sont gorgées de sang. La seule production artificielle consiste en une fissure, qui siège dans la sérotine compacte, dans une partie de la préparation; les lèvres de cette fissure se correspondent très bien. La fissure est comblée par de la celloidine. Elle doit donc s'être produite après la fixation et avant que le celloidine se soit durcie. Dans mes recherches j'ai toujours eu soin d'éviter cette fissure ainsi que son voisinage immédiat.

Les figures des deux planches qui accompagnent ce travail, ont été exécutées par M. STRATHMANN, dessinateur qui n'est pas familier avec des études de ce genre; la plupart ont été faites pendant mon absence, dans le courant des vacances; dans l'intérêt de l'objectivité, je ne les ai modifiées en aucune façon.

L'examen microscopique des préparations montra que la pièce n'était pas absolument intacte; je constatai que l'orifice de la grosseur d'une pointe d'aiguille, dont j'ai signalé plus haut l'existence à la surface du renflement, constituait le débouché d'une fissure en forme de canal qui pénétrait jusque dans la vésicule blastodermique. Une observation intéressante, que je relaterai plus loin, m'a démontré que cette fissure devait exister alors que les tissus étaient encore vivants.

A la suite de cette déchirure, l'oeuf a perdu une partie de son contenu liquide et s'est aplati. Heureusement cet accident n'a pas eu d'influence sur l'embryon; mais la caduque réfléchie se trouvait partiellement détachée des villosités. Nous y reviendrons.

Je décrirai cette pièce d'une façon très détaillée pour ce qui concerne les annexes et la placentation. Lorsque j'ai entrepris cette étude, il n'existait pas, à ma connaissance, dans la bibliographie, de description d'un aussi jeune oeuf humain *in situ*.

Mais depuis cette époque, LEOPOLD [1]) a décrit dans son Atlas deux jeunes oeufs, qu'il estime être âgés respectivement de 7 à 8 jours et de 14 jours. Je pense que celui que j'ai étudié est un stade intermédiaire entre ces deux oeufs et qu'il contribuera beaucoup à étendre nos connaissances relatives à l'étude de la placentation.

Des embryons humains correspondant à ce stade ont déjà été décrits par KEIBEL et d'autres auteurs, et en particulier par SPEE. La publication de SPEE est spécialement détaillée et nette et elle correspond presque complètement aux faits que j'ai observés.

Mais ces pièces provenaient toutes (sauf celles de LEOPOLD), soit d'avortements, soit de râclages de l'utérus, et les auteurs qui les ont décrites ont donc dû se contenter des lambeaux de la muqueuse et du chorion qui adhéraient encore à l'oeuf. Le hasard m'ayant fourni une pièce qui montre toutes les parties absolument unies, je crois que cette circonstance justifie la description assez longue et détaillée que je vais en donner.

Afin que ma description soit purement objective, je réunirai dans un paragraphe spécial certaines conclusions hypothétiques concernant des stades plus jeunes.

Je renverrai le lecteur qui s'intéresse à la bibliographie des jeunes stades de la placentation chez l'homme au travail de MERTTENS [2]), tandis que dans les publications de KEIBEL [3]) et de SPEE [4]), il trouvera tout ce qui concerne de jeunes embryons humains.

Afin de nous orienter dans les rapports assez complexes qui se présentent, il est indispensable que je décrive brièvement une coupe équatoriale du renflement en forme de segment de sphère, telle qu'on peut l'observer à la loupe.

J'ai choisi pour cela la coupe 272 (Pl. XXXIII fig. 3), qui correspond à l'équateur, attendu que la vésicule blastodermique est intéressée par les coupes 43 à 502. L'embryon, qui est un peu excentriquement placé, n'est pas intéressé par cette coupe; l'aire embryonnaire se trouve intéressée par les coupes 290 à 344, tandis que l'ébauche embryonnaire proprement dite n'est intéressée que par les coupes 313 à 343. Les relations de l'aire embryonnaire avec la vésicule blastodermique sont représentées dans la fig. 4 Pl. XXXIII (coupe 323).

---

1) Prof. Dr. G. LEOPOLD. Uterus und Kind von der ersten Woche der Schwangerschaft bis zum Beginn der Geburt und der Aufbau der Placenta. *Gebürtshülflich-anatomischer Atlas.* Mit erläuterndem Text. Leipzig 1897. Hirzel.

1) J. MERTTENS, Beiträge zur normalen und pathologischen Anatomie der menschlichen Placenta. *Zeitschrift für Geburtshülfe u. Gynäkologie.* 1894. Bd. XXX, p. 1.

2) Dr. FRANZ KEIBEL, Ein sehr junges menschliches Ei. *Arch. für Anat. und Physiol.* Anat. Abth. 1890. p. 250.

3) F. GRAF V. SPEE, Neue Beobachtungen über sehr frühe Entwickelungsstufen des menschlichen Eies. *Ibid* 1896. p. 1.

La fig. 3 Pl. XXXIII montre en *a* la tunique musculaire de l'utérus revêtue par la couche profonde de la muqueuse, *b*. Cette couche, la sérotine spongieuse, renferme des glandes hypertrophiées qui, au voisinage du pôle inférieur de l'oeuf, sont remplies de sang. La couche superficielle de la muqueuse, *c*, la sérotine compacte, contient moins de glandes en apparence; elle n'est pas nettement délimitée de la sérotine spongieuse et se continue avec la caduque réfléchie (capsulaire), *i*, qui enveloppe la surface de l'oeuf.

Sur la sérotine compacte repose une large zone, qui forme l'espace sanguin intervilleux avec les villosités. Au pôle inférieur de l'oeuf, on voit la fissure dont nous avons parlé plus haut et qui apparaît sous la forme d'une série de taches blanches. Cette zone est séparée de la cavité blastodermique, *f*, par la paroi de la vésicule blastodermique, *e*. Par suite de la fissure en forme de canal, la cavité blastodermique est affaissée et se présente comme une large fente.

Après la cavité blastodermique on trouve successivement, en se rapprochant de la cavité utérine: la paroi de la vésicule blastodermique, *g*; l'espace intervilleux, *h*; puis, la caduque réfléchie (capsulaire), *i*, qui sépare l'oeuf de la cavité utérine.

Nous étudierons successivement les différentes couches; puis nous décrirons brièvement l'embryon et, enfin, nous en déduirons certaines conclusions.

Afin de comprendre plus aisément la question principale dont nous avons à nous occuper, à savoir quelles relations existent entre les tissus foetaux et les tissus maternels, nous décrirons successivement:

1) la musculature de l'utérus;
2) la couche spongieuse de la caduque vraie (caduque vraie spongieuse).
3) la couche compacte de la caduque vraie (caduque vraie compacte);
4) la couche spongieuse de la caduque sérotine (caduque sérotine ou basale spongieuse);
5) la couche compacte de la caduque sérotine (caduque sérotine ou basale compacte);
6) la caduque réfléchie ou capsulaire;
7) la paroi de la vésicule blastodermique;
8) les villosités et l'espace intervilleux. C'est alors seulement que nous pourrons étudier l'union entre les tissus foetaux et maternels; nous ferons cela systématiquement en étudiant:
9) le mode d'union des tissus;
10) la disposition des vaisseaux sanguins.

Enfin, il restera à examiner:

12) l'embryon, et nous finirons par
13) les conclusions et hypothèses.

Indiquons tout d'abord quelques mensurations.

La vésicule affaissée mesure dans son ensemble de 7 à $7^1/_2$ mm. On ne peut en indiquer plus exactement la longueur, parce que la limite entre la vésicule blastodermique et les villosités équatoriales n'est pas nette. La largeur de la fente, correspondant à la distance interpolaire de l'oeuf, est de 1 mm. Le méridien de l'oeuf peut donc être estimé égal à $(7^1/_4 + 1)\,2 = 16^1/_2$ mm., ce qui correspond à une sphère dont le diamètre serait de $5^1/_{10}$ mm. Si l'on considère que tous les jeunes oeufs humains sont décrits comme des sphères légèrement aplaties, on peut admettre que notre oeuf, avant de s'aplatir, mesurait environ $4^1/_2 \times 5^1/_2$ mm.

Ceci correspond à peu près aux données fournies par SPEE, qui parle d'un oeuf dont il a calculé le diamètre à 4 mm., mais qui, comme le dit l'auteur, devait certainement être plus grand. Ma pièce doit être un peu plus grande que celle de SPEE, de même que mon embryon, était, à mon avis, un peu, mais fort peu, plus développé que le sien.

Un oeuf décrit par BREUSS [1]) mesurait, les villosités comprises, 5 mm. de diamètre: il était donc plus petit.

Quant à l'oeuf de MERTTENS, dont l'auteur n'a trouvé qu'incidemment quatre coupes dans des préparations faites à l'aide du produit d'un râclage utérin, il est bien difficile d'en déterminer avec certitude les dimensions exactes.

L'oeuf le plus jeune de LEOPOLD est indiqué comme mesurant $4 \times 3{,}7$ mm. L'auteur n'a pu trouver d'aire embryonnaire nette, ce qui, à mon avis, pourrait bien être dû à ce que la pièce a été ratatiné par l'alcool.

Mon collègue VEIT a eu la bonté de mettre à ma disposition quelques coupes d'une muqueuse utérine, obtenue par râclage et qui contenait un oeuf de 2 à 3 mm. Je signalerai plus tard les documents utiles que j'en ai pu tirer, bien que malheureusement les coupes eussent souffert de leur ancienneté.

Je m'abstiendrai de déterminer l'âge de ma préparation, l'anamnèse ne m'ayant fourni aucun renseignement à ce sujet.

1. MUSCULATURE DE L'UTÉRUS.

Les fibres musculaires sont partout normales, aussi bien au dessous de la caduque sérotine qu'ailleurs. Les faisceaux sont séparés les uns des autres par du tissu conjonctif assez riche en noyaux (pas de leucocytes).

Les artères sont de deux types différents. D'abord il y a de petites artères réunies par groupes. Ces vaisseaux, pourvus d'une tunique musculaire modérément épaisse, sont normaux; ils ne sont pas dilatés et contiennent peu de sang.

---

1) Dr. KARL BREUSS, Ueber ein menschliches Ei aus der zweiten Woche der Gravidität. *Wiener medicinische Wochenschrift.* 1877 p. 502.

En second lieu, on voit des artères, dont les parois extraordinairement épaisses montrent une forte dégénérescence hyaline de leur adventice et de leur tunique musculaire. Sous leur endothélium on voit encore ça et là des fibres musculaires; la lumière de ces artères est très étroite; l'endothélium n'est pas plissé. Je crois pouvoir rattacher ces artères, qui sont aussi disposées par groupes, à des stades d'involution de vaisseaux fortement hypertrophiés lors d'une grossesse précédente.

Les veines sont larges, affaissées en forme de fentes; leur endothélium est un peu gonflé.

La limite entre la musculature et la muqueuse utérine est rectiligne et ne présente pas de saillies dirigées en dehors.

2. CADUQUE VRAIE SPONGIEUSE.

La texture de la caduque vraie a été étudiée sur de petits fragments de la muqueuse pris en dehors du nid de l'oeuf; bien que les dispositions que j'ai constatées concordent avec les descriptions que nous ont fait connaitre d'autres auteurs, nous devons les exposer brièvement, afin de bien faire comprendre la structure de la caduque sérotine. La caduque vraie est formée de deux couches, qui ne sont pas nettement séparées l'une de l'autre: l'une, profonde, est la couche spongieuse; l'autre, superficielle, est la couche compacte. La masse principale du tissu de la couche spongieuse est formée par des glandes fortement hypertrophiées, en partie contournées en tire-bouchon, en partie plissées. Ces glandes sont très ramifiées, possèdent une large lumière et spécialement des crêtes épithéliales et des replis puissants qui, à la coupe optique, font l'impression de papilles siégeant sur la paroi. Souvent elles sont larges, comme distendues par le produit de secrétion. Les glandes sont entourées par une très petite quantité de stroma; mais ce stroma est richement nucléé; les noyaux de cellules de tissu conjonctif sont allongés et absorbent fortement les matières colorantes. Relativement au développement pris par les glandes, le stroma est devenu plus réduit; il est difficile de décider d'une façon absolue si, en réalité, il est devenu plus abondant.

Dans la couche spongieuse les cellules épithéliales glandulaires sont étroites et élevées; leurs noyaux, vivement colorés, sont allongés perpendiculairement à la surface de l'épithélium; les cellules, étroites, semblent se comprimer mutuellement et elles sont d'inégale hauteur Les noyaux sont d'autant plus vivement colorés qu'ils sont plus profondément situés dans la muqueuse. On a l'impression que les cellules épithéliales s'y multiplient activement. Cependant, en dépit de tous mes efforts, je n'ai pu y découvrir de mitoses.

3. CADUQUE VRAIE COMPACTE.

Si l'on suit les glandes de la profondeur de la muqueuse vers la cavité utérine, on constate que le caractère de leur épithélium se modifie progressivement: ses cellules deviennent cubiques et leurs noyaux, plus réguliers, arrondis. Elles se rapprochent du type des cellules normales et au repos des glandes utérines; toutefois leur protoplasme absorbe davantage l'éosine. Ici, comme dans la couche spongieuse, on voit très fréquemment des cils vibratiles à leur surface.

Le nombre des tubes glandulaires va en diminuant et l'on passe peu à peu à la caduque compacte.

Le stroma se modifie aussi lentement; il devient progressivement plus large; ses cellules et ses fibrilles s'écartent les unes des autres et entre elles apparait une substance, que l'on pourrait considérer comme un oedème ou comme une substance intercellulaire non différenciée. Là où les petites artères en groupes traversent la muqueuse, cette disposition pénètre très profondément dans la muqueuse. et l'on y peut souvent encore distinguer des fibrilles, logées dans la substance de nature dubieuse. Il y apparaît des granulations extrêmement fines, semblables à un précipité; à cause de cela j'estime qu'il est probable que cette substance est de nature oedémateuse. Cet oedème devient plus prononcé, lorsqu'on se rapproche de la surface de la muqueuse; les cellules du stroma se gonflent et deviennent polymorphes. Un petit nombre d'entre elles s'anastomosent, mais la plupart ne le font pas et restent isolées. On n'y trouve pas encore ces belles cellules de la caduque, si caractéristiques et si souvent décrites, avec leurs gros noyaux vésiculeux, réguliers. Les mitoses font aussi complètement défaut.

La couche la plus superficielle, c'est-à-dire la plus rapprochée des cellules épithéliales intactes de l'utérus, présente des espaces sanguins, à paroi mince, fortement gorgés de sang.

En résumé, l'on peut dire que la muqueuse tout entière participe à ce fort épaississement de la muqueuse, qui même à l'oeil nu est si caractéristique: cet épaississement est dû, dans la couche inférieure, à une prolifération des glandes et à une hyperplasie fibrillaire du stroma; dans la couche superficielle, il est dû à un gonflement des cellules du stroma et à un fort oedème interstitiel.

Tels sont les caractères de la caduque vraie.

4. CADUQUE SÉROTINE (BASALE) SPONGIEUSE.

On peut se faire une bonne idée de la couche spongieuse de la caduque sérotine, si l'on admet que sa structure est la même

que celle de la caduque vraie spongieuse, mais qu'elle est plus mince, parce que l'oeuf, dès qu'il se trouve logé dans la muqueuse, agit sur son voisinage immédiat de façon à y déterminer la formation d'une couche compacte. L'oeuf ne se trouve pas situé entre la couche spongieuse et la couche compacte, car au dessous de l'oeuf on trouve d'abord une couche compacte, puis une couche spongieuse. La couche spongieuse, très épaisse au voisinage du nid de l'oeuf, s'amincit progressivement vers le pôle de l'oeuf avoisinant la sérotine; là elle ne présente que très peu de glandes; pourtant on reconnait à l'intensité de coloration de leurs noyaux que ces glandes appartiennent à la couche spongieuse (Pl. XXXIII, fig. 3).

Cette disposition n'est pas conforme au schéma bien connu de KUNDRAT et ENGELMANN, où l'on voit une épaisse couche spongieuse ininterrompue, comme le montre aussi la figure de l'oeuf le plus jeune de LEOPOLD; par contre, la figure de l'oeuf plus âgé de LEOPOLD correspond à notre observation. Il est probable que cette différence dépend de l'âge de l'oeuf, bien qu'il ne soit pas impossible qu'il y ait à ce sujet des différences individuelles.

Les glandes de la couche spongieuse contournent le nid de l'oeuf en se dirigeant vers la surface et l'on peut les poursuivre dans la couche compacte; elles débouchent toutes à la surface de la caduque vraie. Nous verrons que la caduque réfléchie possède aussi des orifices glandulaires; mais ils appartiennent aux glandes que nous trouverons dans la sérotine compacte.

5 et 6. CADUQUE SÉROTINE COMPACTE ET CADUQUE RÉFLÉCHIE.

Tous les tissus maternels en rapport immédiat avec les parties foetales possèdent le caractère de la caduque compacte. On peut distinguer une sérotine compacte et une caduque réfléchie; mais si l'on fait abstraction du nombre des glandes, la texture de ces deux caduques est essentiellement la même. Je pourrai donc les décrire simultanément.

Cette couche particulière présente une épaisseur très variable. Là où elle est le plus mince, la caduque réfléchie possède une épaisseur d'environ $^1/_4$ mm.; à l'équateur de l'oeuf son épaisseur varie entre $^1/_2$ et $^1/_{10}$ mm.; certaines parties de la sérotine sont aussi très minces, tandis que d'autres ont plus de 1 mm. d'épaisseur.

Ce tissu est ici, tout comme dans la caduque vraie compacte, caractérisé par le gonflement des éléments conjonctifs et par une imbibition oedémateuse très prononcée (Pl. XXXIII, fig. 5 *a*).

Ici donc aussi ce tissu diffère complètement de celui de la couche spongieuse, sans que l'on puisse trouver de limite nette entre eux. Il est difficile de dire si c'est le gonflement ou bien l'imbibition qui se forme en premier lieu. En certains points, la substance intercellulaire, encore nettement fibrillaire, est déjà

oedémateuse, tandis qu'en d'autres points les cellules gonflées sont serrées les unes contre les autres.

S'il est vrai que la caduque sérotine compacte présente le même caractère que la caduque vraie compacte, cependant ces deux couches présentent aussi certaines différences.

Il convient de dire avant tout que dans la caduque sérotine compacte le gonflement des cellules est beaucoup plus irrégulier. Les vraies cellules de la caduque font aussi défaut mais, par contre, les cellules que l'on y trouve sont de volume très inégal et disséminées sans ordre. Leur réaction vis à vis de l'éosine est variable; leurs noyaux sont souvent fortement colorés, mais souvent aussi ils sont pâles; les uns sont arrondis, d'autres sont ovalaires et à contours irréguliers. On y trouve aussi des éléments sans noyau. On n'y trouve pas de mitoses.

Ensuite l'imbibition oedémateuse n'est pas régulière; elle est souvent très considérable. Dans les parties de la sérotine compacte les plus voisines du tissu foetal, on a souvent l'impression que les cellules se trouvent isolées au sein d'un liquide; on constate alors que le tissu est sain par la présence un capillaire pourvu d'un bel endothélium. On peut aussi y rencontrer des cellules rouges du sang en nombre considérable; cependant on n'y trouve jamais de véritables hémorragies.

Je crois pouvoir dès maintenant dire que l'on ne rencontre pas d'éléments syncytiaux dans le tissu de la couche compacte proprement dit. Ces éléments se trouvent dans les vaisseaux sanguins et à la surface de cette couche, mais jamais dans le tissu oedémateux lui-même.

Par contre on y observe très fréquemment et en nombre très variable de petites cellules rondes à noyaux très fortement colorés, arrondis ou fragmentés (Pl. XXXIII, fig. 5). Nous aurons encore très souvent l'occasion de parler de ces éléments et plus tard nous en discuterons la nature.

Les limites de la couche compacte sont ici aussi difficiles à établir. Si nous voulons d'abord déterminer sa limite externe, nous constatons que dans la sérotine elle se confond avec la couche spongieuse; quant à la caduque réfléchie elle est partiellement délimitée en dehors par l'épithélium utérin. Cet épithélium va en s'amincissant vers le pôle supérieur de la caduque réfléchie, qu'il n'atteint d'ailleurs pas, et disparaît progressivement. La majeure partie de la caduque réfléchie est dépourvue de revêtement épithélial; on ne peut décider si c'est là un artifice de préparation ou une disposition normale. LEOPOLD dit que l'extrémité supérieure de la caduque réfléchie d'un oeuf de 7 à 8 jours montre une structure peu nette et semble formée par de la fibrine.

A la face interne de la caduque réfléchie, c'est-à-dire sur la face tournée vers l'oeuf, la limite est souvent impossible ou difficile à déterminer. Sur cette face il existe, par places, une couche

de fibrine, qui ressemble aux lamelles fibrineuses de NITABUCH unissant le tissu maternel au tissu foetal. Cependant elle fait souvent défaut et les éléments de la caduque sont couverts par des éléments finement granuleux ou par de grandes masses syncytiales. En certains points le tissu de la caduque réfléchie est si complètement fusionné avec l'épiblaste foetal des villosités du chorion, que l'on ne peut distinguer de limite entre eux. Ailleurs la caduque réfléchie est baignée du sang de l'espace intervilleux.

Dans la partie équatoriale et basale, la chose est encore plus difficile; nous en parlerons plus loin lorsque nous décrirons en détail le mode d'union entre les tissus maternels et les tissus foetaux.

Il nous suffira de dire pour le moment que le sang de l'espace intervilleux est en contact direct avec la couche compacte là où celle-ci n'est pas revêtue par l'épiblaste foetal. Lorsque ce revêtement a lieu il n'existe pas là de limite propre.

On ne trouve aucune trace de l'épithélium utérin ni de restes de cet épithélium. LEOPOLD dit au contraire (p. 4) avoir vu nettement l'épithélium par-ci par-là.

Dans la couche compacte, les glandes et les vaisseaux sont si nombreux que j'estime qu'ils constituent près de la moitié de la masse du tissu: nous les décrirons séparément.

Dans la couche compacte, les glandes sont situées dans les parties basales et équatoriales; on peut encore les distinguer nettement des glandes de la couche spongieuse à leur épithélium cubique et à leurs noyaux pâles. Un certain nombre d'entre elles sont aplaties, comme comprimées en une fente et l'on peut parfaitement les suivre dans leur trajet: elles contournent l'oeuf et viennent déboucher dans la cavité utérine, au bord de la caduque réfléchie. D'autres peuvent se suivre dans la caduque réfléchie même, vers le centre de laquelle elles se dirigent, sans l'atteindre pourtant; elles ne débouchent pas au de là des villosités équatoriales: il en résulte qu'au dessus de la vésicule blastodermique la caduque réfléchie est dépourvue de glandes. Aucune glande ne s'ouvre dans la cavité blastodermique.

L'épithélium des glandes, que l'on peut suivre jusqu'au niveau de leur débouché, n'est jamais dégénéré. Par contre, dans la sérotine, on trouve de nombreuses glandes, dont l'épithélium est en partie détaché, en partie gonflé ou dépourvu de noyaux. Sur les coupes, ces glandes se présentent comme des fentes, concentriques à la paroi de la vésicule blastodermique; on doit donc les considérer comme des expansions fissiformes des glandes comprimées et non pas comme des tubes allongés. L'oeuf repose donc sur une couche très molle, formée par des lamelles qui sont lâchement unies entre elles; cette couche n'est pas sans analogie avec un bourgeon foliacé. Cette disposition a sans doute son importance pour l'accroissement de l'oeuf parce qu'elle lui permet de s'étendre par un mouvement de glissement.

Bien que je l'aie recherché avec le plus grand soin, je n'ai pu constater le moindre indice d'une transformation de l'épithélium glandulaire en un syncytium. Je me crois autorisé à nier l'existence de ce processus dans le cas que j'ai étudié.

Au voisinage du pôle basal de l'oeuf, on trouve, à la limite entre la couche spongieuse et la couche compacte, quelques glandes, fortement dilatées et remplies de sang (Pl. XXXIII, fig. 3). Leur épithélium est aplati; le sang qu'elles contiennent, partiellement coagulé. Il s'agit peut-être là d'épanchements sanguins de nature pathologique; ou bien ils proviennent de la déchirure de l'oeuf, à moins que ce ne soient des phénomènes normaux.

Je pense qu'ils sont la conséquence de la déchirure de l'oeuf; cependant je n'ai pu l'établir avec certitude. Ce que je puis affirmer c'est que ces cavités glandulaires ne sont pas en communication directe avec l'espace intervilleux. Dans l'étude que j'ai faite des relations entre les tissus maternels et les tissus foetaux, j'ai évité ces épanchements sanguins et leur voisinage immédiat; ils n'ont donc exercé aucune influence sur mes descriptions.

Le système sanguin de la couche compacte consiste en artères et capillaires; je n'y ai pas vu de veines; il est probable qu'elles y conservent le caractère de capillaires et se trouvent ainsi confondues avec ces derniers, qui sont si développés.

Les artères constituent de nouveau de petits groupes: elles sont de calibre moyen, renferment çà et là un peu de sang, mais ne sont pas très dilatées ou agrandies. Ce n'est que plus tard qu'elles prennent un puissant développement.

Les capillaires sont extraordinairement développés. Sur les coupes sériées on peut suivre leur trajet en zigzag, de la couche spongieuse à l'espace intervilleux; ils s'anastomosent modérément. Dans les parties périphériques de la sérotine, leur endothélium est bien conservé; mais au voisinage de l'espace intervilleux, il fait très souvent défaut (Pl. XXXIII, fig. 5 et 6). Un certain nombre d'entre eux, après avoir décrit un long trajet, fort oblique, s'ouvrent directement dans l'espace intervilleux (Pl. XXXIII, fig. 6). Nous y reviendrons plus loin.

Dans ces larges capillaires on voit des cellules rouges du sang mêlées à des leucocytes proportionnellement nombreux. On y trouve aussi des éléments syncytiaux, surtout au niveau des débouchés des capillaires dans l'espace intervilleux (Pl. XXXIII, fig. 6); on en rencontre pourtant aussi jusqu'à la limite de la couche spongieuse et parfois dans les vaisseaux mêmes de cette couche. Il n'en existe plus dans les vaisseaux de la couche musculaire.

On ne voit pas de formes de transition entre l'endothélium et le syncytium.

Dans la caduque réfléchie il y a aussi des capillaires gorgés de sang. Je n'ai pu m'assurer s'ils arrivent jusqu'au centre de cette caduque; je n'ai pu les voir que jusqu'à mi-chemin du

centre, mais ils peuvent échapper à l'observation si, à l'état de vacuité, ils sont comprimés.

Au bord de la caduque réfléchie, c'est-à-dire à l'équateur, se trouvent de grands espaces sanguins, qui communiquent directement avec les capillaires et ne possèdent d'endothélium que sur leurs parois situées vis à vis de l'oeuf.

7. VÉSICULE BLASTODERMIQUE.

Laissant provisoirement de côté la couche des villosités et des lacunes sanguines intervilleuses, nous passerons à la description de la vésicule blastodermique. Nous nous occuperons ensuite des villosités le long de la face interne de la couche compacte; puis, nous aborderons la question capitale des relations entre les villosités et la couche compacte.

L'oeuf, par la fissure que nous avons signalée, a perdu une partie de son contenu liquide et il s'est affaissé de façon à constituer une fente, large de 1 mm. L'aire embryonnaire (Pl. XXXIII, fig. 4) est fixée à sa paroi basale par un pédicule mésoblastique (pédicule de fixation). Partout ailleurs il est libre dans le coelome extra-embryonnaire. Son axe, qui s'étend de la ligne primitive au pôle inférieur du sac vitellin, forme un angle très aigu avec la paroi de la vésicule blastodermique.

Dans la vésicule blastodermique on ne trouve ailleurs que des précipités amorphes et des caillots (*f*) qui se colorent en rouge par l'éosine, ainsi que quelques éléments syncytiaux (Pl. XXXIV, fig. 9), qui se sont insinués par la fissure et dont nous parlerons plus tard.

La paroi de la vésicule blastodermique est formée par deux couches, dont l'interne est de nature conjonctive (*e*) et l'externe, de nature cellulaire (*d*).

Le tissu conjonctif, la somatopleure, constitue une couche continue, assez large, finement fibrillaire. En dehors, elle est séparée de la couche cellulaire par une ligne dépourvue de noyaux, qui apparaît nettement à la coupe transversale. Quelques fibrilles sont intimement unies à cette ligne.

Il n'y a pas la moindre adhérence entre cette ligne et la couche cellulaire; c'est ce dont on peut parfaitement s'assurer en certains points où la membrane s'est légèrement soulevée.

Entre les fibrilles se trouvent des cellules conjonctives, courtes ou allongées, avec noyaux ovalaires très bien colorés; on y trouve en outre de petites cellules rondes à noyaux bien différenciés (ce ne sont pas des leucocytes).

On voit souvent dans le tissu conjonctif des fentes plus ou moins allongées, qui sont délimitées par une membrane ininterrompue. Dans ces fentes on trouve des cellules fusiformes à gros noyaux pâles, disposées en séries ou disséminées contre la paroi.

Je n'ai pu trancher la question de savoir si ce sont des vaisseaux. En tout cas on n'y trouvait pas de trace de sang foetal.

Ces observations concordent parfaitement avec celles de SPEE et de MERTTENS.

La couche cellulaire externe de la vésicule blastodermique est formée par deux assises de cellules et elle formerait un revêtement ininterrompu à toute la vésicule, si l'oeuf n'était pas recouvert de villosités. Elle se continue à la surface de toutes les villosités qu'elle tapisse pour revenir ensuite à la surface de la vésicule. Nous aurons l'occasion de reparler de ce revêtement épithélial des villosités.

Dans l'étude de la vésicule blastodermique proprement dite, chaque cellule de l'assise interne de la couche cellulaire fait saillie à la fois du côté du mésoblaste et du côté de l'assise externe. Les limites de ces cellules sont nettes et leurs noyaux sont situés au milieu du corps des cellules. Toutes les cellules de cette assise se présentent donc comme une série de tonneaux, appliqués les uns contre les autres par leurs faces planes. Je suppose que cette disposition particulière est due au relâchement de la paroi, par suite de la déchirure de la vésicule.

Quant à l'assise externe des cellules de la couche cellulaire externe, elle est moins régulière. La limite externe de ces cellules est rectiligne et nette; leur limite interne est absolument adaptée à la forme des cellules de l'assise interne. L'épaisseur de ces cellules est variable; leurs noyaux sont les uns volumineux, d'autres petits, arrondis ou allongés. Mais ces différences ne sont pas très marquées. Pour les reconnaître, il faut recourir à de forts grossissements.

On constate alors que les cellules de cette assise ne possèdent pas de limites nettes entre eux. Je n'ai pu observer avec certitude cette bordure en brosse qu'ont signalée divers auteurs aux cellules de cette assise.

Les deux assises cellulaires sont appliquées immédiatement l'une contre l'autre. Je puis affirmer avec une certitude absolue que, dans le cas que j'ai observé, il n'existait pas de cuticule ou de membrane à double contour, telle que SPEE l'a signalée.

Dans l'assise interne il y avait quelques mitoses; dans l'assise externe, il n'y en avait pas.

L'assise interne correspond à la couche de LANGHANS, que certains auteurs, LEOPOLD notamment pour ne citer que le plus récent, ont considérée comme une formation mésoblastique. D'autres auteurs, SPEE par exemple, la tiennent pour l'épithélium du chorion, c'est-à-dire pour de l'épiblaste foetal. Cette controverse se trouve exposée par MERTTENS p. 25, ainsi que par le Dr. CATH. VAN TUSSENBROEK [1]).

1) Dr. CATHARINE VAN TUSSENBROEK, Die Decidua uterina bei ektopischer Schwangerschaft in Bezug auf die normale Entwickelung von Placenta und Eihaüte betrachtet. VIRCHOW'S *Archiv*. Bd. CXXXIII, p. 207.

Etant donné que cette couche est très nettement délimitée du côté du mésoblaste, il ne me reste aucun doute sur sa nature épiblastique et nous verrons plus loin que cette manière de voir s'appuie encore sur d'autres arguments. J'emploierai donc pour la désigner le nom d'épiblaste jusqu'à ce que j'aie fait connaître les motifs pour lesquels il convient de remplacer ce nom par celui de trophoblaste, conformément à la terminologie des zoologues.

L'assise cellulaire externe est l'enveloppe „accessoire" (maternelle) de SPEE; ainsi que nous le verrons, elle est en rapport très intime avec le syncytium des auteurs.

Pour LEOPOLD au contraire elle représente le véritable épithélium du chorion; cet auteur affirme très catégoriquement que c'est une *assise de cellules*, dont les éléments sont unis par des prolongements. Les jeunes villosités du chorion se forment, selon moi, comme des prolongements protoplasmiques affectant la forme de cornes, que LEOPOLD considère comme des cellules épithéliales gonflées. J'insiste expressément sur ce fait que dans mes préparations cette couche ne montre pas de séparations cellulaires.

Comme SPEE, je désignerai cette couche sous le nom de formation syncytiale. Je ne puis donner une réponse catégorique à la question de savoir si c'est un tissu maternel au foetal (voir § 11).

8. VILLOSITÉS ET ESPACE INTERVILLEUX.

Les villosités partent de la paroi de la vésicule blastodermique. Elles sont très nombreuses. Sur la coupe 273 (méridienne) j'ai compté 31 insertions de villosités: 15 sur la face basale; 12 du côté de la caduque réfléchie et 2 sur la coupe de l'équateur. A la face basale chaque villosité est plus fortement développée que celles de la face tournée du côté de la caduque réfléchie: les villosités équatoriales sont particulièrement fortes et épaisses.

La longueur des villosités est très variable. On en trouve de très petites et très courtes; mais la plupart atteignent jusque $^3/_4$ mm. de longueur. A l'équateur leur longueur atteint jusque 1 mm. Il en est qui sont peu ramifiées; d'autres au contraire ont de nombreux prolongements; c'est surtout le cas pour les basales et équatoriales. Il y en a qui se ramifient brusquement en plusieurs branches, comme le font les doigts sur la main. Elles consistent en un noyau mésoblastique recouvert d'une couche cellulaire. Ce stroma de tissu conjonctif est un prolongement direct de la somatopleure. On voit le tissu conjonctif de la vésicule blastodermique se continuer à l'intérieur de la villosité, où il constitue un tissu finement fibrillaire contenant très peu de cellules. La direction des fibres est parallèle à la longueur des villosités. Il n'y existe pas encore de vaisseaux sanguins. Ce stroma est complètement séparé du revêtement épithélial par une fine membrane.

Ce revêtement épithélial est, lui aussi, le prolongement direct de la paroi cellulaire de la vésicule blastodermique. Etant donné que les villosités sont presque toujours coupées obliquement, il est souvent fort difficile de décider si le revêtement est formé par 2 ou plusieurs assises de cellules. Mais, là où la paroi de la villosité est bien coupée transversalement, on distingue nettement que ce revêtement épithélial n'est constitué que par deux assises cellulaires: dans l'assise interne il existe des limites entre les cellules; dans l'assise externe il n'y en a pas.

L'assise interne, l'épiblaste, aussi loin que la villosité présente un noyau mésoblastique, se montre intacte et continue. L'assise externe, syncytiale, devient au contraire irrégulière; elle présente des épaississements et des amincissements en apparence irréguliers. Ses parties amincies sont souvent dépourvues de noyaux; ses parties épaissies présentent cet aspect bien connu du syncytium, avec son protoplasme fortement coloré en rouge par l'éosine, ses amas de noyaux et ses prolongements protoplasmiques en forme de cornes et tout à fait irréguliers.

L'étude de ce tissu m'a fourni des renseignements certains sur deux points.

D'abord, je puis affirmer qu'en ce qui concerne mon cas, l'assise cellulaire externe de la vésicule blastodermique se continue sans interruption avec le syncytium de la paroi des villosités: en d'autres termes ces deux formations sont identiques. En second lieu le syncytium, partout où il recouvre l'épiblaste d'une couche continue, en est toujours nettement délimité: on ne voit nulle part de continuité entre eux.

Si l'on suit une villosité en partant de la vésicule blastodermique, on arrive bientôt à l'extrémité du noyau mésoblastique. Les petites branches des villosités finissent librement et sans attaches et sont entourées à leur surface finale par une double assise de cellules; des excroissances syncytiales s'y trouvent appendues par l'intermédiaire d'un pédicule plus ou moins long; mais les ramifications de la villosité plongent librement dans le sang maternel de l'espace intervilleux.

Les gros troncs principaux et les grosses branches se comportent tout autrement (Pl. XXXIV, fig. 10 et 11). Le noyau mésoblastique n'arrive pas ici jusqu'à l'extrémité de la villosité. Il est terminé à la périphérie par une masse cellulaire compacte qui est directement en continuité avec l'épiblaste et qui, à son origine est encore recouvert par le syncytium.

Ces colonnes cellulaires que l'on connaît depuis très longtemps sont, sur ma préparation, identiques sans aucun doute à l'épiblaste qui revêt les villosités et la vésicule blastodermique: je les désignerai plus brièvement sous le nom de travées épiblastiques. Au voisinage du noyau mésoblastique on trouve toujours dans ces travées des mitoses, souvent nombreuses, parfois peu nombreuses.

A la coupe transversale ces travées apparaissent comme des

îlots cellulaires isolés au sein de l'espace intervilleux. Sur les coupes en séries, on peut toujours se convaincre que ces îlots se continuent avec les villosités à noyau mésoblastique.

Les travées épiblastiques forment des ramifications qui, à la périphérie, arrivent contre le tissu maternel, ou bien s'amincissent peu à peu. Mais alors il est difficile de dire avec certitude si elles sont revêtues ou non par le syncytium. Nous verrons plus tard qu'en certains points ces travées épiblastiques ne possèdent pas de revêtement syncytial.

Nous devons maintenant nous occuper des rapports que présentent entre elles ces colonnes épiblastiques, ce qui nous fera connaître des faits assez importants.

Si l'on se donne la peine de poursuivre les travées épiblastiques sur des coupes en séries, on observe qu'elles sont en continuité avec des masses cellulaires semblables dépendant d'autres villosités. Une fois que l'attention a été attirée sur ce fait, on remarque qu'il n'est nullement exceptionnel, mais au contraire très fréquent. On peut trouver des endroits où plusieurs colonnes ou travées s'unissent avec une grande plaque de cellules épiblastiques (Pl. XXXIV, fig. 10). Cette union a toujours lieu à la périphérie des travées épiblastiques, c'est-à-dire au voisinage immédiat de la couche compacte maternelle. On n'observe pas toujours l'union *directe* des travées entre eux; souvent pour la constater il faut suivre sur les coupes, soit une branche ascendante, soit une branche descendante des villosités. Par contre, cette union directe ou indirecte existe presque toujours.

Si l'on veut se faire une excellente idée de ces dispositions, on doit se représenter toutes les grosses ramifications des villosités (les petites restant libres) comme unies à l'aide de leurs travées épiblastiques à une enveloppe épiblastique périphérique perforée de lacunes plus ou moins grandes. L'épaisseur de cette enveloppe est très inégale et elle repose directement sur la couche compacte maternelle. Elle présente des trous de tailles très diverses, au niveau desquels la couche compacte est directement en contact avec l'espace intervilleux. Il est très possible qu'indépendamment de leur union avec les villosités, certaines parties de cette enveloppe sont complètement isolées comme des îlots à l'intérieur d'un grand trou.

Je n'ai pas vu ces îlots isolés, mais leur présence ne serait nullement en contradiction avec ma manière de voir.

Cette enveloppe est souvent très mince (réduite à une seule assise de cellules); souvent aussi elle est très épaisse et dans les parties les plus épaisses se trouvent des lacunes sanguines particulières, qui nous occuperont bientôt.

L'étude de ces dispositions était rendue difficile par suite de la présence dans mes préparations de cette fissure dont j'ai parlé et qui traversaît une partie de cette masse épiblastique. J'ai évité avec soin ce point des préparations et mes études ont porté surtout sur les coupes 295 à 470.

Ainsi que je le signalerai encore dans la suite, on ne trouve que peu de renseignements sur cette question dans la bibliographie relative aux jeunes oeufs humains. Nous verrons cependant que les faits que je viens de signaler sont en connexion très étroite avec les vues les plus récentes qui ont été émises sur la placentation; ils méritent donc une attention toute particulière.

Il nous reste encore à signaler deux faits.

Si l'on compare les cellules épiblastiques, qui sont situées tout près de l'extrémité du noyau mésoblastique de la villosité (et que j'appellerai centrales) avec celles qui sont situées à la périphérie, dans l'enveloppe, on constate qu'il existe entre elles une assez grande différence. Les cellules centrales ne sont pas volumineuses; elles semblent intimement unies les unes aux autres; leurs noyaux sont ronds ou légèrement ovalaires avec un réseau de chromatine nettement différencié; leurs nucléoles sont petits. Relativement au corps protoplasmique, le noyau est volumineux. On en trouve parfois un grand nombre en mitose.

Une partie des cellules périphériques sont au contraire volumineuses; leurs noyaux sont pâles et renferment très peu de chromatine; mais leur nucléole est très volumineux et absorbe très peu les matières colorantes. De nombreux noyaux ne se colorent pour ainsi dire plus par l'hématoxyline et leurs membranes sont alors comme plissées, certaines cellules sont même dépourvues de noyaux. Dans quelques-unes de ces cellules périphériques on trouve cependant encore des mitoses. Ces cellules sont parfois volumineuses, sans connexions les unes avec les autres et présentent une membrane nette, mais presque pas de granulations dans leur protoplasme. Çà et là on voit aussi une masse protoplasmique fortement colorée par l'éosine.

On a sans doute affaire ici à un tissu très fragile. Mals il y a aussi à la périphérie des places où la dégénérescence est moins forte. Partout on peut, à côté de cette dégénérescence, constater aussi une prolifération, car les mitoses, quoique peu nombreuses, existent cependant. Entre ces deux termes extrêmes que je viens d'indiquer la transition est complète et progressive. Il ne peut y avoir de doute sur l'indentité des parties périphériques et centrales de l'épiblaste.

Un second fait digne d'être signalé, c'est que l'union de l'épiblaste périphérique est beaucoup plus nette et plus régulière du côté de la caduque réfléchie que du côté de la caduque sérotine. Il n'est pas difficile, même à un faible grossissement, de distinguer sur la face correspondant à la caduque réfléchie une épaisse couche épiblastique, à la face interne de laquelle se trouvent rattachées plusieurs courtes villosités (Pl. XXXIV, fig. 10). Cette couche y est généralement séparée de la caduque réfléchie par du sang ou par un cordon de fibrine. Je suppose que la cause de cette disposition réside dans cet affaissement de la caduque

réfléchie dont nous avons parlé plus haut et qui résulte de la déchirure et de l'affaissement de l'oeuf.

Du côté de la caduque sérotine, les villosités sont au contraire longues et très développées; leur épiblaste proliféré arrive presque jusqu'à la couche compacte et les mailles de l'enveloppe épiblastique, vues à un faible grossissement, paraissent particulièrement grandes. Si on les examine à l'aide d'un fort grossissement, on voit l'épiblaste s'étaler à la surface de la couche compacte sous la forme de minces traînées dont l'épaisseur ne dépasse souvent pas celle d'une cellule.

9. MODE D'UNION DES TISSUS MATERNEL ET FOETAL.

Avant d'examiner les relations qui existent entre le tissu maternel et le tissu foetal, je désire dire encore une fois que je n'indiquerai que la façon dont les tissus se comportent l'un vis à vis de l'autre à ce stade du développement et non pas de quelle façon s'est formé cet état. Ce dernier point, nous l'examinerons plus facilement lorsque nous parlerons des stades hypothétiques tout jeunes que l'on a pas encore observés jusque maintenant. Pour le moment je ne parlerai que des *faits*. De même je laisserai de côté le syncytium pour autant que je le pourrai.

Ma description sera donc bornée aux rapports réciproques de l'épiblaste et de la couche compacte (de la caduque sérotine et de la caduque réfléchie), ainsi qu'aux relations entre les vaisseaux maternels et l'espace intervilleux.

Nous avons vu qu'une enveloppe épiblastique, périphérique, perforée est partout unie aux villosités par des travées épiblastiques. Cette enveloppe est souvent très épaisse surtout au niveau de l'insertion des travées; en d'autres points elle est mince et formée seulement par une ou deux assises de cellules.

Nous aurons donc à distinguer:

a) le mode d'union des masses épiblastiques épaisses avec la couche compacte;

b) les rapports entre la couche compacte et les travées épiblastiques étroites;

c) les orifices que présente l'enveloppe épiblastique et dont nous nous occuperons dans un paragraphe spécial parce qu'il s'agit ici du système sanguin.

a). On peut avant tout constater qu'il n'y a là aucune trace ni de l'épithélium de revêtement, ni de l'épithélium glandulaire de l'utérus. On voit bien des glandes utérines dans la couche compacte (Pl. XXXIV, fig. 11); mais je puis affirmer qu'à ce stade elles ne jouent aucun rôle aux points d'insertion de l'épiblaste.

Là où les formations épiblastiques massives sont appliquées contre la couche compacte, cette dernière est tout particulière-

ment oedémateuse; les cellules sont encore à peine réunies les unes aux autres; elles sont polymorphes, généralement allongées, anguleuses et absorbent assez bien l'éosine.

L'épiblaste est directement et intimement appliqué, contre ce tissu fortement oedémateux (Pl. XXXIII, fig. 6 et Pl. XXXIV, fig. 11). Souvent il n'est plus possible d'indiquer la limite entre eux; les cellules sont comme disséminées les unes entre les autres. Mais ce n'est en réalité qu'une apparence superficielle et si l'on examine la coupe voisine, on constate que les éléments épiblastiques, en apparence isolés, sont réellement unis les uns aux autres. Souvent il est difficile de dire si l'on a affaire à une cellule épiblastique ou à une cellule de la couche compacte; cependant les éléments épiblastiques sont plus réguliers, moins gonflés que ceux de la couche compacte et leurs noyaux sont plus réguliers et plus nettement colorés. Toutefois je n'ai pas constaté de limite aussi nette et de différence aussi tranchée que ne l'indique MERTTENS Pl. II, fig. 4. Si l'on compare sa figure avec la mienne, on voit bien que la sienne est schématisée.

Au niveau des points d'union entre les masses épiblastiques et la couche compacte de la caduque, les cellules épiblastiques ne font pas toutes l'impression d'un tissu bien vivant.

J'ai déjà parlé de la dégénérescence de ce tissu et c'est la caducité du tissu maternel aussi bien que du tissu foetal qui fait qu'il est si difficile de déterminer leurs limites nettes.

Cependant l'épiblaste montre là des mitoses, tandis que l'on n'en trouve jamais dans la couche compacte.

La couche compacte présente sous la surface à peu de profondeur de gros capillaires, souvent pourvus d'un bel endothélium. Ailleurs l'endothélium fait complètement défaut, sans qu'il se soit cependant détaché ou détruit après la mort, ainsi que le prouve ce fait que les vaisseaux sont gorgés de sang. Au voisinage de ces points où l'endothélium vasculaire fait défaut, on trouve des cellules rouges du sang libres dans le tissu, surtout vers la surface.

Dans les parties massives de l'épiblaste, au voisinage de ces capillaires, on voit des lacunes toutes particulières, remplies de sang et dépourvues de paroi propre. Elles sont si fréquentes et si caractéristiques que l'on ne peut songer à les considérer comme des productions artificielles (Pl. XXXIV, fig. 11). On a certainement affaire ici à des masses cellulaires d'origine foetale, parcourues par du sang maternel et sans endothélium, ni même de revêtement syncytial.

On trouve bien, au voisinage, des masses syncytiales libres ou adhérentes au tissu, mais elles font défaut dans un grand nombre de ces lacunes.

Ces lacunes ne sont pas toujours délimitées de toutes parts par l'épiblaste; leur paroi peut être partiellement formée par la couche compacte de la caduque.

b). En d'autres points la couche épiblastique périphérique est mince et étroite; elle forme à la couche compacte un revêtement épithélial ayant l'aspect d'une membrane consistant en une ou deux assises de cellules, tandis que là où elle est un peu plus épaisse, ses rapports sont les mêmes que ceux que nous avons décrits plus haut. Il faut cependant dire qu'ici la couche compacte et la couche épiblastique ne sont pas toujours directement unies. Sur d'assez grandes étendues on voit, interposée entre elles, une mince couche de sang; on y trouve aussi des filaments de fibrine, colorés en rouge par l'éosine, ou bien des éléments syncytiaux sont interposés entre ces deux couches. Ces éléments peuvent même séparer les deux couches sur une grande étendue, parce qu'ils peuvent s'adapter aux caprices de disposition de l'un ou de l'autre tissu.

Sans que je veuille anticiper sur l'étude spéciale du syncytium, je dois cependant faire remarquer dès maintenant que le syncytium est abondant partout à la limite entre le tissu maternel et le tissu foetal, ainsi qu'aux points où ces tissus sont unis l'un à l'autre et que nous avons décrits plus haut. Le syncytium constitue en partie une couche de revêtement et, en partie, il se présente sous la forme de cellules géantes libres.

Il se comporte vis à vis du tissu comme s'il s'y adaptait partout de façon à recouvrir toute espèce de surface; ce n'est d'ailleurs qu'une façon de se représenter les choses et non pas un fait.

On observe les mêmes dispositions là où l'épiblaste est directement appliqué contre la couche compacte de la caduque *réfléchie*. Seulement ici, comme nous l'avons dit déjà, l'èpiblaste périphérique est en grande partie détaché de la caduque réfléchie par la déchirure de l'oeuf.

c). Aux points où la couche compacte n'est pas revêtue par l'épiblaste, nous trouvons les débouchés des vaisseaux sanguins maternels. Nous décrirons donc maintenant

10. VAISSEAUX SANGUINS MATERNELS ET ESPACE INTERVILLEUX.

Occupons-nous maintenant de la seconde question principale: comment le sang maternel arrive-t-il dans l'espace intervilleux?

L'espace intervilleux, qui deviendra plus tard le grand espace placentaire, se présente au stade qui nous occupe, ainsi qu'on peut aisément se le figurer d'après ce que nous avons dit plus haut, comme une large enveloppe liquide qui entoure l'oeuf et qui, à part les débouchés des capillaires, est partout entourée par l'épiblaste. Généralement ce dernier est revêtu par le syncytium. Mais il est nécessaire, à mon avis, de répéter encore que l'espace intervilleux est formé aussi bien à sa face interne qu'en dehors, par du tissu foetal.

Les trous, qui existent dans ce revêtement foetal externe, c'est-à-dire dans la formation épiblastique périphérique que j'ai décrite, sont formés par les débouchés des vaisseaux sanguins maternels.

En principe le mode de communication est partout essentiellement le même. Un ou plusieurs larges capillaires s'ouvrent toujours dans l'espace intervilleux et ses dépressions. Mais la forme de cette communication présente des différences entre lesquelles on trouve toutes les formes intermédiaires possibles.

La première forme est celle qui se trouve représentée Pl. XXXIII, fig. 6. On voit deux capillaires qui courent presque parallèlement à la surface de la couche compacte et débouchent dans un grand espace sanguin. Cet espace sanguin est déjà une partie de l'espace intervilleux.

L'endothélium des capillaires est bien conservé; mais il fait défaut sur la face du capillaire supérieur tournée du côté de la surface de la couche compacte. Immédiatement à côté on voit que l'épiblaste foetal complètement fusionné avec la couche compacte prolonge sans interruption la paroi du capillaire, qui est dépourvue d'endothélium.

L'endothélium du second capillaire pouvait se poursuivre encore assez loin sur la coupe, en dehors du champ de la figure. Il forme là le revêtement de la couche compacte, qui n'est pas revêtue par l'épiblaste. Vis à vis de cet endothélium, mais séparées de lui par une large masse sanguine, on trouve des colonnes épiblastiques en apparence libres, mais qui sont en réalité réunies les unes aux autres. Entre ces colonnes coule le sang vers la surface de l'oeuf.

En ce point on ne voit pas non plus de trace d'une transformation de l'endothélium en syncytium.

Un second mode d'union se trouve représenté Pl. XXXIV, fig. 8. A droite, on voit une assez grande lacune sanguine dans le tissu maternel; elle est en partie délimitée par un endothélium. Les coupes voisines montrent qu'elle est en continuité directe avec un capillaire. A gauche, la lacune a perdu son endothélium, elle se rétrécit et s'ouvre dans une seconde lacune que l'on peut déjà considérer comme une partie de l'espace intervilleux. A gauche, on voit l'épiblaste foetal.

Ce mode d'union par l'intermédiaire d'un orifice étroit se présente souvent; ou y trouve fréquemment des éléments syncytiaux libres ainsi que des leucocytes, ce qui fait que l'orifice en est presque complètement rempli.

Le troisième mode d'union est celui que nous avons déjà décrit plus haut. Ce sont les lacunes qui siègent dans les couches épiblastiques massives; au voisinage on voit un capillaire dépourvu d'endothélium et dont la paroi est en train de se résoudre pour préparer la formation d'une large communication avec la lacune.

L'explication de ces trois modes d'union ne peut être donnée qu'hypothétiquement: lorsque nous résumerons nos observations

à la fin de ce travail, cette explication apparaîtra d'elle même. Pour le moment je me borne à constater les *faits* dont le principal est que l'ouverture du vaisseau sanguin maternel est toujours précédée d'une disparition de l'endothélium.

On peut aussi dans ce paragraphe parler du sang. Les cellules rouges méritent à peine une mention; elles sont normales et admirablement fixées par la formaline. Mais on voit dans le vaisseau sanguin un nombre d'éléments nucléés beaucoup plus considérable que partout ailleurs. Dans les angles et les dépressions du vaisseau dont la forme est très capricieuse, ces éléments nucléés s'accumulent; de même des leucocytes normaux ont une tendance à s'y arrêter par suite de la diminution du courant sanguin.

On en trouve partout et leur nombre est plus considérable qu'à l'état normal. Leurs noyaux n'affectent pas tous la forme qu'ils présentent dans les leucocytes polynucléés. Souvent ils sont complètement divisés en quatre fragments, disposés comme des tétracoques, ce qui n'est pas souvent le cas pour les noyaux des leucocytes. On trouve aussi des noyaux qui ne se colorent pas au centre. Souvent on ne distingue pas de corps protoplasmique à ces éléments.

Ou les trouve aussi dans les tissus maternels et souvent en grand nombre dans la couche compacte. Ils n'existent jamais dans les parties foetales, pas même entre les cellules épiblastiques les plus rapprochées de la couche compacte.

Je ne puis considérer ces éléments comme de nature pathologique et je crois qu'il est possible qu'il s'agisse ici d'un processus sui generis. Bien que je ne cherche pas à établir les analogies entre la placentation chez l'homme et chez un autre mammifère, cependant, à défaut de matériaux de contrôle pour l'homme je puis attirer l'attention sur le travail tout récent de PIERRE NOLFF sur la placentation chez Vespertilio murinus [1]). Cet auteur représente sur ses fig. 28 en 29 l'endothélium des vaisseaux maternels proliféré et dégénéré et ses figures sont absolument semblables aux nôtres. Il discute la question de savoir si réellement des leucocytes se forment aux dépens de l'endothélium, sans cependant qu'il parvienne à résoudre la question. Si je cite ce travail, c'est seulement pour indiquer qu'il est possible qu'ici aussi, à côté des leucocytes accumulés par suite du ralentissement du courant sanguin, il existe encore d'autres éléments dont l'origine nous est inconnue.

Je ne puis à l'aide de mes préparations, et sans objet de contrôle, chercher à résoudre cette question que j'abandonne aux embryologistes qui pourront mieux la résoudre à l'aide des matériaux plus parfaits dont ils disposent. Cependant je n'ai pu m'empêcher de signaler l'observation que j'ai faite.

---

1) PIERRE NOLFF, Etudes des modifications de la muqueuse utérine pendant la gestation chez le murin (Vespertilio murinus) *Archives de Biologie*. 1896. Tome XIV. p. 561.

11. Syncytium.

Nous avons dit plus haut que l'assise cellulaire externe de la vésicule blastodermique se continue à la surface des villosités sous forme d'une couche protoplasmique, dans laquelle on ne distingue pas de limites cellulaires. Dans mes préparations elle repose directement sur l'épiblaste, sans cuticule.

A la surface des villosités cette couche syncytiale change bientôt de caractère. Elle présente alternativement des épaississements et des amincissements; les noyaux sont amassés; contrairement à l'opinion de Leopold, on ne voit pas de limites cellulaires.

Mes observations concordent entièrement avec les descriptions que Marchand, Kossmann, Spee et d'autres ont données de ce syncytium. Le protoplasme laisse peu passer la lumière (il est sombre); il se colore vivement par l'éosine; on n'y trouve jamais de mitoses. Les noyaux out une membrane nette et présentent des étranglements irréguliers qui les divisent en deux parties contenant chacune un nucléole, ce que l'on pourrait considérer comme des figures de division nucléaire amitosique.

Généralement les noyaux sont ronds et riches en chromatine; cependant il n'en manque pas qui sont pâles, ont une membrane plissée et un gros nucléole. Le protoplasme contient des vacuoles; je n'ai jamais vu de revêtement vibratile.

Les prolongements protoplasmiques souvent décrits et dont j'ai déjà parlé plus haut sont très fréquents.

Il existe en outre dans les espaces intervilleux de grandes masses protoplasmiques multinucléés libres, de forme tres irrégulière, mais pourtant toujours arrondie. Ces éléments ressemblent complètement aux parties épaisses du revètement syncytial et, comme les auteurs que j'ai cités plus haut, je les considère comme des formations syncytiales. On trouve de ces cellules géantes en nombre très considérable.

Le revêtement syncytial des villosités devient de plus en plus irrégulier au fur et à mesure que l'on se rapproche de la périphérie. Lorsque l'on arrive à l'enveloppe épiblastique périphérique avec les insertions des travées, on ne peut plus guère parler d'une couche. En effet, le syncytium affecte alors la forme de cellules géantes, libres et indépendantes, plus ou moins adhérentes à l'épiblaste. Ces cellules géantes sont particulièrement nombreuses au voisinage de l'union entre le tissu maternel et le tissu foetal. Elles bourgeonnent dans les lacunes sanguines et autour d'elles; elles s'insinuent entre l'épiblaste et la couche compacte et revêtent la surface de la couche compacte là où celle-ci est libre; on les trouve contre les capillaires maternels, leurs débouchés et même plus haut dans le vaisseau sanguin. La fig. 7, Pl. XXXIV nous montre une de ces cellules dans

un capillaire de la couche spongieuse; la fig. 6, Pl. XXXIII nous en montre une dans un capillaire de la couche compacte; enfin la fig. 8, Pl. XXXIV nous en montre appliquées entre la couche compacte et l'épiblaste.

La fig. 9 de la Pl. XXXIV nous montre sous ce rapport une disposition remarquable. Une cellule syncytiale géante est située entre le mésoblaste et l'épiblaste de la vésicule blastodermique, par conséquent à la face interne de l'oeuf. Ce fait s'explique par la déchirure de l'oeuf, mais il n'est pas dû à un artifice de préparation.

Pour certaines cellules syncytiales, que l'on trouve libres dans le coelome extra-embryonnaire sur d'autres coupes, on pourrait admettre qu'elles ont été pour ainsi dire entrainées fortuitement dans la déchirure; mais cette explication ne peut s'appliquer à la cellule qui nous occupe. Sa présence ne peut s'expliquer qu'en admettant que les cellules syncytiales jouissent de la propriété d'exécuter des mouvements amoeboïdes et que cette cellule, s'étant fourvoyée, a passé par la fissure sur la face opposée de l'épiblaste, où elle se meut entre l'épiblaste et le mésoblaste. Je ne vois pas pour ma part d'autre explication, bien que je reconnaisse qu'elle n'est qu'hypothétique.

Elle entraîne deux conséquences. D'abord la vésicule blastodermique doit s'être déchirée alors que les tissus étaient encore vivants; en second lieu, le syncytium est capable de mouvements amoeboïdes. Cette dernière conséquence est importante parce qu'alors on peut chercher l'origine du syncytium non seulement à l'endroit même où on le trouve, mais ailleurs encore. C'est ce que prétend aussi SPEE, qui pense que le syncytium pourrait provenir du tissu conjonctif de l'utérus, ou même de points du corps plus éloignés encore (moelle osseuse?).

L'observation que je viens de signaler donne tout au moins un appui en faveur de la possibilité d'une interprétation de ce genre.

Comme on l'a dit souvent, on trouve le syncytium toujours restreint aux voies sanguines. Si l'on fait abstraction de l'observation que nous venons de relater plus haut, je puis affirmer que l'on ne trouve pas de masses syncytiales en dehors des voies sanguines, ni dans le tissu maternel, ni dans le tissu foetal. On rencontre bien, à la vérité, dans la couche compacte de grandes cellules colorées en rose; mais elles représentent des cellules conjonctives dégénérées et ne peuvent être confondues avec le syncytium, dans ma préparation du moins. Je ne puis nier que ces éléments syncytiaux ne peuvent émigrer dans le tissu, comme différents auteurs l'ont indiqué; mais alors cette émigration doit se faire à d'autres stades du développement et en tout cas je n'ai pu la constater au stade jeune qui nous occupe.

En ce qui concerne l'origine de cette formation problématique, je ne puis guère fournir de renseignements. Rien dans mes observations ne vient à l'appui de l'une des nombreuses opinions qui

ont été défendues par les auteurs. J'admets volontiers l'opinion de SPEE lorsqu'il prétend que cette question ne pourrait être éclairée que par l'observation directe de stades encore plus jeunes. Je m'abstiendrai de toute discussion critique et me bornerai à signaler que d'après mes observations le syncytium ne peut pas être considéré comme se développant aux dépens de l'endothélium des vaisseaux; que non moins certainement je n'ai pu constater de connexion entre lui et l'épithélium de revêtement ou des glandes de l'utérus; qu'enfin, je n'ai aucune raison d'admettre que le syncytium se forme aux dépens de la couche compacte. J'ai l'impression que l'épiblaste est toujours nettement séparé du syncytium; mais cependant ce n'est qu'une impression.

12. AIRE EMBRYONNAIRE.

L'aire embryonnaire est fixée à la paroi basale de la vésicule blastodermique, sous un angle très aigu, à l'aide du pédicule de fixation.

Ce pédicule est constitué par du tissu conjonctif à fines fibrilles qui unit la somatopleure au feuillet fibro-cutané et au feuillet fibro-intestinal.

C'est sur les coupes 324 à 331 que le pédicule apparaît le mieux. Son extrémité en rapport avec l'embryon est plus ou moins triangulaire et riche en cellules (Pl. XXXIII, fig. 4, qui représente la coupe 323); elle constitue une masse irrégulière, riche en noyaux et dont la nature m'est inconnue. Sur la coupe transversale du pédicule on voit nettement, sur les coupes 324 à 326, un petit canal allantoidien; il est logé, à l'intérieur du pédicule, aussi loin que possible de la paroi de la vécicule blastodermique; mais je n'ai pu le poursuivre jusqu'au sac vitellin.

Sur les coupes 328 et 329, au point où l'on s'attendrait à trouver cette continuité, on peut voir le sac vitellin comme étalé, mais la continuité avec le petit canal fait défaut. Je ne puis décider si cette continuité a déjà disparu ou bien si cet aspect est dû à la préparation.

Ainsi que SPEE l'indique, toute l'aire embryonnaire est entourée de mésoblaste; elle forme, une membrane continue, mince et assez riche en noyaux de cellules; cette membrane, qui se continue dans le pédicule de fixation, constitue la splanchnopleure à la surface du sac vitellin et le feuillet fibro-cutané à la surface de l'amnios. Cette enveloppe mésoblastique délimite complètement le coelome extra-embryonnaire, avec le mésoblaste de la vésicule blastodermique, la somatopleure. Dans ce coelome extra-embryonnaire, l'aire embryonnaire relativement très petite est fixée par le pédicule comme un vaisseau à son ancre.

La coupe passe à peu près perpendiculairement à l'axe de l'ébauche de l'embryon et presque parallèlement à l'axe du sac

vitellin. L'ébauche de l'embryon commence à être coupée sur la coupe 313; elle cesse de l'être sur la coupe 343; sa longueur totale est donc d'environ 300 à 325 μ. La fig. 4, Pl. XXXIII (coupe 323) donne une assez bonne idée de la disposition, seulement le pédicule de fixation y est à peine intéressé.

L'embryon est un peu moins fortement recourbé que celui de SPEE. Les noyaux de l'épiblaste sont disposés perpendiculairement à la surface et leurs mitoses sont plus fréquentes vers la surface comme l'indique aussi SPEE.

Le repli amniotique de l'épiblaste est très net. La cavité amniotique est très petite et fissiforme. L'amnios lui-même commence sur la coupe 317 et là ses cellules sont cubiques, tandis que caudalement elles s'aplatissent. Cependant la cavité amniotique reste fissiforme, contrairement à ce qu'a vu SPEE, qui parle d'une cavité amniotique assez grande.

Sur les coupes 326 et 327 on ne peut pas bien suivre dans toute leur étendue les assises cellulaires de l'amnios, parce que les cellules de la portion moyenne, manquent. La présence de granulations libres de chromatine dans le tissu permet de supposer qu'il y existait des cellules qui se sont atrophiées.

Je ne puis affirmer que la cavité amniotique soit fermée, mais on peut l'admettre par analogie avec ce qu'on a constaté dans d'autres cas. La portion caudale de l'amnios se trouve ici, comme dans l'embryon de SPEE, appliquée contre le tissu du pédicule de fixation et c'est dans son voisinage immédiat que se trouve le canal allantoidien.

Dans la portion caudale de l'ébauche embryonnaire, l'épiblaste est complètement séparé de l'hypoblaste. Dans la portion céphalique, jusqu'à la coupe 329, ces deux feuillets embryonnaires sont unis et cette soudure est ponctiforme à la coupe transversale. Sur la coupe 323, seulement (Pl. XXXIII, fig. 4), il existe en ce point un amas de cellules dont il est impossible de décider la nature (noeud de HENSEN?).

L'hypoblaste forme un sac absolument clos, dont la partie appartenant à l'ébauche de l'embryon a sa paroi constituée par de petites cellules à granulations foncées. De là ce feuillet se continue sous forme d'une mince membrane endothéliale jusqu'au niveau de l'aire vasculaire, où les cellules redeviennent de nouveau protoplasmiques et cubiques. Ces cellules conservent ce caractère sur le plancher du sac vitellin. Comme le prétend SPEE, il se forme aussi sur le sac vitellin des replis particuliers d'aspect glandulaire. Entre cet hypoblaste plissé et la splanchnopleure, qui est disposée en dehors de ces replis sous forme de pont, on voit de petits amas de cellules (3 à 4 cellules) avec noyaux foncés et différenciés. Souvent il semble que ces amas sont enveloppés d'une fine membrane sans structure. Il n'est pas douteux que l'on n'ait affaire ici au début de la formation du sang foetal dans l'aire vasculaire.

Le mésoblaste de l'embryon est formé par des assises cellulaires qui, à partir de la splanchnopleure, pénètrent dans l'espace compris entre les deux feuillets primordiaux. Mais il ne remplit pas tout cet espace; il y reste encore des masses granuleuses. On distingue nettement une membrana prima. Il est remarquable de constater combien est considérable le mésoblaste de la vésicule blastodermique, combien le coelome extra-embryonnaire est grand et combien l'aire embryonnaire, avec son mésoblaste réduit, est petite; mais je laisse aux embryologistes le soin de tirer des conclusions de ces faits.

CONCLUSIONS ET HYPOTHÈSES.

Il nous reste maintenant à résumer les faits que nous venons de décrire. Je ne puis m'empêcher d'exposer à ce propos certaines hypothèses, quoique je sache qu'il n'est pas de question d'embryologie où l'on doive être plus réservé dans le domaine de l'hypothèse, que la question de la placentation. Le processus est si rapide et la nature d'une foule de formations, si éphémère, que nous pouvons très aisément être induits en erreur lorsque, entre deux stades connus, nous voulons en intercaler un troisième hypothétique.

Mais nous ne pouvons éviter de faire des hypothèses et je m'en servirai également, mais à cette condition de les abandonner, dès que le moindre fait se trouve en opposition avec elles.

Le résultat principal de nos observations est que notre oeuf est entouré par une muqueuse utérine modifiée et réuni, par un revêtement de villosités, à une couche cellulaire périphérique foetale qui, à son tour, est très intimement unie au tissu maternel.

Notre première hypothèse concerne l'état dans lequel se trouve l'oeuf lorsqu'il passe de la trompe dans l'utérus.

Est-il déjà garni de villosités ou bien sa surface est-elle lisse?

A mon avis, l'oeuf arrive dans l'utérus sans villosités.

Cette manière de voir, déjà très vraisemblable par elle-même, est appuyée par deux faits.

D'abord nous savons que parmi les petits oeufs libres, provenant d'avortement, que l'on a décrits jusqu'à ce jour, les plus petits ne sont pas complètement couverts de villosités; tandis que les plus grands le sont.

En second lieu, à ma connaissance, deux oeufs très petits et qui ont été étudiés *in situ* n'étaient que partiellement couverts de villosités: le plus petit oeuf de LEOPOLD et l'oeuf encore très jeune de mon collègue VEIT dont j'ai parlé plus haut. Ils sont comme accolés à la caduque réfléchie sans qu'il y ait la moindre trace de villosités.

Par contre, les œufs un peu plus âgés qui ont été étudiés *in situ*, tels notamment le second ouf de LEOPOLD, ceux de

SPEE et le mien, présentaient aussi des villosités bien développées sur leur face tournée vers la caduque réfléchie.

Il se pourrait que dans les œufs dont nous avons parlé plus haut comme étant accolés à la caduque réfléchie, il existât, en réalité, d'extrêmement petites villosités comprimées et fusionnées; mais je pense qu'alors ces villosités sont à peine ébauchées.

Ces faits tendent à prouver que les villosités se forment après que l'œuf est déjà logé dans la muqueuse utérine.

Il est une seconde hypothèse dont je dois parler en raison de son importance pour le processus de fixation de l'œuf dans la matrice. On comprend qu'il serait bien extraordinaire que nous puissions établir avec certitude par l'observation directe comment ce processus s'accomplit chez l'homme. L'œuf s'engage-t-il à l'intérieur de la muqueuse en vertu de son propre mouvement, comme SPEE l'a observé chez le cobaye, ou bien est-il enveloppé par un repli de la muqueuse comme HUBRECHT l'a démontré pour le hérisson, c'est ce qui restera encore longtemps inconnu pour l'homme.

Le fait que, ainsi que nous le verrons, la placentation chez l'homme se rapproche beaucoup de la placentation chez le hérisson, constitue le seul indice qui me porte à admettre que le phénomène s'accomplit chez l'homme d'une façon analogue. La présence ou l'absence de glandes et de vaisseaux dans la caduque réfléchie peut à peine nous fournir quelque lumière sur cette question.

La troisième question concerne le sort que subit l'épithélium utérin et les glandes utérines.

Si l'oeuf, comme chez le cobaye, est réellement reçu à l'intérieur de la muqueuse, il est évident que cette question n'a pas de sens.

Mais si, comme je le suppose, la caduque réfléchie se forme par fusionnement de replis de la muqueuse au dessus de l'oeuf, alors on peut avec raison se demander ce que devient l'épithélium.

L'ancienne manière de voir, d'après laquelle l'épithélium utérin peut se retrouver plus ou moins modifié à la surface de la cavité de l'oeuf, a de moins en moins d'adeptes aujourd'hui. En décrivant son premier cas, LEOPOLD parle brièvement d'un épithélium qui existait encore par places à la surface; mais il est regrettable qu'il n'a pas étayé cette assertion par des figures et des descriptions. Pour ma part, je ne suis pas convaincu que ces cellules fussent de l'épithélium utérin. MERTTENS, qui prétend que le syncytium est l'épithélium utérin modifié, appuie sa manière de voir sur une observation faite en dehors de la cavité de l'oeuf proprement dite. SPEE nie l'existence de l'épithélium utérin à la surface de l'oeuf. Il est absolument certain que dans mes préparations, il n'y a pas d'épithélium utérin à la surface de l'oeuf. Le fait que l'épiblaste s'unit directement au stroma modifié de la muqueuse, m'amène à supposer que l'épi-

thélium utérin disparaît à des stades très reculés, sous l'influence de l'oeuf. Il doit en être de même de l'épithélium des glandes utérines, dont on ne trouve rien dans la paroi de la capsule de l'oeuf.

S'il existe une relation génétique entre l'épithélium utérin et le syncytium, la transformation doit s'accomplir à un stade beaucoup plus reculé que celui que j'ai étudié.

J'appuie ma manière de voir sur les observations faites par HUBRECHT [1]) chez le hérisson, où l'épithélium disparaît très rapidement et complètement, au point où l'oeuf se fixe.

Je m'imagine donc que l'oeuf humain dépourvu de villosités, vient se loger dans la muqueuse utérine à la suite d'un plissement de cette muqueuse et qu'aussitôt l'épithélium de la muqueuse disparaît au point où l'oeuf s'est fixé. Je ne connais pas de faits qui soient en opposition avec cette hypothèse.

Nous arrivons maintenant à la question principale, la formation des villosités.

L'oeuf, logé dans la muqueuse, peut au début ou bien se trouver relativement libre dans une cavité, ou bien être déjà directement fixé aux cellules du stroma de la muqueuse par l'intermédiaire de sa paroi externe, l'épiblaste. Il n'y a pas d'autre possibilité.

La première de ces deux hypothèses a servi de base à l'idée que l'on se faisait toujours de la formation des villosités. On a toujours parlé d'excroissance des villosités, de leur pénétration et de leur fixation à la caduque maternelle. Or, on ne peut se représenter un processus de ce genre que si l'on admet que l'oeuf est relativement libre dans une cavité.

Mais il n'y a aucune raison pour admettre un tel processus, car on n'en connait pas d'analogue en embryologie. Et si l'on cherche à se représenter comment pourrait se former une semblable cavité, on n'y arrive pas.

La présence de l'enveloppe épiblastique périphérique que j'ai signalée plus haut, plaide certainement en faveur de la seconde hypothèse, d'après laquelle l'oeuf serait dès le début appliqué immédiatement contre le stroma de la muqueuse sans qu'il y ait de substance fluide interposée entre eux. Cette enveloppe n'était pas complètement inconnue. KATSCHENKO [2]) la signale déjà en 1885; il dit (page 474) que finalement le tissu des villosités cellulaires (foetales) revêt d'une couche ininterrompue toute la face interne de la caduque sérotine. MERTTENS (p. 24) parle d'une „peripheren Vereinigung der Säulen mehrerer Zotten". Les opinions émises par NITABUCH, REINSTEIN-MOGILOWA et VAN TUSSENBROEK sur la structure du placenta sont aussi d'ac-

---

1) A. A. W. HUBRECHT, The Placentation of Erinaceus Europaeus with remarks of the phylogeny of the Placenta. *Quarterly Journal of microscopical Science* Dec. 1889. Vol. XXX p. 3.

2) N. KATSCHENKO, Das menschliche Chorionepithel und dessen Rolle bei der Histogenese der Placenta. *Archiv f. Anatomie u. Entwickelungsgesch.* 1885. *P.* 451.

cord sur ce point; cependant ces auteurs n'ont étudié que des placentas avancés dans leur développement et ils n'ont donc pu émettre que des hypothèses sur les stades très jeunes. *Mes observations ont démontré qu'il existe déjà, à une période très reculée du développement, à la périphérie de l'oeuf, de grandes masses épiblastiques qui sont proportionnellement beaucoup plus développées que plus tard.*

A ma connaissance on ne peut invoquer qu'un seul fait qui tendrait à faire croire que cette disposition n'est pas normale. C'est que de jeunes oeufs humains se laissent détacher facilement et complètement de la paroi utérine, alors qu'ils sont couverts de villosités libres. En 1889 HUBRECHT a déjà fait une observation du même genre. Chez le hérisson, l'oeuf est assez intimement fixé à la paroi, lorsque l'on traite l'utérus encore chaud par les réactifs fixateurs; mais lorsque l'auteur ouvrait par hasard l'utérus d'un hérisson mort depuis quelques heures, il constatait que l'oeuf se trouvait libre dans la cavité sous la forme d'un corps à surface très irrégulière. HUBRECHT a déjà alors exprimé l'idée que, comme chez le hérisson, chez l'homme, dont le placenta est si semblable à celui du hérisson, on trouverait à la surface de la cavité de l'oeuf une masse épiblastique foetale dont se sépareraient les villosités au moment de la mort, ce qui fait qu'alors l'oeuf deviendrait libre dans la cavité. Je me rallie complètement à cette manière de voir et j'y trouve un argument en faveur de mon opinion d'après laquelle l'enveloppe épiblastique que j'ai trouvée est une formation normale.

Il me semble alors qu'il conviendra d'appliquer au placenta de l'homme le nom que HUBRECHT a donné à l'ensemble de la formation dont nous venons de parler. Afin d'éviter toute confusion entre l'épiblaste de l'embryon et l'épiblaste qui revêt la surface de la vésicule blastodermique dans tout le restant de son étendue; afin de donner en même temps un nom qui rappelât la fonction de ce tissu, HUBRECHT a proposé de désigner sous le nom de *trophoblaste* cette formation épiblastique extra-embryonnaire.

Il résulte manifestement de notre description que chez l'homme aussi, ces masses cellulaires jouent un rôle important dans la placentation et qu'elles sont analogues au trophoblaste que l'on a signalé chez le hérisson et chez une foule d'autres espèces animales. J'adopterai dès maintenant ce nom, que je n'ai pas voulu employer dans le cours de ma description, afin d'éviter d'influencer l'interprétation des faits.

Jusqu'ici tout tend à prouver que, dès le début, il y a contact immédiat entre le trophoblaste et le stroma de la muqueuse.

Comment peut-on donc se représenter maintenant la formation des villosités en tenant compte de l'existence de l'enveloppe trophoblastique périphérique?

Supposons que la prolifération du trophoblaste, que nous avons

trouvée si intense sur nos préparations, débute dès que l'oeuf vient se loger dans la muqueuse utérine et qu'elle forme une couche de plusieurs assises de cellules. Si nous admettons que la disparition des parois des capillaires, disparition que nous avons démontrée, s'accomplit aussitôt sous l'influence de ce trophoblaste et que par conséquent les capillaires s'ouvrent dans le trophoblaste, alors le sang pourra se répandre dans les masses cellulaires pleines et, par suite d'une dégénérescence des cellules de ce tissu, donner naissance à des lacunes, telles que nous les avons réellement observées dans les épaisses masses trophoblastiques périphériques, au stade que nous avons étudié. Si le trophoblaste continue à s'accroître et les lacunes à devenir plus grandes, il se constitue de la sorte un tissu spongieux; les lacunes confluent les unes dans les autres et le trophoblaste constitue alors des cloisons et des colonnes qui traversent l'espace sanguin lacunaire. Ainsi se maintient l'union entre la vésicule blastodermique et la couche trophoblastique appliquée contre le tissu maternel. C'est alors que dans ces colonnes pénètre le mésoblaste de la vésicule blastodermique pour former les villosités comme nous les avons vues constituées; elles sont alors formées dans leur partie centrale par du mésoblaste et du trophoblaste, tandis que dans leur partie périphérique le tissu conjonctif n'arrive pas.

Si ce processus ne s'arrête pas, les lacunes deviennent progressivement plus volumineuses, les villosités s'allongent, le trophoblaste se dispose régulièrement à leur surface et la vésicule blastodermique devient libre, tandis qu'à la surface du tissu maternel, il se forme continuellement du trophoblaste, qui à son tour devient lacunaire. C'est ainsi que l'espace sanguin lacunaire s'accroît à la périphérie. Les faits que nous avons décrits concordent parfaitement avec l'explication que nous venons de donner (le syncytium excepté). *Ainsi s'expliquent les lacunes de la couche trophoblastique périphérique, qui déterminent l'accroissement de l'espace sanguin. L'existence de mitoses prouve que le trophoblaste périphérique s'accroît constamment; les phénomènes de dégénérescence que l'on observe prouvent que le trophoblaste se détruit constamment pour accroître l'espace lacunaire sanguin. Les colonnes cellulaires ne sont pas des masses appartenant au tissu maternel; mais ce sont les parties des masses trophoblastiques persistantes, qui n'ont pas encore été atteintes par le mésoblaste. L'enveloppe trophoblastique périphérique, avec ses trous, constitue la couche de trophoblaste fortement développée et appliquée dès le début contre le stroma maternel. Quant aux trous de cette enveloppe, ce sont les capillaires maternels dont la paroi se résorbe en partie dès le début.*

Nous pouvons aussi de cette façon expliquer les différences que nous avons signalées entre les diverses formes de débouché des vaisseaux maternels dans les grands espaces sanguins. La fig. 6, Pl. XXXIII nous montre un débouché déjà ancien; ici

les capillaires allongés s'ouvrent directement dans l'espace intervilleux sans le moindre obstacle. La fig. 8, Pl. XXXIV représente au contraire le débouché d'un capillaire qui n'est pas encore à l'état de repos et dans lequel la dégénérescence n'est pas encore achevée. Enfin sur la fig. 11, Pl. XXXIV on constate le troisième mode de débouché, c'est-à-dire la formation des petites lacunes; ici le processus est à son début.

Si l'on admet que ce processus de la formation des villosités débute au pôle basal de l'oeuf, c'est-à-dire au pôle tourné vers la caduque sérotine, où l'afflux du sang est le plus fort, et qu'il se propage peu à peu jusqu'au pôle tourné vers la caduque réfléchie, alors on s'explique ce fait particulier que les oeufs de LEOPOLD et de VEIT n'ont pas de villosités au pôle tourné vers la caduque réfléchie.

Les villosités ne se formeraient donc pas d'une façon active; elles prendraient pour ainsi dire de l'expansion entre les couches trophoblastiques centrale et périphérique. Elles ne s'accroissent pas vers la caduque mais sont dés le début soudées avec elle.

Nous avons donc ainsi une hypothèse qui correspond bien aux faits; mais elle est néanmoins encore une hypothèse. Cependant elle n'est pas isolée dans le domaine de l'embryologie générale; elle est en relations immédiates avec les faits bien établis que l'on connaît sur la placentation du hérisson.

L'oeuf du hérisson, dès qu'il s'est fixé, détermine la disparition de l'épithélium de l'utérus; son trophoblaste prolifère et en même temps il s'y forme des lacunes qui, remplies de sang maternel, communiquent directement avec les capillaires.

Dans les colonnes trophoblastiques qui restent entre les lacunes on voit pénétrer le mésoblaste et se former ainsi les villosités. Il reste une couche plus ou moins épaisse (trophoblaste), appliquée contre le tissu maternel et elle prolifère en même temps que la cavité blastodermique s'agrandit.

L'analogie entre le placenta du hérisson et celui de l'homme, analogie dont j'ai pu me convaincre sur les préparations que M. HUBRECHT a bien voulu me laisser examiner, est telle que, dès 1889, M. HUBRECHT a pu dire qu'il était probable que les premiers stades du développement sont aussi analogues.

Il en était si convaincu qu'il dit, à la p. 381 de sa monographie qu'il faudrait étudier, chez de jeunes embryons humains, les questions suivantes:

I. Peut-on, dans les plus jeunes stades du développement de la vésicule blastodermique de l'homme, trouver des traces d'un tissu trophosphérique, entre la vésicule blastodermique pourvue de villosités et la face interne de la caduque réfléchie?

Pour répondre à cette question je n'ai qu'à montrer la fig. 10, Pl. XXXIV, où l'on voit cette couche trophoblastique et rappeler tout ce que j'ai fait connaître relativement à notre enveloppe trophoblastique périphérique.

II. Dans ce tissu y a-t-il des vaisseaux qui reçoivent leur sang directement des vaisseaux sanguins de la caduque réfléchie?

La fig. 8, Pl. XXXIV donne aussi la réponse à cette question.

III. Trouve-t-on aussi dans la région de la sérotine des traces de tissu trophosphérique?

Nous avons vu que c'est précisément là que l'on en trouve le plus et que c'est là aussi que l'on trouve les lacunes sanguines.

On voit que les hypothèses de HUBRECHT en ce qui concerne l'homme sont parfaitement démontrées par mes observations. Il est à peine besoin de dire quel service HUBRECHT a ainsi rendu à l'étude du développement du placenta chez l'homme.

D'autre part je pense aussi que ses études sur la placentation chez le hérisson viennent sérieusement à l'appui de mon interprétation de la placentation chez l'homme.

Pour finir, je désire faire remarquer encore que mon hypothèse vient à l'appui de l'interprétation la plus récente de la structure du placenta complètement développé de l'homme et qu'ainsi se trouve particulièrement confirmée la théorie qui prétend qu'il faut chercher assez profondément dans le placenta la limite entre le tissu maternel et le tissu foetal.

Cependant il y a encore un grand pas entre le stade que j'ai étudié et le placenta discoidal, même à moitié mûr. Je n'ose décider si le processus, tel que je l'ai fait connaître, se continue ultérieurement, sans se modifier, dans la caduque sérotine, ou bien s'il subit des modifications fondamentales.

POST-SCRIPTUM. 1er Octobre 1897.

Mon travail était terminé et j'allais en faire connaître les résultats à la réunion des naturalistes et des médecins allemands à Brunswick, lorsqu'à cette réunion j'ai vu les préparations du Dr. HUBERT PETERS de Vienne, qui a étudié *in situ* un oeuf humain encore plus jeune que le mien. Le Dr. PETERS publiera certainement les résultats de ses recherches sur cette pièce extrêmement intéressante; je dirai seulement que j'ai eu le plaisir de constater qu'elles confirment mes déductions.

(Publié dans le: „Archiv für Anatomie und Physiologie, Anatomische Abtheilung" 1898 et dans le: „Nederlandsch Tijdschrift voor Verloskunde" 1898.)



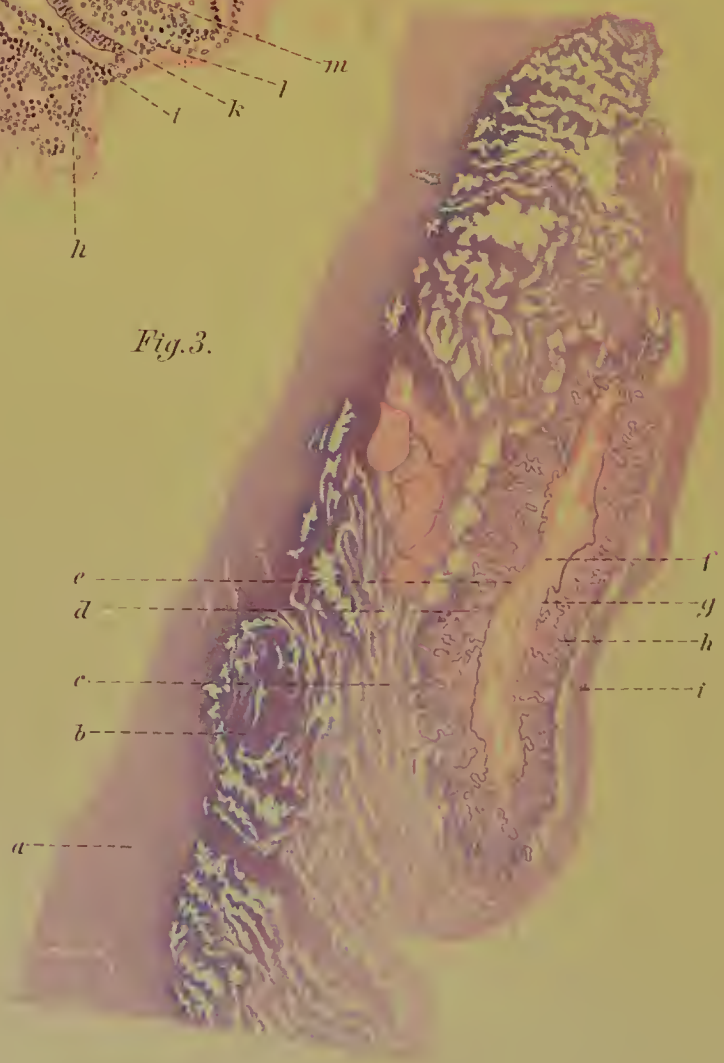

C. F. Strathmann del.

Fig. 5.

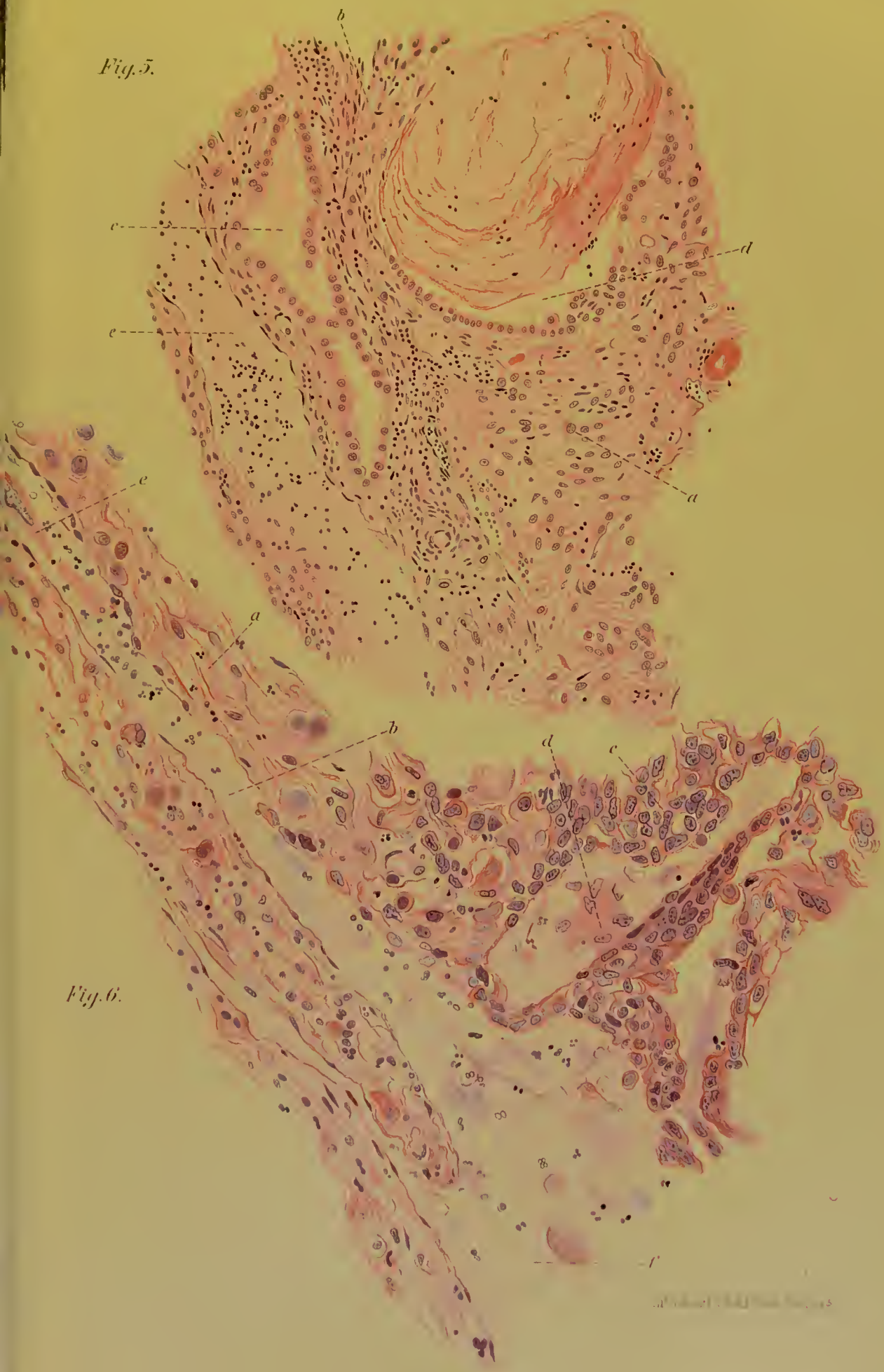

Fig. 6.

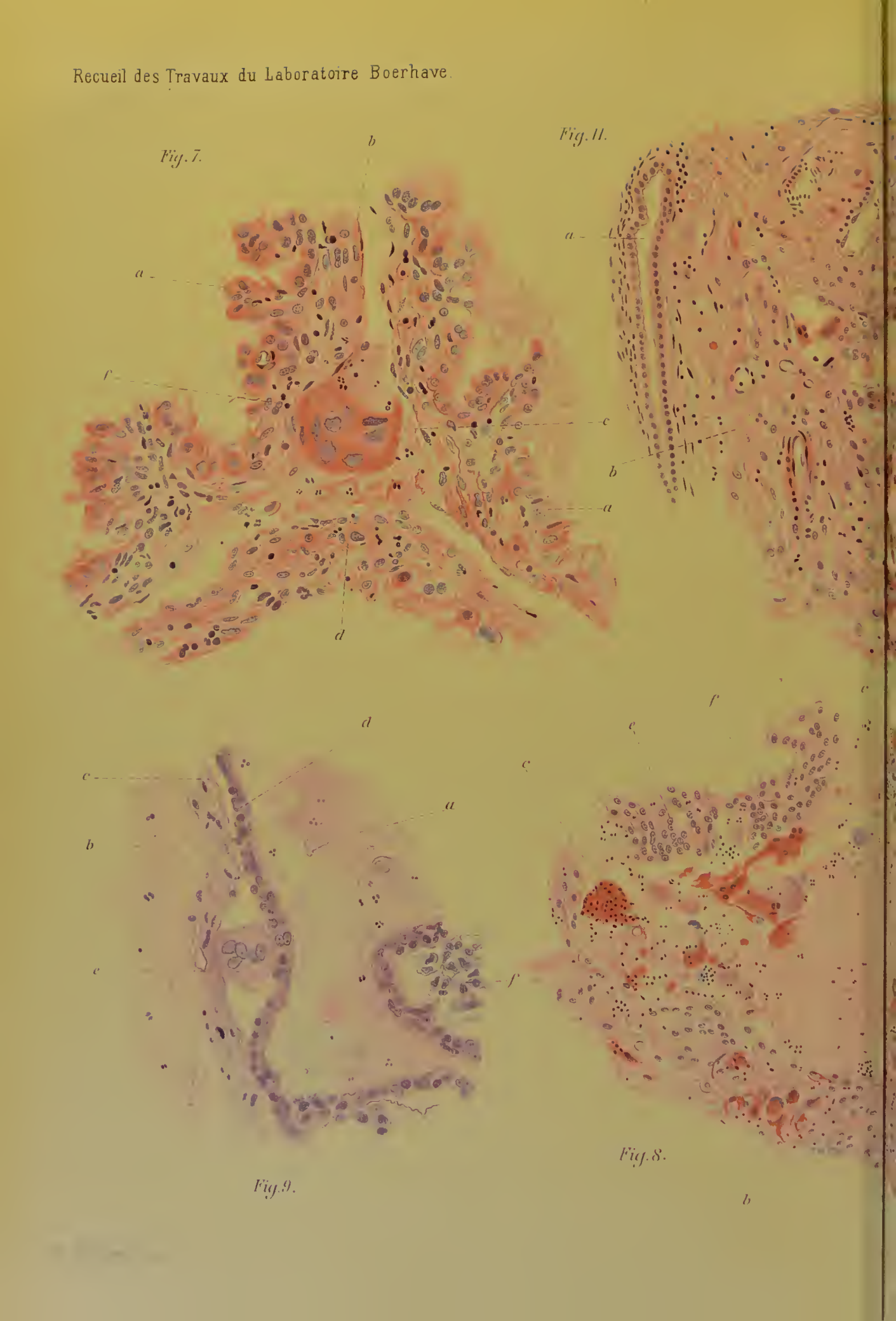
Fig. 7.
b
a
f
c
a
d
Fig. 11.
a
b
d
c
b
a
e
f
Fig. 9.
c
c
f
b
Fig. 8.

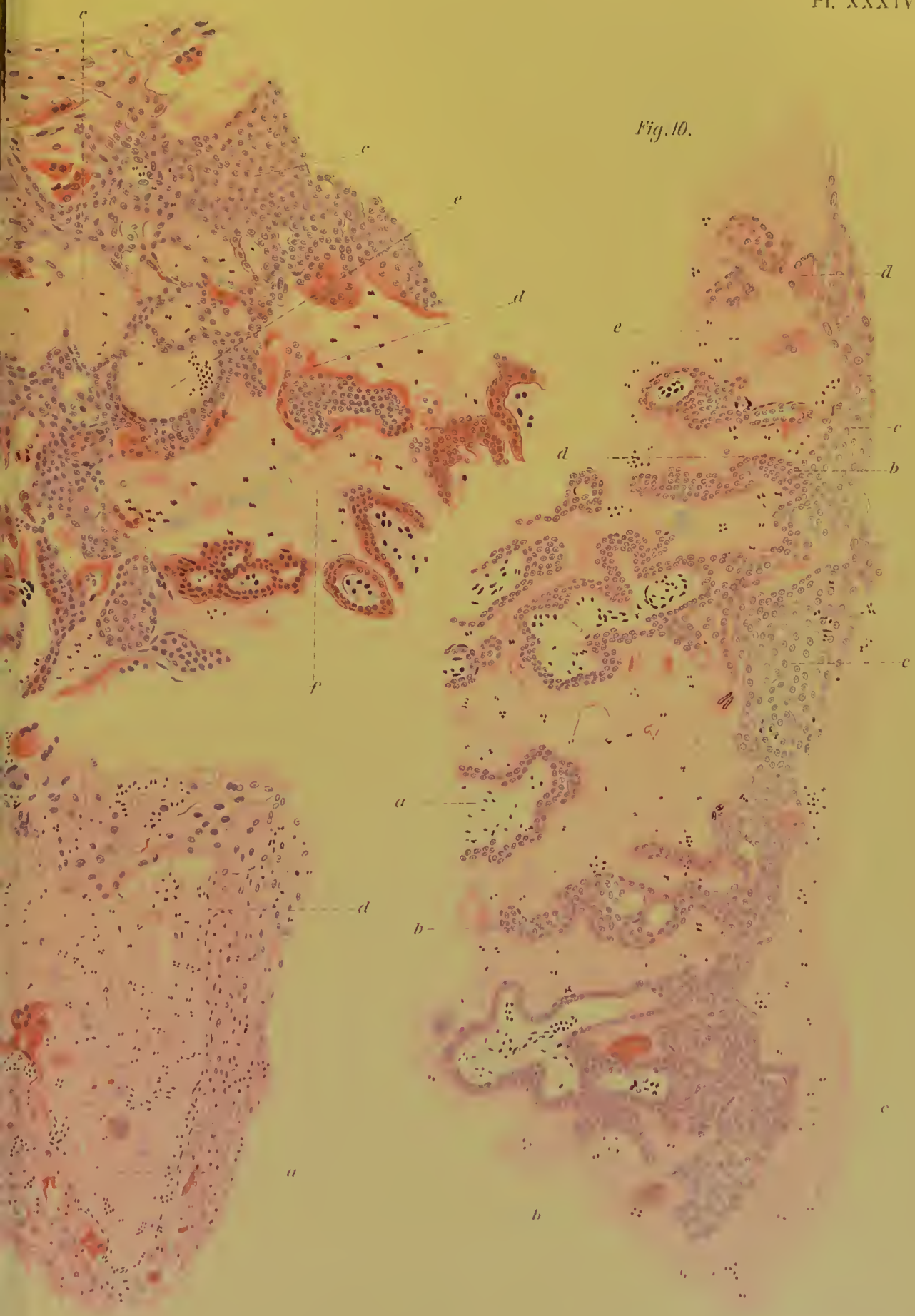
Fig. 10.
c
c
e
d
e
d
c
d
b
c
f
a
d
b
c
a
b

EXPLICATION DES PLANCHES.

PLANCHE XXXIII.

Fig. 3. Coupe méridienne passant par le nid de l'oeuf et dessinée à la loupe.
a, musculature de l'utérus.
b, sérotine spongieuse.
c, sérotine compacte.
d et *h*, espace intervilleux avec villosités.
e et *g*, paroi de la vésicule blastodermique.
f, cavité blastodermique.
i, caduque réfléchie.

Fig. 4. Partie basale de la vésicule blastodermique avec l'aire embryonnaire (coupe 323).
a, espace intervilleux.
b, villosité.
c, masse épiblastique adjacente à une villosité qui n'est pas intéressée par la coupe.
d, paroi de la vésicule blastodermique, couche externe.
e, paroi de la vésicule blastodermique, couche mésoblastique interne (somatopleure).
f, caillot et précipité granuleux.
g, pédicule de fixation (mésoblastique).
h, portion riche en noyaux de ce pédicule.
i, amnios.
k, épiblaste de l'embryon (coupé transversalement).
l, mésoblaste de l'embryon.
m, hypoblaste de l'embryon.
n, hypoblaste du sac vitellin.
o, splanchnopleure.
p, sang foetal.

Fig. 5. Petite partie de la caduque sérotine.
a, tissu conjonctif de la couche compacte.
b, tissu conjonctif de la zone de transition entre la couche compacte et la couche spongieuse.
c, glande.
d, glande remplie de sang coagulé.
e, capillaire, dont l'endothélium est en partie disparu.

Fig. 6. Union de l'épiblaste périphérique (trophoblaste) avec la couche compacte de la caduque et débouché direct d'un capillaire du tissu maternel dans l'espace intervilleux.
a, couche compacte.
b, capillaire du tissu maternel.
c, épiblaste foetal (trophoblaste).
d, masse syncytiale.
e, masse syncytiale dans le capillaire.
b, commencement de l'espace intervilleux.

PLANCHE XXXIV.

Fig. 7. Partie de la caduque à la limite entre la couche spongieuse et la couche compacte.
a, épithélium glandulaire.
f, endothélium du capillaire, en majeure partie disparu.
c, capillaire.
d, stroma.
e, cellule géante syncytiale.

Fig. 8. Union des vaisseaux maternels avec l'espace intervilleux.
a, lacune sanguine maternelle; à droite, elle est encore partiellement délimitée par un endothélium.
b, lacune sanguine en communication avec la précédente et délimitée des deux côtés par du tissu maternel. A gauche et en haut, épiblaste foetal.
c, communications avec le grand espace intervilleux.
d, endothélium.
e, épiblaste foetal.
f, masse syncytiale.

Fig. 9. Paroi de la vésicule blastodermique avec cellules géantes syncytiales interposées entre l'épiblaste et le mésoblaste.
a, espace intervilleux.
b, exocoelome.
c, somatopleure (mésoblaste).
d, couche épiblastique et syncytiale (on ne voit pas la limite entre elles).
e, cellule géante syncytiale.
f, villosité.

Fig. 10. Plaque épiblastique périphérique en continuité avec de nombreuses colonnes épiblastiques.
a, mésoblaste des villosités.
b, colonnes épiblastiques.
c, plaque épiblastique périphérique.
d, syncytium.
e, sang dans l'espace intervilleux.

Fig. 11. Union de l'épiblaste périphérique (trophoblaste) avec la couche compacte de la caduque.
a, glande utérine.
b, tissu de la couche compacte.
c, épiblaste foetal (trophoblaste).
d, syncytium.
e, lacunes sanguines.
f, espace intervilleux.

XXXII.

SUR L'HERMAPHRODITISME TUBULAIRE ET GLANDULAIRE CHEZ L'HOMME

(avec 1 figure dans le texte)

PAR

LE PROF. DR. SIEGENBEEK VAN HEUKELOM.

L'étude de l'hermaphroditisme chez l'homme n'intéresse l'anatomo-pathologiste que quand le hasard lui en fournit un cas déterminé. Même alors il se borne à publier une communication sommaire; la littérature de l'hermaphroditisme est par conséquent très étendue mais, en grande partie, dépourvue d'intérêt.

Pour moi aussi c'est un cas que je vais décrire qui a attiré mon attention dans cet ordre d'idées et ce n'est que peu à peu que m'apparut l'importance de la question de savoir s'il y a vraiment un véritable hermaphroditisme chez l'homme.

Avant de décrire le cas très intéressant dont je veux parler, je voudrais parler de la nomenclature que j'adopte. Ce n'est pas celle de KLEBS que je veux utiliser, mais une autre que les écrivains français ont déjà employée à l'occasion. Je désignerai la coëxistence de canaux génitaux masculins et féminins sous le nom *d'hermaphroditisme tubulaire*, tandis que je réserve le nom *d'hermaphroditisme glandulaire* aux cas réels ou supposés où on trouve des glandes sexuelles femelles, à côté d'une ou deux glandes sexuelles mâles. On peut en outre conserver la classification de KLEBS en hermaphroditisme latéral, unilatéral et bilatéral. Mais toute cette classification ne se rapporte qu'à ce qu'on nomme hermaphroditisme interne, attendu que, à mon sens, l'hermaphroditisme externe comme tel, doit être tout à fait passé sous silence, puisqu'il ne constitue qu'une qualification commune aux malformations externes des organes génitaux, qui n'ont rien affaire avec l'hermaphroditisme proprement dit.

Je signalerai tout d'abord mon observation qui est assez inté-

ressante, j'en tirerai les conclusions et m'efforcerai ensuite de démontrer que si, chez l'homme, l'hermaphroditisme tubulaire peut être très nettement développé, l'existence de la forme glandulaire n'est pas encore démontrée.

Mon collègue, le Dr. GULDENARM, directeur du service chirurgical de l'hôpital municipal de Rotterdam, m'envoya, le 7 décembre 1896, une préparation qu'il avait enlevée à la région inguinale gauche d'un homme adulte. Comme anamnestiques on savait que cet homme, depuis des années, présentait dans l'aine gauche une tuméfaction que plusieurs chirurgiens avaient prise pour une hernie épiploïque irréductible. Comme il ne supportait pas le bandage, il se décida à se laisser opérer. Déjà auparavant on constata un cryptorchisme droit, tandis que le testicule gauche se percevait dans le scrotum. Le pénis était normal.

Lors de l'opération le sac herniaire fut ouvert: il se présentait avec l'aspect d'un processus vaginal resté béant. On n'y trouva pas d'épiploon, mais une formation compliquée, complètement recouverte de péritoine. C'était une espèce de cylindre, long d'environ 130 millim., présentant une extrémité droite libre, l'extrémité gauche tenant solidement au testicule gauche, que l'on apercevait très nettement dans le scrotum. Ce cylindre était, suivant toute sa longueur, fixé à une membrane mince, triangulaire, que l'on pouvait vers son sommet poursuivre jusque dans la profondeur du petit bassin, où elle formait un pédicule. Dans ce pédicule on sentait un cordon rond qui s'enfoncait dans le bassin et qui, vers le haut, devenait plus épais et s'insérait vers le milieu du cylindre.

On coupa ce pédicule et l'on constata que le cordon était un tube, que l'on put sonder jusqu'à l'urèthre prostatique.

Le cylindre fut coupé tout contre l'épididyme du testicule gauche et l'on put ainsi enlever la préparation. Immédiatement après l'opération, on pensa qu'il pourrait bien s'agir d'un utérus; plus tard seulement on put établir la nature véritable des appendices. Pourtant, à ce moment déjà, l'on constata à droite très nettement un testicule et mon collègue GULDENARM put affirmer d'une façon tout à fait positive que les rapports du testicule gauche avec la préparatlon se répétaient d'une façon absolument symétrique pour le testicule droit.

Le tube qu'on laissa dans le bassin devait avoir la signification d'un canal génital féminin, débouchant très probablement dans l'urèthre à l'endroit où, normalement, se trouve le sinus prostatique. On ne sentait pas la prostate.

Mon collégue GULDENARM m'a, de plus, communiqué les intéressantes données suivantes sur la situation de la préparation. Quand on sonde le canal génital, qui monte dans le bassin derrière la vessie, on constate qu'il se recourbe en arc en avant, de sorte que le cylindre contenant l'utérus était renversé en avant. Le fond de l'utérus, ou ce qui semble être ce fond, est par

conséquent dirigé vers le bas. La corne gauche de l'utérus est reliée au testicule gauche, qui se trouve d'une façon très normale dans la tunique vaginale restée ouverte, en communication avec le péritoine, le testicule étant par conséquent fixé au scrotum. La corne utérine droite au contraire avec le testicule droit qui lui est intimement adhérent, est libre dans la cavité péritonéale et peut être attirée facilement à l'extérieur après l'ouverture du sac herniaire.

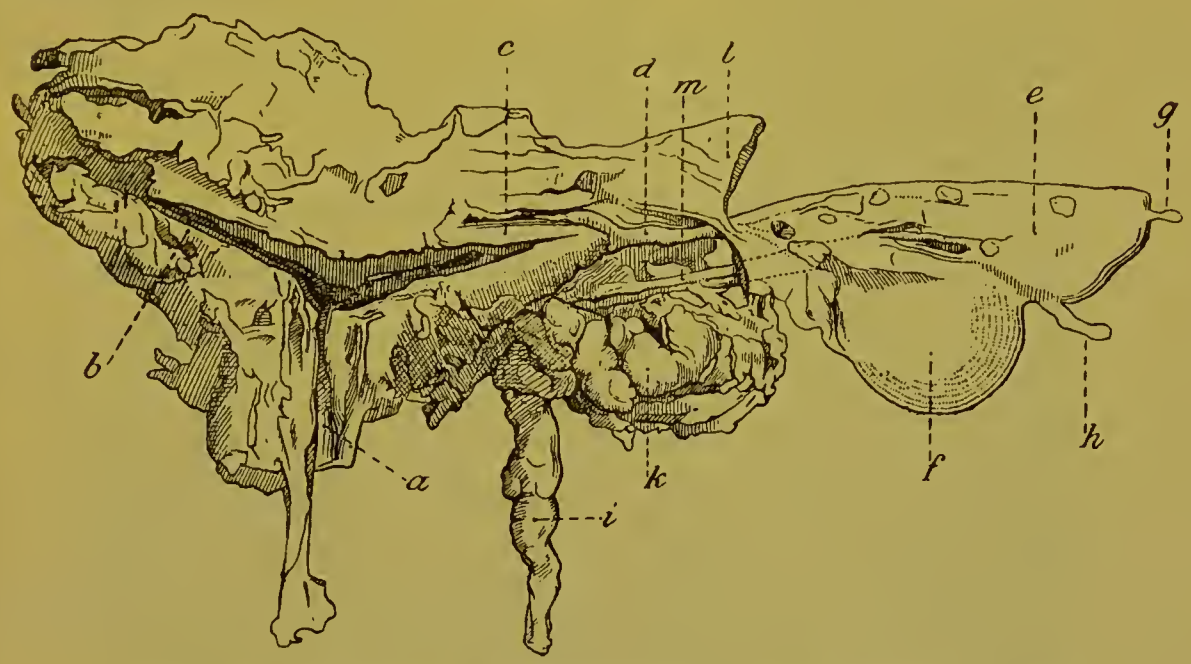

Organes génitaux internes de l'hermaphrodite. Le dessin représente la préparation vue du côté dorsal. Le péritoine a été disséqué et rabattu vers le haut; le testicule et l'épididyme en sont seuls encore recouverts. — *a*, col de l'utérus ouvert; *b*, corne gauche de l'utérus sectionnée et ouverte; *c*, corne droite de l'utérus sectionnée et ouverte; *d*, trompe droite; *e*, épididyme; *f*, testicule; *g*, hydatide pédiculée; *h*, hydatide de Morgagni non pédiculée; *i*, canal déférent; *k*, portion distale coutournée du canal déférent; *l*, extrémité du péritoine préparé et renversé.

La membrane mince, triangulaire, déjà signalée, peut être considérée comme le ligament large; en son milieu descend le canal génital, et à droite, toujours dans le ligament large, on lia et l'on sectionna le canal déférent. A gauche, le ligament large se continuait avec la paroi du sac herniaire à l'endroit où le canal déférent gauche remontait dans la paroi scrotale. Quelques cordons épais contenant des vaisseaux furent ligaturés et sectionnés dans le ligament large.

La préparation fut fixée dans la formaline, puis traitée par l'alcool au Laboratoire BOERHAAVE. Pour un examen plus complet on disséqua le péritoine sur la face postérieure et les canaux génitaux furent ouverts.

Il fut ainsi démontré que le canal génital se prolongeait en

un tube court, épais, musculeux. La lumière en est étroite; il est long d'environ 10 millim. On y trouve des traces de l'arbre de vie; on ne peut en douter: c'est un *col utérin* (*a*). Deux cornes utérines s'y rattachent directement; leur lumière est perpendiculaire à celle du canal cervical; elles constituent par conséquent dans leur ensemble un tube droit, à parois très épaisses, dans le milieu duquel s'abouche le col. Ces deux cornes utérines constituent la partie principale du cylindre.

La corne gauche (*b*) est coupée à son extrémité; la droite (*c*) se termine en cul-de-sac; un cordon mince, mais ferme, s'y insère (*d*). Ce cordon présente une lumière; il représente la trompe et se réunit à la corne utérine bien que cette union, à première vue, ne soit pas très apparente, la trompe faisant une inflexion et semblant coiffer la corne.

La trompe poursuit, comme d'habitude, son trajet dans la partie supérieure du pli péritonéal (ligament large); on peut la poursuivre sur une longueur de 50 millim., presque jusqu'à l'extrémité du corps cylindrique.

Elle n'atteint pas cette extrémité pourtant, mais se perd en apparence sans franges dans un organe plat, mou (*e*) qui, d'un côté, constitue l'extrémité de la préparation et de l'autre est en rapport avec le *testicule* qui pend au bout (*f*); c'est *l'épididyme*. A côté de cet organe existe une petite *hydatide* pédiculée (*g*), tandis que, entre l'épididyme et le testicule, également sur le côté, se trouve une hydatide longue de 8 millim., en forme de ruban (*h*).

Le long du côté droit du canal génital monte le *canal déférent* (*i*) volumineux. Il forme sous la corne utérine un corps compact, dense et sinueux qui décrit de grandes et de petites sinuosités. Ce corps est relié à l'épididyme par de fins filaments.

Les gros vaisseaux ligaturés lors de l'opération sont en partie disséqués; mais on ne parvient pas à isoler une artère utérine évidente. Dans un cordon vasculaire on trouve aussi des faisceaux musculaires (ligament rond?)

L'examen microscopique confirme ces résultats. La face interne du col utérin et de la corne utérine gauche présente une muqueuse utérine peu développée avec de petites glandes; on ne trouve pas de différenciation entre la muqueuse du col et celle du fond. La paroi épaisse est formée par des faisceaux de fibres musculaires lisses. La trompe présente un épithélium avec de courts cils vibratiles. Il existe un plissement des parois comme dans l'isthme normal de la trompe. Je n'ai pu constater de dilatation ampullaire. La musculature est bien développée et disposée en deux couches.

Le canal déférent est tout à fait normal. Sa lumière est délimitée par un épithélium cylindrique dont les cellules sont allongées et dépourvues de cils vibratiles. La musculature présente les trois couches caractéristiques.

Des coupes pratiquées dans l'organe mou et plat qui se trouve à l'extrémité latérale de la préparation montrent un stroma de tissu conjonctif avec de beaux tubes épithéliaux. Les cellules épithéliales sont cylindriques, allongées, possèdent des cils vibratiles en nombre modéré, mais extraordinairement beaux et longs. Les cellules basales particulières à l'épithélium de l'épididyme, les petits faisceaux musculaires circulaires entourant les tubes, rien ne manque pour que l'on puisse affirmer que l'on a bien affaire à un *épididyme*.

Le testicule nous met, au contraire, aux prises avec quelques difficultés. Cet organe si facile à reconnaître macroscopiquement, présente, au microscope, des tubes glandulaires fortement contournés avec très peu de tissu conjonctif interstitiel, absolument comme un testicule normal. Quelques tubes présentent de grandes cellules qui peuvent en imposer pour des spermatogonies; mais on ne trouve ni spermatides, ni spermatozoïdes. Cependant la plupart des tubes présentent un aspect tout différent. Leur membrane propre est énormément épaissie, présente un caractère hyalin, tandis que les cellules épithéliales sont vacuolées, volumineuses et remplissent toute la lumière. Il n'y a pas à comparer ces tubes avec les tubes séminifères normaux, et c'est à grand' peine que j'ai pu fixer leur nature. Mais, comme, à mon avis, quand on examine un organe hermaphrodite, il ne doit pas persister le moindre doute sur la nature de l'organe, je suis parvenu à établir, après de longues recherches, que, dans les testicules dont les tubes séminifères dégénèrent sous l'influence d'une inflammation venant de l'épididyme, les mêmes modifications se produisent.

Bien que cela seul me mît en droit d'affirmer que j'avais réellement affaire à un testicule, la nature de l'organe a été mise hors de doute par la démonstration, à l'aide de coupes sériées, d'un beau système de canaux efférents que l'on pouvait, sans interruption, poursuivre depuis l'épididyme jusqu'au testicule.

L'examen démontra, par conséquent, que, chez un homme adulte, on avait trouvé un appareil génital, dont les parties externes étaient absolument masculines, bien qu'il y eût cryptorchisme droit et dont les parties internes, indépendamment d'un système masculin complet, bien développé, bilatéral, possèdaient encore un canal génital féminin bilatéral. Cet appareil sexuel compliqué était anormalement situé en sorte que, seuls, le testicule gauche, son épididyme et son canal déférent se trouvaient en bonne place, les autres organes restant fixés au testicule gauche et se trouvant dans le processus vaginal du péritoine resté ouvert.

Si l'on fait abstraction de sa situation anormale, tout cet appareil génital peut être considéré comme l'analogue de celui d'un foetus masculin chez lequel le canal de MÜLLER, bien développé, persisterait toute la vie.

Le cas peut donc être désigné sous le nom d'hermaphroditisme tubulaire masculin total.

La littérature mentionne peu de cas analogues: la persistance du canal de MÜLLER est assez souvent notée, mais le plus souvent chez des monstres non viables; ou bien encore il y a complication de malformations externes des organes génitaux. Mais ici nous avons ce fait intéressant que, chez un homme adulte avec un habitus tout à fait masculin, le canal génital féminin persistait intégralement.

B. WINKLER [1]) a décrit un cas semblable en 1893. On trouva un appareil sexuel analogue au nôtre lors de l'autopsie d'un cryptorchide mort à la suite d'une incarcération intestinale. Le canal génital féminin était formé d'un utérus long et mince, pourvu de deux trompes. La portion ampullaire des trompes était un peu mieux développée; une des trompes avait un pavillon (franges); l'autre était fermée latéralement. On trouvait deux petits testicules avec leurs canaux efférents et leurs épididymes qui étaient mal développés.

A droite, où le testicule était assez bien développé, le canal éjaculateur était fermé; à gauche, au contraire, le testicule était certainement hors d'état de fonctionner. On ne trouva pas de spermatozoïdes. L'homme était marié, mais n'avait pas d'enfant.

WINKLER signale encore deux cas qu'il a trouvés dans la littérature: l'un appartient à V. FRANQUÉ [2]) l'autre à LANGE [3]). Ce dernier concerne un homme de 63 ans.

Je puis encore citer deux cas très récents: à l'Academia Reale, le Professeur GIACCOMINI [4]) rapporte le cas d'un homme opéré à cause d'une tumeur du testicule gauche. Il y avait une hernie inguinale gauche. Le testicule droit était en ectopie. Lors de l'opération on trouva une trompe, une corne utérine et un utérus bicorne inséré sur la prostate. La corne utérine droite se continuait en un cordon ressemblant à une trompe, dont l'extrémité

---

1) Ueber einen Fall von Pseudohermaphroditismus masculinus internus, von B. WINKLER, Inaug. Dissert. Zürich 1893.

2) WINKLER prétend que le cas a été publié par FRANQUÉ VON SEAUMUR dans les „Beiträge zur Geburtshülfe und Gynaekologie" Bd. X, p. 24 et concerne un nouveau-né. J'ai essayé de rechercher le travail et je crois avoir réussi, grâce à l'obligeance de mon collègue le Professeur J. VEIT. Le Dr. v. FRANQUÉ n'a publié que deux articles dans les Beiträge zur Geburtshülfe und Gynaekologie de Scanzoni; l'un d'entre eux (Description d'un cas de développement très avancé de l'organe de WEBER) doit certainement être celui auquel fait allusion WINKLER. Je suppose que WINKLER n'en a lu qu'un résumé ou une citation, car le Dr. v. FRANQUÉ ne porte pas nom de VON SEAUMUR. De plus le travail ne se trouve pas dans le 10e mais dans le 4e et dernier volume paru des „Beiträge" de Scanzoni. C'est bien à la page 24, comme le dit WINKLER, que se trouve le travail. Enfin il n'a pas trait à un nouveau-né, mais à une vieille préparation de la collection de Würzbourg, dont les anomalies sont considérables. Il s'agissait d'un cryptorchisme double.

3) Jahrbücher d. K. K. Akademie der Aerzte in Wien. II Jahrg. 1858.

4) Gazetta Medica di Torino. 13 Mai 1897.

libre se terminait dans la cavité péritonéale par un corps arrondi. Les parties génitales externes et l'habitus étaient ceux d'un homme.

Le 19 juillet 1892, J. BÖCKEL [1]) signala, à l'Académie de Médecine de Paris, le cas d'un jeune homme de 20 ans, d'ailleurs bien portant, qui se soumit à une opération radicale pour une hernie inguinale congénitale. On enleva de la hernie un utérus bicorne, une trompe avec un testicule, un épididyme et un canal déférent.

L'analogie frappante de ces observations nous force à nous y arrêter un peu.

Deux questions se posent. La première concerne les rapports de causalité entre les symptômes. Pouvons-nous, d'après les faits constatés, déduire la situation des organes dans la hernie ou, tout au moins, expliquer par *une seule cause* la présence de l'hermaphroditisme tubulaire, de la cryptorchidie et de la hernie inguinale? La seconde question, particulière à notre cas, concerne la nature des hydatides constatées sur et à côté de l'épididyme.

Pour répondre à la première question il suffit de se représenter quelle a dû être la marche du développement des organes génitaux de cet homme ainsi que la descente des testicules.

Les canaux de MÜLLER qui, chez la femme, se différencient pour former le canal génital, n'ont pas disparu chez cet homme mais se sont transformés en un canal à parois épaisses partout. Tandis que les parties supérieures se développaient chacune pour son propre compte, les parties inférieures se sont fusionnées de manière à former un col utérin et de cette façon les testicules et les épididymes sont restés réunis par un cordon relativement court, ininterrompu, épais. Il en résulte que, lors de la descente des testicules, ces organes n'ont pu pénétrer dans les deux moitiés du sac scrotal. Il peut de ce fait résulter deux positions anormales des testicules. Ou bien tous deux restent dans la cavité péritonéale et nous avons affaire au cryptorchide de WINKLER, ou bien un testicule peut pénétrer dans la moitié correspondante du sac scrotal, l'autre restant dans la cavité abdominale. Dans ce second cas, les canaux de MÜLLER différenciés, c'est-à-dire les trompes et l'utérus, intimement unis au testicule situé normalement doivent nécessairement remplir le processus vaginal du péritoine.

C'est pour cela que le processus vaginal ne peut se séparer du péritoine, d'où il résulte que *dans un hermaphroditisme tubulaire masculin aussi fortement développé que celui qui nous occupe, il doit exister soit un cryptorchisme bilatéral, soit un cryptorchisme unilatéral avec hernie inguinale congénitale.*

---

1) Münchener medicinische Wochenschrift 1892. p. 320.

La deuxième question, qui concerne la nature des *hydatides*, nécessite, pour être résolue, un examen plus complet de l'extrémité latérale de la trompe, ce que nous avons jusqu'à présent négligé. Cette discussion m'amènera, nous allons le voir, à parler de l'hermaphroditisme *vrai* chez l'homme. Je me permettrai d'exposer mes vues personnelles sur ce sujet, dès que j'aurai élucidé les rapports anatomiques qui se trouvaient réalisés dans la région de l'épididyme et des franges.

La petite sphère pediculée (*g*) que j'ai dit plus haut être fixée à l'épididyme est sans aucune doute cette formation inconstante que l'on décrit en Anatomie normale comme hydatide pédiculée de l'épididyme et que l'on considère souvent comme l'analogue de l'hydatide de GIRALDÈS, que l'on trouve à l'extrémité abdominale de la trompe utérine.

L'autre appendice (*h*), de forme plus ou moins rubannée, qui se trouve entre le testicule et l'épididyme, répond tout à fait par sa situation à l'hydatide non pédiculée de MORGAGNI qui ne fait presque jamais défaut. Elle est ici plus longue que d'habitude (9 mill.), bien que l'hydatide normale puisse aussi mesurer jusqu'à $8^1/_2$ millim.

Pour établir la nature de cette formation et en même temps pour répondre à une question qui se posera plus tard, j'ai débité en coupes sériées frontales l'hydatide tout entière avec la partie adjacente du testicule et de l'épididyme.

Il résulte de l'examen de ces coupes que la trompe traverse obliquement l'épididyme et se continue sans interruption avec l'hydatide, où elle se termine par des franges courtes, recouvertes d'épithélium.

L'épithélium de ces franges est en partie disparu, sans doute à la suite des manipulations que la pièce a subies pendant et après l'opération; cependant, dans les plis, il a persisté intact. L'abouchement très oblique de la trompe commence déjà dans l'angle formé par l'épididyme et l'hydatide et les franges sont tournées vers l'épididyme. Des fibres musculaires lisses se prolongent jusqu'à l'extrémité de l'hydatide.

A mon sens, ces constatations confirment l'hypothèse émise déjà en 1871 par FLEISCHL et que WALDEYER a toujours soutenue, à savoir que l'hydatide de MORGAGNI doit être considérée comme *l'extrémité latérale persistante du canal de* MÜLLER.

Au cours de ces recherches et alors que j'avais perdu l'espoir de trouver quelque part, à côté du testicule, un vestige de l'ovaire, mon collègue VEIT attira mon attention sur une publication [1])

---

1) G. FR. BLACKER M. W., M. R. C. P., F. R. C. S. and T. W. P. LAWRENCE M. B., E. R. C. S. A. Case of true unilateral Hermaphroditismus with ovotestis in man. Transactions of the obstetrical Society of London. Vol. XXXVIII.

récente dans laquelle les Dr. BLACKER et LAWRENCE décrivent un cas d'hermaphroditisme *glandulaire* unilatéral.

Ce travail m'intéressa d'autant plus que la pièce décrite devait avoir présenté à droite un ovaire, mais à gauche un testicule avec un appendice rubanné, que les auteurs ont décrit comme un ovaire rudimentaire. Aussi croient-ils que leur pièce, provenant d'un foetus de 8 mois, constitue le *seul* exemple bien établi d'un hermaphroditisme unilatéral vrai (glandulaire).

Ainsi s'éveilla en moi l'espoir qu'un examen plus approfondi me permettrait de retrouver encore des traces d'un ovaire dans ma pièce et je débitai au microtome toute la région comprise entre le testicule et l'épididyme.

Le résultat fut absolument négatif; *je ne trouvai pas trace d'ovaire*; mais je pus découvrir les particularités de la trompe que j'ai signalées plus haut.

Mon intérêt pour la question de l'hermaphroditisme glandulaire avait cependant grandi. Un examen critique des cas connus et l'étude des coupes que M. BLACKER, avec une grande amabilité, a bien voulu me confier, m'ont permis de me créer une manière de voir personnelle à ce sujet. Je pense qu'il ne sera pas superflu de la publier et de la motiver, étant données les opinions encore très contradictoires, qui ont cours au sujet de l'hermaphroditisme chez l'homme.

La plus grande partie des cas d'hermaphroditisme glandulaire relatés dans la littérature ne méritent pas une discussion. Il est inutile de s'occuper de ceux dans lesquels la nature des glandes n'est pas établie par un examen microscopique. Dans cette question si difficile, il faut avant tout poser en principe que pour affirmer l'existence d'hermaphroditisme dans un cas donné, il faut se baser sur la nature des glandes démontrée histologiquement d'une façon irréfutable. A ce sujet le doute n'est pas permis.

Je me rallie complètement à l'opinion défendue par MM. BLACKER et LAWRENCE, quand ils nient la valeur de l'immense majorité des cas et je signale simplement ici ceux qui ont résisté à leur critique.

Il y en a quatre.

Hermaphroditisme glandulaire bilatéral (des deux côtés un ovaire et un testicule):

I. Cas de HEPPNER [1]).

Hermaphroditisme glandulaire latéral (d'un côté un ovaire, de l'autre un testicule):

II. Cas D'OBOLONSKY [2]).

III. Cas de SCHMORL [3]).

---

1) Dr. C. L. HEPPNER, Ueber den wahren Hermaphroditismus beim Menschen. Arch. f. Anatomie und Histologie von Reichert und du Bois-Reymond 1870. p, 679.

2) Dr. OBOLONSKY, Beiträge zur Path. Anatomie des Hermaphroditismus. Archiv. f. Heilkunde Bd. IX p. 211, 1888.

3) Dr. G. SCHMORL, Ein Fall von Hermaphroditismus, VIRCH. *Arch.* Bd. 113, p. 229.

Hermaphroditisme glandulaire unilatéral (d'un côté une seule glande sexuelle, de l'autre un testicule et un ovaire):

IV. Cas de BLACKER et LAWRENCE.

I. HEPPNER décrit une préparation vieille de 12 ans et provenant d'un enfant de 2 mois. Le canal génital féminin, bien développé, ne s'abouchait pas dans la vulve, mais dans l'urèthre par une fente, comme c'est réellement le cas chez les hermaphrodites tubulaires masculins.

Il y avait une prostate et, des deux côtés, indépendamment de l'ovaire dont on établit microscopiquement la nature, on voyait un corps arrondi que l'auteur considéra comme un testicule. Il n'y avait pas de canaux génitaux masculins.

La description microscopique du corps arrondi, pas plus que la figure, ne sont, à mon avis, suffisants. La prétendue glande présentait des tubes droits qui, pour la plupart, étaient perpendiculaires à la surface; mais il y avait aussi des tubes transversaux et des tubes obliques. Immédiatement sous la capsule, on voyait des anastomoses en anses et ça et là à angles aigus. Dans le hile, les tubes se rassemblaient en plusieurs espaces en forme de canaux; à gauche seulement on voyait un réseau vasculaire entouré de travées fibreuses dans un petit renflement de la glande. Les parois des tubes constituaient des membranes anhystes; le contenu des parties périphériques des tubes était formé par des cellules nucléées plus ou moins volumineuses. On trouvait aussi des bouchons bruns, qui ne se laissaient plus résoudre en cellules.

Les tubes collecteurs avaient souvent un calibre énorme comparativement aux tubes glandulaires; ils étaient littéralement bourrés de noyaux. On n'y voyait plus alors de cellules. Dans les conduits plus étroits du réseau vasculaire, les noyaux se rassemblaient en amas brunâtres. La figure, très certainement schématique, montre seulement des tubes droits, qui se recourbent à la périphérie de la glande.

Mais si l'on se rappelle que les tubes séminifères (tubuli contorti) de l'homme ne sont jamais droits, mais toujours très fortement recourbés, que les anastomoses sont particulièrement nombreuses, que les tubes droits, dans lesquels ils débouchent, ne sont pas larges mais plus déliés que les tubes séminifères, et qu'enfin l'on ne pouvait plus se rendre compte de l'aspect des cellules épithéliales, la nature de ces formations devient, pour moi, très douteuse. Il me semblerait plutôt que l'âge de cette préparation ne permettait plus un jugement décisif. AHLFELD [1]) dit que le professeur SLAVJANSKY (qui paraît avoir vu les préparations) ne put se convaincre de la nature testiculaire de la seconde glande.

Ce serait là, nous l'avons dit, le seul spécimen connu d'un

---

1) AHLFELD, Missbildungen beim Menschen, Bd. II.

hermaphroditisme glandulaire bilatéral, et, à mon avis, ce cas unique aurait besoin d'un diagnostic microscopique absolument précis. Comme ce diagnostic est loin d'être établi, le cas ne peut être accepté comme tel.

De même les deux cas prétendus d'hermaphroditisme glandulaire unilatéral sont loin d'être inattaquables.

II. Dans une vieille pièce décrite jusque là comme un pseudo-hermaphroditisme masculin, OBOLONSKY trouva à gauche un corps allongé qui, au microscope, présentait une tunique albuginée et un stroma ovarien avec des cavités de taille très variable, siégeant souvent dans des fentes.

Il ne put établir avec certitude la présence d'oeufs, bien que ça et là il eût trouvé des formations vésiculaires.

A droite, il constata l'existence d'un testicule avec des cônes vasculaires et un canal déférent. La nature de ce testicule est indiscutable, bien que les caractères du prétendu canal déférent, qui s'insère directement sur le testicule, soient un peu problématiques; il n'en est pas de même du prétendu ovaire. Il faut, à ce propos, rappeler que, 21 ans auparavant, la préparation avait été examinée par le Dr. WRANG et que, à cause de l'ancienneté de la pièce, les détails microscopiques pouvaient difficilement passer pour significatifs. Cette manière de voir est d'ailleurs d'accord avec ce que dit OBOLONSKY, à savoir que dans le prétendu ovaire, il y avait „un épithélium certainement très „modifié, mais encore reconnaissable, qui dans quelques anfrac„tuosités des grandes cavités était encore en place, et revêtait „d'une couche continue de petites portions des cavités".

La préparation provenait d'une personne de 12 ans et l'on pouvait s'attendre à rencontrer dans l'ovaire un très grand nombre de follicules primitifs avec des ovules primordiaux; on n'en trouva aucun, car les petites cavités ne peuvent être prises pour des follicules.

Nous devons donc aussi considérer ce cas comme insuffisant puisque la nature de la glande n'est pas bien établie.

III. SCHMORL put examiner les parties génitales d'un homme de 22 ans, qui succomba à la septicémie après une opération d'autoplastie pour hypospadias compliquée d'une herniotomie. Pendant l'opération, on avait enlevé à l'aine gauche une formation qui en avait imposé pour un ovaire, mais qui n'en avait pas du tout la structure. Au contraire, on trouva au pôle *interne* (médiane) de la trompe gauche un petit fragment d'un corps plus volumineux, probablement perdu, qui présentait la structure d'un ovaire. On trouva un corps analogue à la prostate, mais sans qu'il en eût la structure; sur le verumontanum existait l'entrée d'un vagin avec un utérus. La corne gauche de l'utérus fut liée pendant la herniotomie; sur cette préparation il y avait une trompe avec un fragment d'un organe perdu. Au microscope on constata bien la structure de l'ovaire, mais on ne trouva pas d'oeufs. SCHMORL

considère cet organe comme un ovaire foetal sans tubes de PFLÜGER. Sa figure, qui est d'ailleurs également schématique, et sa description ne sont pas d'accord avec cette interprétation. Les invaginations épithéliales dessinées sont formées par de trop petites cellules; on ne voit nulle part d'ovules primordiaux, ni de cellules folliculeuses différenciées et la présence d'une grande cavité délimitée par une seule couche épithéliale exclut complètement cette interprétation. La corne utérine droite se termine par un cordon solide sans lumière; l'auteur décrit cependant des franges. Le testicule droit n'a ni épididyme, ni canal déférent; le parenchyme consiste en canalicules fins mais *visibles à l'oeil nu*; au surplus, l'auteur se contente de dire: l'examen microscopique confirme complètement que la glande est bien un testicule, mais nulle part, dans les canalicules spermatiques, on ne trouva de spermatozoïdes.

Cela ne suffit pas pour établir la nature des deux glandes sexuelles.

Pas plus que le cas de HEPPNER, ces deux cas ne permettent donc de décider quelle est indubitablement la signification des glandes sexuelles.

IV. Le cas de BLACKER et LAWRENCE nous retiendra plus longtemps. Il a l'avantage d'être extrêmement bien décrit et l'examen ne fut pas rendu difficile par l'ancienneté de la pièce, comme dans les cas de HEPPNER et d'OBOLONSKY, ni par une mutilation opératoire comme dans celui de SCHMORL.

Ces auteurs ont trouvé sur le cadavre d'un foetus mort-né de $8^1/_2$ mois, dont les parties génitales externes avaient un caractère douteux, un vagin et un col utérin épais; il se continuait avec un tube mince qui se divisait en deux trompes. La figure et la description montrent que, à droite, la trompe se termine par des franges.

Un corps, en forme de cornichon, très semblable à un ovaire foetal, se trouve au dessous et en arrière de la trompe droite.

A gauche on retrouve aussi la trompe. Là aussi il existerait des franges, mais on ne dit pas si la trompe se continue jusqu'aux franges, ce qui est indispensable pour déterminer la nature de ces formations.

De ce côté existe un cordon mince qui part du col utérin obliquement et s'étend jusqu'au voisinage du pavillon. Ce cordon devient peu à peu plus épais, un peu sinueux, contourné et décrit avant de se terminer une courbe en U. Les auteurs le considèrent comme un canal déférent, bien qu'ils ne parlent pas de l'examen microscopique qu'ils en auraient fait. A l'endroit où le cordon s'approche des franges, existe un corps qui serait un épididyme et qui est placé contre un autre organe ovalaire ($7^1/_2$ mill. et $4^1/_2$ mill.).

Ce dernier serait un testicule; il présente un appendice lingulé (long de $1^1/_2$ mill.). On pouvait démontrer, à la lumière inci-

dente, l'existence de trois ou quatre tubes très minces dans le pli péritonéal entre l'épididyme et le testicule.

Il ne peut y avoir de doute sur la nature de l'organe trouvé à droite; il y a là une trompe, un pavillon et un ovaire. A gauche les choses sont très semblables à ce que j'ai constaté dans mon cas. Ici aussi on trouve un canal déférent fortement contourné et la forme de l'épididyme, la situation du testicule par rapport à l'épididyme sont analogues; on peut même, rien qu'en voyant la figure, présumer qu'ici aussi la trompe traverse l'épididyme.

Quoiqu'on puisse regretter que la nature du canal déférent n'ait pas été établie au microscope, j'ai peine à croire que ce point soulève quelque difficulté.

La chose principale est la nature des glandes sexuelles. BLACKER et LAWRENCE prétendent avoir établi avec certitude, au microscope, la nature ovarienne de la glande droite. Ils affirment que l'on peut considérer le grand organe de gauche comme un testicule, le petit appendice lingulé comme un ovaire. De là le nom d'ovotestis.

Ils ont très gracieusement et très généreusement, et je les en remercie de grand coeur, mis à ma disposition leurs préparations microscopiques. De mon côté j'ai examiné une quantité de testicules et d'ovaires foetaux et j'ai pu ainsi réétudier tout leur travail. Leurs descriptions défient toute critique; elles sont aussi claires, aussi précises qu'elles sont complètes et justes.

Dans la glande droite il y a des cordons épithéliaux qui ressemblent assez à des tubes de PFLÜGER; les ovules primordiaux, dont ils dessinent un exemplaire dans leur figure 3, sont *très* peu nombreux et pas absolument caractéristiques. Leurs noyaux sont petits, homogènes, tandis que ceux des ovules primordiaux sont normalement grands, vésiculeux et fortement différenciés. Les deux auteurs disent eux-mêmes que les follicules de DE GRAAFF et les ovules ne sont pas aussi nombreux et aussi développés que dans l'ovaire normal foetal et que la quantité de stroma est excessive, ce qu'ils attribuent à un trouble de développement.

Il est très difficile de contrôler ces idées. L'ovaire d'un foetus de 5 mois m'a montré déjà beaucoup de follicules de DE GRAAFF, tandis que, dans les ovaires d'un foetus de 19 ctm. de long, les tubes de PFLÜGER sont encore de larges tubes cellulaires avec très peu de stroma. Aucun des ovaires que j'ai examinés (foetus de 10, 15, 19, 25, 36 et 40 ctm.) ne présentait la même texture que celui des auteurs anglais et la seule hypothèse qui puisse rendre compte de sa structure, consiste à admettre qu'il s'agit d'une sclérose d'un organe qui n'est pas encore différencié.

Mais j'avoue volontiers, que l'aspect macroscopique de l'organe rend très vraisemblable sa nature ovarique et que les recherches microscopiques ne contredisent pas cette hypothèse.

A gauche l'appendice lingulé montre tout à fait le même aspect

microscopique que l'ovaire droit. C'est également le cas, comme le font justement observer les auteurs, pour une partie de la surface du corps volumineux. La grande masse de celui-ci est autrement constituée et présente de volumineuses colonnes cellulaires.

Les auteurs anglais sont très réservés sur leur nature et disent qu'ils présentent une grande ressemblance avec des tubes. On ne voit dans les préparations que des formations tubuleuses, peu nettes, en sorte que la question doit rester en suspens. Les colonnes cellulaires sont beaucoup moins nombreuses que dans le testicule foetal normal; les auteurs attribuent aussi ce fait à des troubles du développement. Ces colonnes sont légèrement sinueuses, souvent même presque droites. C'est le seul point sur lequel je ne suis pas d'accord avec les auteurs, qui disent que ces colonnes cellulaires sont „very tortuous".

Les colonnes se dirigent vers le hile de l'organe où elles deviennent un peu plus droites.

A la page 14 de leur publication il est dit qu'il est remarquable que les masses cellulaires n'ont pas la forme de tubes à la périphérie de l'organe, mais que pourtant les tubes (colonnes) paraissent être en continuité avec elles. Ces masses cellulaires sont tout à fait analogues à celles que l'on trouve dans la partie ovarienne de l'organe et elles en sont en réalité des prolongements. Les colonnes cellulaires s'en approchent ça et là, mais en sont souvent séparées par du tissu conjonctif. BLACKER et LAWRENCE pensent comme moi que les masses cellulaires superficielles sont constituées par de l'épithélium germinatif.

A l'aide des préparations de ces auteurs, j'ai donc pu confirmer leur description et apprécier toute la valeur de leur observation.

La nature ovarienne de la glande droite peut être admise avec certitude. L'analogie absolue de structure de cet organe avec celle de l'appendice lingulé nous force à admettre qu'ici aussi il s'agit d'un ovaire. Le corps volumineux de gauche n'est pas un ovaire, mais présente à sa surface un épithélium germinatif que l'on ne peut séparer de celui de l'appendice.

Mais je ne puis, je le regrette, admettre que cet organe ait la signification d'un testicule.

Les auteurs ont bien compris la difficulté de cette interprétation; ils disent, page 14: „It might be contended that the tubules represent the tubules of the rete testis rather than seminal tubules, and that the organ is realy an ovary with well developed efferent ducts of male type. Our knowledge of the mode of development of the rete testis is at present very imperfect but we think that the relation of the tubules to the masses of epithelium at the surface and their apparent direct continuity is sufficient to disprove this view.

„If the organ were merely and hypertrophied Wolffian body, one would expect to find some traces of the glomeruli that are

normally present in that organ and structures resembling the ducts of the Wolffian body."

Je pense que cette dernière affirmation est absolument justifiée; il ne s'agit pas ici d'un corps de WOLFF.

Mais si nous nous rappelons que, lors du développement normal des organes génitaux femelles, la partie antérieure du rein primordial ne disparaît pas complètement, mais persiste comme parovarium (époophoron), tandis que le canal du rein primordial disparaît tout à fait, on peut se demander si, dans le cas présent, où le canal du rein primordial s'est développé en un canal déférent, il n'est pas possible que la partie antérieure du rein primordial se soit développée d'une façon qui est anormale dans le sexe féminin, et s'il ne s'est pas formé à ses dépens, non seulement un épididyme et des canaux efférents du testicule, mais aussi un rete testis qui, lui aussi, provient du rein primordial.

Les colonnes cellulaires que l'on trouve dans l'organe analogue à un testicule, pourraient alors provenir du rein primordial, sans qu'il y existât des glomérules de MALPIGHI. Il s'agit alors non du rein primordial lui-même, mais de cordons épithéliaux qui se développent à ses dépens.

On sait que dans la formation de l'ovaire ce processus se produit normalement. BRAUN l'a démontré pour les reptiles, HOFFMANN pour les amphibiens, tandis que SEMON a observé ces cordons médullaires (c'est le nom qu'on leur donne) chez les oiseaux, HARZ chez le chat, la souris et le cochon d'Inde.

Tous ces cordons médullaires sont des dérivés du rein primordial et j'incline à considérer les colonnes cellulaires du corps volumineux de gauche pour une formation analogue.

On peut apporter plusieurs arguments en faveur de cette manière de voir.

Tout d'abord, comme BLACKER et LAWRENCE eux mêmes le disent, le système des colonnes cellulaires est en continuité évidente avec les canaux efférents que l'on voit à l'oeil nu. En second lieu, cette formation existe toujours dans le sexe masculin, où elle constitue le rete testis. En troisième lieu, on peut ainsi expliquer pourquoi nous n'avons pas affaire à des tubes proprement dits mais à des colonnes, pourquoi leur parcours est si peu sinueux et leur nombre relativement si restreint.

Enfin, de cette manière on supprime la difficulté d'interprétation suivante qu'avouent LAWRENCE et BLACKER.

On voit à la surface du corps volumineux, dans le voisinage de l'appendice lingulé, des amas cellulaires qui sont tellement analogues à ceux de l'ovaire droit et de l'appendice lingulé que leur nature ovarienne ne laisse aucun doute. Ce n'est pas seulement à côté, mais aussi dessous de ces amas cellulaires que l'on trouve les prétendus tubes séminifères; ils en sont alors séparés par du tissu conjonctif.

Comme les tubes séminifères, de même que les tubes de

PFLÜGER, dérivent de l'épithélium germinatif, on ne saisit pas très bien comment cela peut se produire en un seul et même endroit; comment il est possible que l'épithélium germinatif présente à la surface une différenciation ovarienne, et juste en dessous une différenciation testiculaire et comment, enfin, les canalicules séminifères, à ce stade manifestement encore très jeune, peuvent déjà être séparés, par du tissu conjonctif, de l'épithélium germinatif, qui présente en outre une différenciation ovarienne.

Si l'on admet au contraire que les colonnes cellulaires sont des cordons médullaires, des analogues par conséquent du rete testis, la chose s'explique parfaitement.

La continuité qui existe en d'autres endroits entre les colonnes cellulaires et les masses cellulaires superficielles (observation difficile, mais cependant bien établie) s'explique aussi dans ce cas par ce fait que dans l'ovaire les cordons médullaires se développent à la rencontre des tubes de PFLÜGER.

La différence entre mon interprétation et celle de MM. BLACKER et LAWRENCE est donc celle-ci: tandis que ces auteurs considèrent les colonnes cellulaires que l'on trouve dans le corps volumineux comme des dérivés différenciés de l'épithélium germinatif, je prétends que ce sont des parties des *conduits excréteurs* du testicule. Mais dans ce cas et c'est bien mon idée, la pièce qu'ils ont étudiée ne peut plus être considérée comme un cas d'hermaphroditisme glandulaire; c'est un cas d'hermaphroditisme tubulaire. Ce qui, pour MM. BLACKER et LAWRENCE, est un hermaphroditisme glandulaire unilatéral, doit être d'après moi considéré comme un hermaphroditisme tubulaire, femelle, unilatéral. A droite tout est du sexe féminin, à gauche toutes les parties femelles existent; des deux côtés, enfin, les ovaires sont mal développés.

A gauche on trouve de plus un canal déférent, dont l'extrémité latérale s'est développée de manière à former un rete testis, ou, si l'on préfère, un analogue des cordons médullaires. Mais je pense que la démonstration stricte d'une différenciation de l'épithélium germinatif en cellules sexuelles mâles et en cellules sexuelles femelles n'a pas été fournie.

L'étude des cas que l'on a décrits m'a conduit à cette conclusion que l'on n'a jamais signalé l'existence de l'hermaphroditisme glandulaire chez l'homme. Jusqu'à présent, à mon avis, on ne connait aucun cas d'hermaphroditisme glandulaire, latéral, bi- ou unilatéral chez l'homme; par contre, on a constaté d'assez nombreux cas d'hermaphroditisme tubulaire.

Je me garderai bien de prétendre que la forme glandulaire ne puisse exister; une conclusion aussi prématurée ne serait pas

scientifique; cependant il sera bon dans tous les cas que l'on observera de faire un examen microscopique approfondi et de s'en tenir au critérium de la démonstration microscopique absolue des glandes sexuelles mâles et femelles.

POST-SCRIPTUM.

A mon grand regret, je n'ai connu que pendant la correction de cet opuscule le beau travail que le Dr. H. STRÖBE a publié dans le tome XXII p. 300 des „Beiträge zur pathol. Anat. und z. allg. Pathologie" de E. ZIEGLER, sur un cas d'hermaphroditisme masculin tubulaire. Je n'ai donc pas pu l'utiliser, mais je pense que mon petit travail peut être de quelque utilité comme confirmation de ses recherches soigneuses.

(Publié dans: Ziegler's Beiträge Tome XXIII *et dans le: Ned. Tijdschrift voor Geneeskunde*, 1897.*)*

XXXIII

LA FRAGMENTATION DU MYOCARDE

(Pl. XXXV).

PAR

LE DR. DE JOSSELIN DE JONG.

(1898).

Quand à l'autopsie de cadavres humains on fait, à l'aide d'un couteau bien tranchant, une coupe dans le coeur normal, la surface de section est en général tout à fait lisse. C'est ce que l'on constate aussi lorsque l'on a affaire à un cas de dégénérescence graisseuse plus ou moins prononcée des cellules musculaires, ou dans l'atrophie du myocarde, ou encore dans le cas d'envahissement du muscle cardiaque par du tissu fibreux ou adipeux. En outre il est très difficile, en raclant le coeur à l'aide d'un couteau, de détacher quelques faisceaux musculaires ou des cellules musculaires. Mais parfois l'on rencontre une altération, qui nous frappe tellement que nous ne pourrions pas la méconnaître. Le muscle est alors extrêmement friable; la surface de section à un aspect strié; on trouve en outre un grand nombre de petites fentes dans le muscle (OESTREICH). Quand on passe le plat du couteau sur la surface de section, des cellules et des faisceaux musculaires se détachent facilement, et si l'on a au préalable mouillé le couteau, on voit ces éléments nager en grand nombre dans le liquide.

Tout cela prouve que l'union des éléments musculaires est pour ainsi dire complètement rompue: et l'on est alors en présence d'un cas de fragmentation du myocarde.

Cette altération n'est pas connue depuis bien longtemps [1]). C'est dans ces dernières années que l'attention a été fixée sur elle et, comme toujours, les manières de voir concernant sa pathogenèse diffèrent quelque peu. Ce qui est surtout controversé, c'est la question de savoir si cette altération musculaire *est ou*

---

1) RENAUT, Gazette médicale de Paris 1877.

n'est pas un phénomène agonique, c'est-à-dire si *elle a ou n'a pas* quelque signification en tant que *cause* de la mort. En général, ceux qui l'ont découverte (RENAUT et LANDOUZY) ainsi que leurs compatriotes croient que c'est là plus qu'un phénomène agonique; et ils ont même constitué un schéma clinique de leur „myocardite segmentaire essentielle chronique" en se fondant sur les quatre symptômes suivants:

1°) arythmie du pouls;
2°) impossibilité de localiser le choc précordial;
3°) la matité à la percussion affecte la forme d'un rectangle;
4°) un souffle systolique variable.

Ils sont en controverse avec les auteurs allemands, et surtout avec OESTREICH, qui nient toute signification clinique à la fragmentation du myocarde. J'ai trouvé un exemple de cette intéressante anomalie au cours d'une autopsie, que j'ai faite en 1894 en ma qualité d'assistant au Laboratoire BOERHAAVE, exemple qui, à mon avis, pourra nous apprendre quelque chose sur l'époque de son apparition. De plus, comme, pour autant que je sache, aucune revue néerlandaise n'a jamais parlé de la fragmentation du myocarde, l'occasion s'offre pour moi d'en dire quelques mots.

Un aperçu de l'histoire clinique, que je dois à la bienveillance de Mr. le prof. ROSENSTEIN, nous apprend ce qui suit:

N.... 57 ans, militaire de profession, a passé 25 ans aux Indes orientales, et y a toujours été bien portant. Retourné en Hollande, il s'est, au cours de ces dernières années, de temps en temps plaint de douleurs dans la poitrine et dans les membres ainsi que de vertiges assez fréquents; mais il a pu néanmoins vaquer à ses occupations (besogne administrative).

Le 4 février 1894, il apprit subitement qu'un de ses amis était décédé. Il en fut très affecté, fit encore quelques pas chancelants, de sorte que des passants le prirent pour un homme ivre; il tomba, se releva, marcha encore pendant deux ou trois minutes, puis, tomba de nouveau, sans plus pouvoir, cette fois, se relever. On le transporta dans une maison voisine et on s'aperçut qu'il avait une paralysie du côté gauche. Il reconnut le médecin, qui arriva quelques instants après et recouvra bientôt complètement la conscience, qu'il n'avait d'ailleurs jamais entièrement perdue.

Le lendemain, le prof. ROSENSTEIN, examina le malade et trouva un individu solidement bâti, à musculature et panicule adipeux très bien développés. Le patient avait toute sa lucidité d'esprit, sans troubles de la parole; il se plaignait de céphalalgie intense et d'un sentiment de malaise, mais il n'avait pas de nausées. La fréquence du pouls était de 48; le pouls lui même était plein, tendu, régulier. Respiration régulière: fréquence 16.

La coloration de la face était plutôt rouge que pâle; les yeux déviés vers la droite (déviation conjuguée des yeux). Pupilles retrécies, réagissant à la lumière. La langue, quand il la sortait

de la bouche, était déviée à gauche. Les extrémités du côté gauche étaient paralysées; le bras en entier, la jambe en partie.

Très peu de réflexes cutanés du côté gauche; existence des réflexes patellaires. Miction et défécation, spontanées et réglées. Les urines contiennent peu d'albumine et ont une coloration foncée.

L'examen objectif des organes montrait seulement que le choc du coeur se faisait à 3 ou 4 cm. en dehors de la ligne mammaire, entre la 5e et la 6e côtes; qu'il était très étendu et renforcé. La limite de matité était un peu agrandie vers la droite. Les tons étaient purs; seul le 2e ton aortique était un peu renforcé.

Au cours ultérieur de la maladie, l'altération des yeux disparut au bout de 4 jours, de sorte que ces organes purent se mouvoir facilement dans toutes les directions. En dépit des réponses correctes que le malade donnait aux questions qu'on lui posait, il paraissait exister quelques troubles psychiques, qui se révélaient par ce fait que le patient croyait que son bras paralysé n'était pas son bras, mais bien celui d'une autre personne, qui aurait été couchée à ses côtés; il avait donc des hallucinations, puisqu'il croyait voir des personnes qui n'étaient pas présentes.

Il se plaignait beaucoup de douleurs dans les muscles de la nuque et sous les fausses côtes de droite, sans qu'on y put découvrir aucune altération palpable.

Disposition d'humeur, bonne; appétit modéré; défécation abondante par des drastiques. Le pouls restait régulier et avait une fréquence de 64—72.

Le patient s'apercevait lui-même que la paralysie s'étendait petit à petit, et indiquait lui-même les mouvements qu'il pouvait faire et ceux qu'il ne pouvait pas faire.

A la fin, tout le côté gauche fut paralysé.

Au cours de la maladie, il se montra parfois des accès passagers de palpitations cardiaques, de dyspnée et de cyanose.

Le matin du 24 février, donc 20 jours après l'attaque apoplectique, le malade se réveilla comme à l'ordinaire et déclara être bien. Mais immédiatement après, il se mit à se plaindre d'angoisse violente et paraissait fort inquiet. Une soeur hospitalière ne parvint pas à sentir le pouls. Le médecin appelé d'urgence arriva aussitôt et trouva le malade dans l'état que nous venons de signaler et se plaignant de douleurs insupportables sous le rebord costal droit. Après une injection de morphine de 10 mgr., le pouls revint et l'angoisse se calma, mais pour réapparaître bientôt et se terminer par la mort.

Le lendemain, à la demande du médecin, je fis l'autopsie, soit environ 20 heures après la mort.

Voici ce que je constatai:

Cerveau. Méninges très minces, un peu troubles, très résistantes, pas adhérentes; on peut facilement les détacher complètement de la substance cérébrale.

Les circonvolutions sont un peu aplaties à droite.

A l'extérieur on ne voit aucune trace d'hémorrhagie. Surface intacte. Idem pour les scissures de SYLVIUS et les insulas de REIL. A la base du cerveau, pas de trace d'hémorrhagie.

Les vaisseaux de la base sont très athéromateux et sinueux.

L'artère basilaire et surtout les deux artères cervicales profondes montrent une artériosclérose noduleuse très intense.

Les artères sylviennes sont, elles aussi, mais relativement très peu, athéromateuses.

Dans le ventricule latéral gauche un peu de liquide sanguinolent.

Le ventricule latéral droit est dilaté et contient beaucoup de sang, qui est en partie coagulé, en partie liquide.

Il se continue dans une vaste cavité, remplie de sang, dont les parois sont formées par de la masse cérébrale molle et désagrégée; cette cavitée est limitée en dedans par le corps strié et la couche optique, tous deux en partie détruits; en dehors, par la couronne rayonnante, également détruite en partie, tandis que ses limites antérieure et postérieure dépassent quelques peu les limites correspondantes du ventricule latéral.

La capsule interne droite est en partie détruite, tandis que le noyau lenticulaire, la capsule externe, et l'avant-mur droits sont complètement détruits. La partie postérieure de l'épanchement sanguin est presqu'entièrement liquide avec des caillots rouges assez frais; la partie moyenne est entièrement coagulée: on y trouve quelques particules de substance cérébrale; tandis que la partie antérieure de l'épanchement, laquelle correspond à la portion antérieure de la capsule interne, est constituée par une petite tache, où le sang s'est transformé en un caillot brunâtre, à peu près de couleur café.

Protubérance, moelle allongée et cervelet: normaux.

Coeur. Se présente sous une large surface. Le ventricule gauche est dilaté, contient un seul caillot avec un peu de sang liquide et a une consistance flasque. Ventricule droit flasque, bien rempli de sang liquide. L'épicarde a l'aspect normal.

Artères coronaires par-ci par-là un peu épaissies et sinueuses.

A l'union des faces *latérale* et *postérieure* du *ventricule gauche*, à environ 3 cm. de la pointe du coeur, on voit que la surface est un peu irrégulière, le péricarde étant intact. Mais la substance musculaire sous-jacente a l'aspect d'une masse ramollie qui, au toucher, est par conséquent anormalement molle.

Valvules et orifices normaux.

Après ouverture du coeur, on voit que la tache, que j'ai signalée plus haut, correspond à une portion de la paroi où la masse musculaire est désagrégée, molle, ressemblant un peu à une bouillie, mais de même couleur que le restant du myocarde. Cette couleur est brun-jaunâtre clair; dans le voisinage de ce foyer, le muscle cardiaque est friable, facile à déchirer et à l'aide du couteau, on en sépare facilement des fibres musculaires. Le muscle est formé de fibres lâchement unies.

Je considérai donc ce coeur comme atteint de fragmentation de ses faisceaux musculaires. Pour ce qui concerne la tache molle, contenue dans la paroi, je n'ai su comment l'expliquer au premier abord.

Les vaisseaux qui s'y rendaient étaient tous bien perméables, et offraient seulement une légère altération artérioscléreuse.

Un examen microscopique ultérieur expliqua clairement le fait.

Poumons normaux.

Cavité pleurale: quelques brides anciennes, mais pas de liquide, ni de phénomènes récents d'inflammation.

Foie: normal.

Les *reins* montrent de légères altérations artérioscléreuses; la surface n'en est pas tout à fait intacte et la capsule propre ne peut pas partout se détacher de la substance rénale, celle-ci étant elle-même consistante et dure, opposant de la résistance à la section. Pour le reste, pas d'altération appréciable.

Aorte. Très athéromateuse.

L'examen microscopique du muscle cardiaque nous apprit que, surtout au voisinage de la partie si fortement altérée du ventricule gauche, les faisceaux musculaires avaient subi deux sortes de transformations: d'abord la substance unissante qui réunit normalement les cellules musculaires s'était relachée, de sorte que la plupart des cellules se trouvaient libres dans la préparation fraichement faite par râclage. Un fragment du muscle cardiaque fixé dans l'alcool et inclus dans la celloïdine nous montre un aspect qu'on ne pourrait mieux décrire qu'en disant qu'entre les cellules ou les groupes de cellules, on voit des espaces plus ou moins larges, ce qui fait que les éléments semblent réunis par la celloïdine (Pl. XXXV, fig. 1 et 2).

En second lieu, une foule de cellules musculaires étaient elles-mêmes comme brisées. On en voyait beaucoup qui étaient trop petites et dont le corps cellulaire s'arrêtait au niveau du noyau, par une surface en forme d'escalier; d'autres étaient brisées au niveau du milieu du noyau, de sorte que le noyau sortait du corps de la cellule au niveau de la surface de rupture (Pl. XXXV, fig. 3).

La première de ces deux observations concorde avec ce que ISRAEL et d'autres auteurs ont fait connaître; tandis que la seconde correspond à la description de OESTREICH.

Cette altération musculaire, appelée par les Français myocardite segmentaire et par les Allemands: fragmentation du myocarde, mériterait peut-être le nom de „*fragmentation et désintégration du myocarde*" cette dénomination ayant l'avantage de rappeler les deux altérations du muscle cardiaque, à la fois. On croit en général que cette dégénérescence du myocarde est un phénomène agonique: et pour cela on s'appuye théoriquement sur ce fait, qu'on ne peut admettre que le coeur continue à battre, même

quelques secondes seulement, quand ses cellules ne sont plus adhérentes, et pratiquement sur ce fait que l'on a trouvé ces altérations du coeur dans un grand nombre de maladies très différentes, telles que l'atrophie du rein, la paralysie progressive, la pneumonie, l'intoxication, le coma diabétique, les tumeurs de l'hypophyse, le traumatisme accompagné de mort subite.

OESTREICH croit qu'entre ces causes de mort il n'existe aucune relation et que, étant donné que dans plusieurs des exemples que je viens de citer, la mort s'est produite subitement par des causes externes (pendaison, traumatisme), la dégénérescence du muscle cardiaque n'a joué aucun rôle comme telle et doit avoir une signification plutôt anatomique que clinique.

Il en est ici à mon avis comme des autres dégénérescences du muscle cardiaque.

Le ramollissement des fibres musculaires (coeur mou post mortem), la dégénérescence graisseuse, la myomalacie, toutes ces altérations peuvent se produire en si peu de temps, à la suite d'une lésion primaire mortelle, que l'on ne peut plus combattre l'idée que ces altérations et surtout la dégénérescence consécutive à une intoxication, sont des phénomènes agoniques, c'est-à-dire un phénomène vital ultime; qu'elles constituent par conséquent une conséquence et non pas une lésion primaire mortelle et ne sont donc pas une cause de la mort.

Mais à côté de cela il reste assez de cas où l'état du muscle cardiaque est la lésion principale; que l'on songe ici à la néphrite chronique, à l'hypertrophie idiopatique du coeur, à diverses maladies infectieuses aiguës (fièvre typhoide, pneumonie). Si le muscle subit alors les altérations précitées et fonctionne mal, s'il renonce au travail malgré l'éther, le camphre etc., il n'y a plus de doute que l'on ne doive admettre que la mort est due à cette lésion.

L'opinion de STOKE „que l'auscultation du coeur donne le pronostic dans la fièvre typhoide" et les observations d'une foule de cliniciens, d'après lesquelles dans la pneumonie lobaire par exemple le malade peut être sauvé lorsque l'on parvient à maintenir le coeur en action jusqu'au moment de la crise, parlent assez en faveur du rôle capital que joue l'état du muscle cardiaque.

Si chez un de ces malades on trouve, après la mort, un coeur mou ou flasque, ou bien un coeur en dégénérescence graisseuse, on est en droit de dire: „Voilà la cause de la mort". Si, maintenant on trouve chez lui une fragmentation avec désintégration du myocarde, ne peut-on pas aussi considérer cette dernière comme la *cause* de la mort et pourquoi devrait-on la tenir pour un effet de la cause de la mort, c'est-à-dire pour un phénomène agonique?

Et c'est pour cela qu'à dessein j'ai communiqué l'histoire clinique de notre malade avec tant de détails.

Or, il s'est produit ici une attaque d'apoplexie. Après la dispa-

rition des premiers symptômes: perte de conscience, altération de position des yeux etc., il ne persista plus que de la paralysie. Pour le reste l'état du malade était satisfaisant, sauf qu'il se produisit parfois *quelques accès de palpitations cardiaques*. C'est alors que survint brusquement, le 24 février, un *violent accès d'angoisse* qui, après une heure et demie, se termina par la mort. Il me semble que ces deux phénomènes, comparés avec les altérations trouvées dans le myocarde, on ne peut mieux les expliquer qu'en admettant qu'il se produisit lentement des altérations de la paroi musculaire du ventricule gauche, lésions qui ont amené un travail insuffisant du myocarde.

Dans ce cas cette altération ne peut être qu'une fragmentation très locale avec désintégration du myocarde.

L'examen microscopique confirme aussi cette manière de voir, attendu que j'ai trouvé de petites parties du myocarde, atteintes de fragmentation avec désintégration au milieu de parties restées saines, très loin du foyer malade. Ce fait prouve que cette dégénérescence n'attaque pas d'emblée tout le muscle cardiaque et ne doit pas provoquer subitement la mort, mais qu'elle se produit d'abord dans une faible mesure et peut amener une diminution du travail du coeur (palpitations, angoisse, cyanose). Si cette altération prend assez d'extension, le coeur s'arrête et le patient succombe.

Dans le cas qui nous occupe, je me représente que, sous l'une ou l'autre influence (troubles de nutrition ou influences d'origine centrale), la paroi musculaire du coeur gauche a subi cette dégénérescence dans une faible mesure à l'endroit ramolli mentionné plus haut, sur un ou plusieurs points, jusqu'à ce que, le 24 février, les faisceaux musculaires se sont subitement détachés les uns des autres, sur une étendue relativement grande du myocarde. Ce phénomène se produisit surtout là où les premières altérations avaient débuté, par conséquent au voisinage du foyer de ramollissement.

A cet endroit la paroi, cédant à la pression sanguine, qui cependant était diminuée, menaça de se perforer. Mais le malade succomba avant que ce phénomène se fût accompli. Entretemps, la dégénérescence avait commencé en beaucoup de points du myocarde.

Je crois donc que *dans notre cas* (et c'est plus fréquent qu'on ne pense) la fragmentation avec désintégration du myocarde ne fut pas un phénomène agonique, mais bien réellement un symptôme qui s'est manifesté au cours d'une autre maladie, symptôme qui a occasionné la mort.

Un autre point encore de cette question mérite d'être discuté d'une façon plus détaillée.

Israël, Oestreich, Tedeschi et autres ont nettement démontré qu'il faut exclure toute influence du liquide fixateur. Je suis de leur avis, quoique cette assertion semble en opposition avec ce

que dit le Dr. IDENBURG dans sa dissertation. Se basant sur ses expériences, IDENBURG pense que la fragmentation des muscles peut être occasionnée par leur fixation dans l'alcool. La fixation par le bichromate de potasse provoque beaucoup moins cette segmentation et dans une mesure telle qu'IDENBURG est d'avis qu'il ne se produit même plus de segmentation des fibres musculaires, lorsque l'on emploie une solution très concentrée de bichromate de potasse [1]). On pourrait objecter qu'IDENBURG a expérimenté sur des fibres volontaires d'animaux (muscles de la cuisse), fibres dont la structure diffère de celles du coeur. Le coeur occupe une place toute spéciale par la structure de ses fibres: ce sont des cellules courtes (comparativement aux longues cellules des muscles volontaires) et leurs extrémités sont unies par une substance unissante. Pour autant donc que la fragmentation du myocarde soit due au relâchement de cette substance unissante, l'expérience faite sur un muscle volontaire ne peut nous fournir aucun renseignement. Par contre, la présence d'un grand nombre de cellules musculaires fragmentées dans un coeur examiné à l'état frais; la friabilité du muscle et le fait que ses éléments se détachent quand on le râcle à l'aide du couteau; d'autre part, l'absence de tous ces caractères dans le tissu normal du coeur, même fixé par l'alcool; enfin, le fait que les cellules musculaires fragmentées et dissociées ne se montraient que là où l'examen macroscopique avait révélé une anomalie de l'état normal, tandis que là où à l'oeil nu, l'aspect était normal, les cellules musculaires présentaient aussi leur aspect microscopique normal, bien qu'elles eussent subi le même traitement (fixation par l'alcool): tous ces faits, du moins en ce qui concerne le myocarde, plaident contre l'opinion d'IDENBURG, d'apres laquelle on pourrait, d'une façon générale, imputer toute fragmentation à l'action du liquide fixateur.

La conclusion à laquelle j'arrive est donc celle-ci: Tout en ayant trop peu d'observations sur la fragmentation du myocarde, pour pouvoir, à l'exemple de RENAUT et autres, tirer des conclusions relativement aux symptômes du schéma clinique, auquel on a donné le nom de myocardite segmentaire essentielle chronique, cependant en m'appuyant sur le cas que je viens de décrire, je suis d'accord avec eux, pour admettre que la fragmentation du myocarde peut être plus qu'un phénomène agonique; qu'elle peut être, comme complication d'une autre affection, un symptôme important pouvant occasionner la mort.

(Publié dans le: Ned. Tijdschrift voor Geneeskunde, 1898.*)*

1) Les expériences d'IDENBURG, faites avec le plus grand soin, excluent toute autre influence qui aurait pû agir sur les animaux qu'il a soumis à ses observations, telles par exemple que des mouvements de l'animal, des convulsions survenant à la fin de la vie, le courant faradique, la section du muscle etc. Pour finir, il attire l'attention sur l'influence exercée par l'alcool comme liquide fixateur.

EXPLICATION DES FIGURES.

Tous ces dessins ont été exécutés à l'aide de la chambre claire, de sorte que non seulement les dimensions et les rapports réciproques des cellules, mais encore la place des noyaux ont été fidèlement reproduits.

Fig. 1. Représente une partie du myocarde normal d'un homme mort subitement à la suite d'une chute sur le crâne.

Les cellules musculaires sont serrées les unes contre les autres, laissant entre elles quelques petits espaces lymphatiques et sanguins. Elles se touchent par leurs extrémités et sont unies à l'aide d'une substance unissante. La striation transversale est partout visible et régulière, (fixation dans l'alcool, inclusion dans la celloïdine).

Fig. 2. Représente un petit foyer du myocarde du malade N.... là où existe la fragmentation. Autour de ce foyer tout était à peu près normal.

Fixation dans l'alcool et inclusion dans la celloïdine. Cette dernière comble les espaces compris entre les cellules et les réunit.

On voit nettement que les cellules sont très écartées les unes des autres; leur volume en général beaucoup moindre que celui des cellules normales du myocarde, et leur aspect fragmenté. La striation transversale est également atténuée, souvent même absente. Le voisinage de ce foyer était normal.

Fig. 3. Représente quelques cellules prises dans le foyer si altéré du coeur gauche. Cette préparation a été obtenue par râclage à l'aide du couteau mouillé et après examen direct dans une solution de $NaCl$ à 0.6. Ici encore on voit clairement que les cellules sont fragmentées. Dans l'une des cellules cette fragmentation s'est produite suivant une ligne passant par le milieu du noyau.

BIBLIOGRAPHIE.

Idenburg, Myositis segmentaria. Thèse d'Utrecht 1893.
Tedeschi, Virchow's Archiv, Bd. 128.
Israël, Idem Bd. 133.
Oestreich, Idem Bd. 135.
Maurice Letulle, Anatomie pathologique, *Coeur*, *Vaisseaux*, *Poumons*, 1897.
Renaut, Gazette des Hôpitaux. 1890.

Fig. 1.



Fig 2.



Fig 3



R. de Josselin de Jong, del.

Mulder impr. Leide.

Même lorsqu'on a operé des cas invétérés, on peut dire que le pronostic est encore favorable.

C'est en considération de ces tumeurs, que depuis longtemps on a éprouvé la nécessité de subdiviser les épithéliomes cutanés en plusieurs groupes. Cette classification a été tentée par divers auteurs; mais celle qu'a proposée THIERSCH, de subdiviser ces épithéliomes en tumeurs superficiels, plutôt bénins et en tumeurs profonds, plus malins, a toujours été combattue.

Diverses considérations expliquent les difficultés que l'on a éprouvées à l'admettre.

En premier lieu, on peut faire observer qu'il n'y a pas d'épithéliome qui au début n'ait été petit et superficiel.

En second lieu, il est très difficile de dire exactement à quelle époque un épithéliome a commencé son existence comme néoplasme.

Quelle que puisse être l'étiologie, il est certain qu'on connaît une foule de prédispositions qui préparent le terrain sur lequel se développera plus tard le carcinome.

Il faut ici citer en première ligne, des ulcères, guéris ou non, des lupus etc.; mais on ne peut préciser le moment où ces affections se transforment en carcinomes.

Ce sont surtout les épithéliomes bénins, auxquels on donne d'ordinaire le nom d'ulcères rongeants, qui possèdent cette particularité: c'est sur ces affections qu'ont porté mes recherches. Le patient accuse bien avoir eu ça et là une petite pustule qui a disparu; mais son attention a été spécialement attirée par une pustule qui siégeait dans le sillon de l'aile du nez et qu'il a de temps en temps grattée. C'est à cet endroit que l'on trouve alors l'ulcère chronique, à bord et fond consistants, auquel on applique le diagnostic de épithéliome. On ne saurait presque jamais savoir avec certitude si cette pustule a jamais complètement disparu ou bien si, en cet endroit, il a toujours persisté une altération. Le patient finit par consulter un médecin, parce que l'ulcère existe depuis deux ou trois ans, ou même davantage et que, en dépit de sa petitesse, il a plutôt la tendance à s'étendre qu'à diminuer.

Avec cette anamnèse et la constatation de l'état actuel, où toute l'importance se porte sur l'absence de métastases, on n'hésite pas à poser le diagnostic épithéliome de nature bénigne.

Comme traitement, on emploie surtout la cautérisation et ce n'est que quand on se sert du bistouri que la tumeur — et cela n'arrive pas encore toujours dans ce cas — est soumise à l'examen de l'anatomo-pathologiste.

Alors la difficulté reste, mais elle devient d'ordre anatomique. Après l'examen, le diagnostic microscopique paraît ne pas être facile. Tantôt on conclut à un épithéliome, tantôt, quand on veut se ménager une porte de sortie, on dit qu'il s'agit probablement d'un épithéliome.

Quelques fois même, à la surprise du chirurgien en croit

devoir faire le diagnostique d'un sarcome ou d'un endothéliome.

Après l'extirpation, il n'est pas rare que l'on observe des récidives locales, alors qu'il n'apparait aucune métastase, ce qui est plutôt la caractéristique d'un sarcome que d'un carcinome; mais l'aspect clinique est tellement typique que le chirurgien persiste à maintenir son diagnostic de carcinome.

La question est donc de savoir si une étude minutieuse démontre qu'au point de vue microscopique ces tumeurs appartiennent à un même groupe et s'il est possible de mettre d'accord le chirurgien et l'anatomo-pathologiste.

Afin d'indiquer aussi nettement que possible sur quelles tumeurs ont porté mes recherches, il est bon de rappeler tout d'abord les caractères cliniques qu'elles présentent toutes, pour finir par faire connaitre les résultats fourni par l'étude microscopique de quelques unes d'entre elles.

Cliniquement c'est surtout l'ulcération qui, pendant toute la durée de l'affection, prédomine toujours. Cet ulcère présente un fond consistant, qui suppure très peu, est uniformément desséché ou couvert d'une escarre.

Le bord de l'ulcère est durci, à peine proéminant; on y trouve, en outre, de petites nodosités particulièrement consistantes, dont la surface a un aspect nacré, brillant. J'ajouterai que cet éclat nacré, tout en s'observant surtout sur les nodosités, se voit aussi à côté d'elles. Le restant du bord de l'ulcère présente une coloration rosée et est légèrement écailleux. Sur les nodosités peuvent exister de petits ulcères secondaires.

Il faut insister sur ce fait que ces nodosités se rencontrent le plus souvent tout près de l'ulcération principale, mais qu'elles peuvent en être complètement séparées. Elles forment alors un groupe de tumeurs distinctes, dont l'une, centrale, est la plus volumineuse. Ces nodosités reçoivent le plus souvent des cliniciens le nom de perles; mais elles n'ont aucune analogie avec les perles microscopiques des épithéliomas cutanés vulgaires.

La présence de ces ulcères chez des personnes âgées, leur développement lent et l'absence de toute métastase complètent le tableau clinique.

Affirmer que les métastases font toujours défaut, c'est une assertion qui plus tard paraîtra peut-être trop catégorique; mais en attendant je considère ce fait comme l'un des caractères différentiels entre les tumeurs qui nous occupent et l'épithélioma cutané vulgaire.

Je dois cependant déclarer dès maintenant que, quoique toutes mes recherches n'aient eu d'autre but que de chercher à établir une distinction entre ce groupe de tumeurs et les épithéliomes cutanés vulgaires, tout comme on le fait pour les épithéliomes glandulaires, cependant il est certain que l'on rencontre toutes

les formes de transition possibles entre ces deux catégories de tumeurs. On trouve, en effet, des tumeurs qui présentent certains caractères communs avec l'un de ces deux groupes, tel par exemple que la production de métastases tandis que, par d'autres caractères, elles se rattachent plutôt à l'autre groupe.

Il est évident que l'on ne peut songer à déterminer quelles sont les combinaisons qui se présentent alors, ni chercher à établir quelques types principaux de ces formes de transition, qu'après avoir rassemblé des matériaux pendant plusieurs années. Ce n'est qu'alors que l'on pourra constater si les caractères histologiques expliquent suffisamment l'aspect clinique de façon que réciproquement, l'examen clinique puisse décider dans quelle catégorie de carcinomes il convient de ranger telle ou telle tumeur cutanée.

Mais avant de passer à la description des tumeurs que j'ai en vue, je dois encore discuter certains points. En premier lieu, pour quel motif n'ai-je pas fait précéder cette étude d'un aperçu historique?

La méthode que j'ai suivie et qui consiste simplement à débiter en coupes sériées quelques-unes de ces tumeurs, m'a révélé des faits si imprévus qu'il m'a paru préférable de me borner d'abord à la description de ce que j'ai constaté.

Il me semble qu'il ressortira de cette description qu'une foule de tumeurs cutanées qui, à première vue, ne semblent posséder que très peu de caractères communs, appartiennent pourtant au même groupe.

L'ulcère rongeant, le „styloide walzenförmige Krebse" d'Unna et certains néoplasmes considérés comme des endothéliomes ou des cylindromes constituent ne sont à mon avis que les principaux types d'un même groupe de tumeurs, bien distinct tant au point de vue génésique qu'au point de vue histologique, et appartenant aux carcinomes. Il m'est impossible d'indiquer où, dans la bibliographie, on puisse trouver des renseignements relativement à ces tumeurs. C'est ce qui m'a décidé à ne pas commencer par faire un aperçu historique et à ne décrire que les résultats de mes propres recherches. J'espère d'ailleurs que mes recherches seront plus tard reprises par d'autres et que l'on verra jusqu'à quel point mes conceptions sont exactes ou inexactes et comment elles devront être modifiées.

Il est encore un autre point sur lequel je voudrais aussi attirer l'attention. Les auteurs anglais diffèrent essentiellement des auteurs allemands au sujet de l'ulcère rongeant. Tandis que les anglais le tiennent pour une entité morbide distincte, la formation de ce type de tumeurs donne lieu, dans la bibliographie allemande, à une grande confusion. Les auteurs allemands, en effet, identifient, pour la plupart, l'ulcère rongeant à l'épithélioma superficiel. Or, comme l'épithélioma superficiel paraît presque toujours être un vrai épithélioma avec perles, il résulte que l'existence même de l'ulcère rongeant se trouve mise en doute.

A mon avis, les anglais ont raison à ce sujet et j'estime que l'ulcère rongeant est bien le prototype des tumeurs que je vais décrire. La cause de cette divergence d'opinion me paraît résider dans le fait que ces tumeurs ne se rencontrent surtout qu'en certains pays. Dans l'Europe occidentale, surtout en France et en Angleterre, elles sont très abondantes, tandis qu'elles sont beaucoup plus rares en Allemagne et en Autriche. Pour ce qui concerne notre pays, il me paraît que cette affection y est très fréquente et qu'elle s'observe surtout en certains points du corps, qui constituent son siège classique: l'aile du nez et le bord de l'orbite. Seules des observations de longue durée pourront décider si mon impression personnelle est réelle.

Parmi les tumeurs dont j'ai disposé, treize au moins appartenaient à ce groupe. Quoique très différentes d'aspect une étude approfondie me démontra qu'elles n'étaient que des variantes d'un seul et même type.

Parmi ces treize tumeurs, dont le diagnostic clinique était pour toutes: ulcère rongeant, épithéliome cutané, ulcère cutané, j'en ai choisi quatre que j'ai soumises à une étude plus minutieuse.

Les raisons qui m'ont guidé dans mon choix sont de nature diverse: c'est aussi bien leur diagnostic positif d'ulcère rongeant que la circonstance que la pièce, une fois enchâssée, se prêtait fort bien à la confection de coupes en séries. Je désirais avant tout les débiter en coupes sériées, parce qu'un examen répété m'avait démontré l'existence, dans une seule et même tumeur, de différents groupes cellulaires qui, au double point de vue de leur genèse et de leur forme, semblaient être indépendants les uns des autres et dont la présence faisait pencher le diagnostic, tantôt en faveur d'un épithéliome, tantôt en faveur d'un endothéliome.

La seule possibilité qui s'offrait de trancher la question était de poursuivre ces amas cellulaires dans toutes les directions et, autant que possible, de rechercher avec quels tissus normaux ils étaient en rapport. Pour cela, il fallait pratiquer des coupes en série de toute une tumeur ou du moins d'une partie assez notable d'une tumeur, pour les étudier consécutivement au microscope.

A ma satisfaction, je parvins presque toujours à poursuivre ces groupes cellulaires et je constatai qu'ils ne sont jamais ou presque jamais complètement indépendants des tissus voisins. Or, c'est là une circonstance qui a rendu très démonstratives mes préparations.

Bien qu'il soit, en général, préférable pour pratiquer des coupes en série, de se servir de l'inclusion dans la paraffine, je me suis servi de celloïdine, ce mode d'inclusion étant plus convenable pour des préparations de la peau avec ses poils et ses éléments cornés. Les difficultés qu'offre le procédé sont largement compensées par la grande facilité avec laquelle on peut procéder à la confection des coupes.

Les coupes sériées ont été traitées par la méthode de double coloration à l'hématoxyline et à l'éosine. Afin de pouvoir colorer simultanément plusieurs préparations, j'ai d'abord surcoloré les coupes par l'hématoxyline; puis, après décoloration à l'aide d'alcohol acidulé, je les ai rendues legèrement alcalines. Ce procédé est avantageusement usité au Laboratoire BOERHAAVE. Ce traitement permet aux noyaux des cellules normales de se différencier parfaitement.

La première tumeur que j'ai ainsi étudiée était un ulcère rongeant de l'aile du nez. J'en ai débité une partie en une série de 177 coupes, épaisses de 12,5 à 15 μ.

Voici ce que je signalerai de l'histoire clinique.

Madame X....., femme d'un batelier, âgée de 54 ans, a un ulcère de l'aile du nez. Cet ulcère existe depuis quelques années et s'est lentement développé. Le début de l'affection, qui remonte à 13 ans, était un petit point noir qui s'est lentement transformé, en s'accroissant, en une petite pustule. Cette pustule s'est ensuite ouverte et a persisté dans cet état. De temps à autre elle se couvrait d'une petite croûte, d'une petite escarre, qui se détachait. La pustule devint de plus en plus étendue. On intervint plusieurs fois avec le bistouri et le cautère Paquelin; mais l'ulcère résista à ce traitement et s'accrût lentement.

Au moment de l'opération, qui fut pratiquée à Amsterdam dans le service du Professeur KORTEWEG, voici quel était l'état des choses.

L'aile du nez a presque entièrement disparu, et est remplacée par un ulcère qui occupe le bord libre de l'orifice externe des fosses nasales. En avant, cet ulcère s'étend jusqu'à la cloison nasale. En arrière, il s'étend jusqu'au point de réflexion de la muqueuse nasale sur la lèvre supérieure. L'ulcère est long et étroit.

Il suppure peu; il est partiellement recouvert par de minces croûtes tandis que, dans le restant de son étendue, on voit le tissu rongé, quelque peu desséché.

En quelques points le cartilage de l'aile du nez est à nu et apparaît sous la forme d'une crête. Les bords de l'ulcère sont par-ci par-là légèrement attaqués et, dans ce cas, cyanosés. Partout ailleurs ils sont légèrement soulevés, durs et garnis de quelques petites nodosités. En quelques rares points de son étendue, le bord est de nature cicatricielle. Les petites nodosités n'atteignent pas le volume d'un grain de riz.

L'épiderme est généralement rosé, mais en de nombreux points, et surtout au niveau des nodosités, il est écailleux et d'un éclat nacré. La largeur du bord est de 1 à quelques millimètres.

La tumeur a été largement excisée dans le tissu sain; elle a donc été totalement extirpée. Elle a été directement traitée par une solution de formaline à 10 $^0/_0$. On l'a ensuite placée 24 heures

dans de l'alcool absolu, que l'on a renouvelé à diverses reprises; puis, on l'a incluse dans la celloidine; elle a été colorée comme je l'ai dit plus haut.

La femme s'étant opposée à toute opération autoplastique, on lui a appliqué, après guérison de la paroi, un nez artificiel, qui semblait très satisfaisant et avait été fabriqué par M. GREVERS d'Amsterdam.

Quant à ce qu'il advint dans la suite, je me trouve dans l'impossibilité de le dire, attendu que la femme quitta la ville.

L'ulcère fut coupé dans le sens de sa longueur, perpendiculairement à sa surface; ses limites dans une préparation microscopique étaient donc, d'un côté, la peau de l'aile du nez et de l'autre, la muqueuse nasale.

Voici ce que l'on a constaté à l'examen microscopique.

A un faible grossissement, on peut déjà distinguer les limites de la tumeur. Elles semblent constituées par une couche très richement nucléée qui, examinée à un plus fort grossissement, paraît être du tissu à plasmomes d'UNNA: nous aurons l'occasion de revenir sur sa signification. En dehors de cette couche de plasmomes, l'épiderme est d'épaisseur normale. Il s'étend encore sur cette couche mais d'une façon très irrégulière, tant pour ce qui regarde son épaisseur totale qu'en ce qui concerne l'épaisseur de chacune de ses couches constitutives. C'est plus loin que l'on rencontre l'ulcère; il s'étend jusqu'à la limite de la muqueuse, qui est un peu épaissie. Là, la couche de plasmomes le délimite superficiellement.

La muqueuse, qui est presque normale, n'est nullepart en continuité avec la tumeur. Outre qu'elle est épaissie, on remarque quelques leucocytes dans son épaisseur.

La surface de l'ulcère est très irrégulière, ce qui est dû, d'une part à ce qu'un lambeau cutané est attaqué par l'ulcération et, d'autre part, à ce qu'en certains points le cartilage proémine.

Nous examinerons maintenant de plus près chacune des parties que nous venons d'énumérer, en commençant du côté de la peau saine.

Nous trouvons d'abord un épiderme d'épaisseur normale. La couche de MALPIGHI est formée par quatre à six assises superposées de cellules: son assise profonde est formée par des cellules en palissade.

A la surface du corps muqueux de MALPIGHI se trouve une couche granuleuse (stratum granulosum), constituée par deux ou trois assises de cellules; l'épaisseur de la couche granuleuse est à peu près égale au sixième de l'épaisseur de la couche de MALPIGHI.

Vient ensuite une couche transparente (stratum lucidum), très peu distincte; puis, une couche cornée (stratum corneum). Ces deux couches dans leur ensemble ont à peu près la même épaisseur que la couche granuleuse.

De l'épiderme partent vers la profondeur de nombreuses formations, qui ressemblent à des follicules pileux. Ces follicules sont relativement assez distants les uns des autres, mais la plupart d'entre eux sont très complexes: le plus souvent chaque groupe folliculaire se compose de plusieurs poils avec leurs attributs et de quelques grosses glandes sébacées.

Il est rare que l'on trouve des crêtes épidermiques, saillantes dans le derme et que l'on ne puisse considérer comme des prolongements d'un follicule; en tous cas, elles sont très petites.

Déjà du voisinage des follicules, on voit entre les cellules ordinaires en palissade, d'autres cellules qui se distinguent par leur longueur et leur étroitesse. Elles sont très vivement colorées et peu différenciées, de sorte qu'il est difficile, si non impossible, de décider si l'on a affaire à des noyaux ou à des cellules. On en trouve aussi qui sont particulièrement amincies en leur milieu. Comme les cellules en palissade, elles sont disposées perpendiculairement au tissu conjonctif sous-jacent.

Elles sont plus nombreuses au niveau du col du follicule et disparaissent au niveau de l'embouchure des glandes sébacées.

Si l'on poursuit le follicule pileux en pénétrant dans le derme, on les voit réapparaître en grand nombre là où le poil possède de nouveau une belle assise de cellules en palissade. On en trouve même sur le bulbe du poil; là, comme les cellules en palissade, elles sont un peu plus petites qu'ailleurs. Si l'on examine une glande sébacée, on retrouve de semblables cellules entre les acinus glandulaires. Il est difficile d'établir quel est leur rapport avec le tissu conjonctif et avec l'épithélium. En tout cas ici elles sont généralement perpendiculaires aux noyaux des cellules étroites et plus sombres du réseau élastique, qui enveloppe tangentiellement la glande sébacée.

Dans les parties les plus profondes des acinus, on les trouve souvent en compagnie de cellules en division caryocinétique. La raison de cette association réside, me semble-t-il, dans ce fait que ces deux espèces d'éléments coexistent à la limite du tissu conjonctif. Je ne saurais dire quelle est la signification de ces cellules longues et étroites. Je ne puis dire non plus si elles existent en qualité et en quantité égale, à l'état normal. Je ne pense pas qu'elles aient quelque relation avec la division nucléaire. S'il m'est permis d'émettre une hypothèse, qui d'ailleurs n'est pas autrement légitimée, je suppose que ce sont des éléments contractiles. Je crois que par leur origine, elles appartiennent au tissu épithélial, bien qu'elles siègent tout contre le tissu conjonctif. Si j'insiste aussi longuement sur ces cellules, c'est que nous retrouverons le même type d'éléments dans la tumeur même.

Pour ce qui regarde la couche granuleuse de l'épiderme, elle s'étend jusqu'au col des glandes sébacées, auquel elle adhère plus ou moins.

Si maintenant nous examinons l'épiderme là où il recouvre

déjà la tumeur, nous constatons qu'il présente de nombreuses modifications (Pl. XXXVII, fig. 9).

En général, toutes les couches qui le constituent sont plus épaisses; ceci est vrai surtout pour les couches cornée et granuleuse. Toutes les cellules de toutes les couches, au fur et à mesure qu'elles se rapprochent de l'ulcère, perdent de plus en plus leur affinité pour les matières colorantes: l'hématoxyline aussi bien que l'éosine leur donne une coloration diffuse. De plus, les cellules sont un peu plus volumineuses qu'à l'état normal.

C'est l'assise des cellules en palissade qui montre les altérations les plus importantes. Les noyaux ne se colorent plus aussi bien. L'axe longitudinal des cellules n'est plus perpendiculaire à la limite du tissu conjonctif, mais forme avec elle un angle obtus. On a l'impression que ces cellules auraient glissé les unes contre les autres. Les autres cellules de la couche de MALPIGHI sont moins nettement dentelées sur leurs bords que ce n'est le cas normalement et leurs contours sont souvent difficilement visibles. De même la transition entre la couche cornée et la couche transparente peut être très peu nette. On constate pourtant généralement que la couche cornée surtout est épaissie. On y voit aussi des déchirures transversales qui se continuent avec des fentes parallèles à la surface, ce qui signifie, au point de vue clinique, que l'épiderme se desquame. L'épiderme est en outre subdivisé en plusieurs couches par une substance homogène, qui siège surtout entre les cellules, mais qui paraît cependant se continuer avec le corps des cellules. Je crois que c'est là la cause de l'aspect nacré de l'épiderme.

Il arrive que tout près de l'ulcère l'épiderme est aminci dans son ensemble. Là aussi on constate que les cellules du tissu conjonctif aussi bien que les cellules épidermiques sont mal colorées; il peut même être difficile de déterminer la limite exacte entre ces deux tissus. Cette distinction est parfois plus facile dans l'ulcère même, parce que là l'épiderme est nettement séparé par une fente, du tissu conjonctif.

Parfois l'épiderme du bord de l'ulcère est très mince et rempli de petites lignes de coloration foncée, comme si l'épiderme était détruit. C'est probablement l'effet d'une dessication rapide, qui se produit fortuitement avant que le cycle dégénératif habituel se soit accompli. L'aspect que l'on obtient alors ressemble complètement à celui que nous voyons lorsque nous examinons la zone marginale d'un lambeau cutané normalement excisé qui, avant d'avoir été fixé, a été soumis à la dessication.

La partie de la peau qui recouvre la tumeur est également pourvue de follicules ou de formations qui y ressemblent.

Maintenant que nous avons fait connaître comment se comporte la peau en général, nous devons signaler quelques particularités.

Là où l'épiderme est soulevé par une nodosité de la tumeur

sous-jacente, il peut être très mince. On peut aussi, avant d'arriver au grand ulcère, très souvent trouver de petits ulcères et cela se présente généralement sur les nodosités.

Quelque variable que puisse être l'aspect de l'épiderme, je crois que nous pouvons en donner des explications très simples. D'une façon générale, tout ce que nous avons décrit est une dégénérescence de l'épiderme, occasionnée par un défaut de nutrition. Là où les cellules sont volumineuses et séparées par une substance homogène, nous avons affaire à la conséquence d'une diminution de la circulation intra-épidermique. La dessication qui se présente parfois est la conséquence d'un arrêt total de cette circulation plasmatique. L'amincissement de l'épiderme au niveau des nodosités pourrait être attribué à une tension et à une exagération de la désquamation des cellules superficielles, dûe à une augmentation du frottement auquel elles sont exposées.

Le glissement des cellules en palissade les unes sur les autres pourrait être dû en partie à une tension. Il est même possible que nous devions y voir la manifestation d'un processus en rapport avec la formation de la tumeur: je ne saurais dire de quelle nature est cette corrélation. Tout ce que je puis affirmer, c'est que c'est là où l'on constate la présence de cellules en palissade ayant glissé les unes contre les autres, que l'on a le plus de chance de rencontrer des formes de transition entre ces cellules et les cellules propres de la tumeur (Pl. XXXVII, fig. 9). On pourrait encore en dire beaucoup relativement à ces formes de transition; mais nous devons avant tout continuer la description générale de notre préparation.

Lorsque nous examinons le corps papillaire du derme, nous y trouvons des altérations, déjà à une grande distance de la tumeur. Nous avons déjà dit que les papilles sont larges; une autre altération principale consiste en ce qu'au centre des papilles, il y a des fibrilles qui deviennent très indistinctes. La direction de ces fibrilles est très irrégulière, de sorte que le tissu conjonctif donne l'impression d'une masse compacte *finement granuleuse*. Ce tissu conjonctif prend dans l'hématoxyline une coloration diffuse. C'est une dégénérescence des fibrilles collogènes, dégénérescence qui se rencontre généralement au bord des tumeurs.

Là où tout s'est transformé en tumeur, on ne voit plus ce tissu conjonctif dégénéré, alors qu'on le trouve encore dans la partie où, à côté des cellules du néoplasme, on rencontre des restes d'autres tissus, tels que poils etc. On le trouve d'une part, en dedans et, d'autre part, en dehors de la couche de plasmomes qui entoure la tumeur. Les plasmomes se groupent autour des vaisseaux, à la périphérie de la tumeur. Entre ces cellules on rencontre le plus souvent des vaisseaux lymphatiques avec un endothélium très net.

La signification de ce tissu à plasmomes n'est pas encore bien établie. Je partage l'avis de ceux qui considèrent ce tissu

comme une formation de tissu adénoide, qui se développe aux dépens du tissu lymphatique qui entoure les vaisseaux sanguins. En d'autres termes, il ne faut pas y voir une infiltration par diapédèse de globules blancs émigrés des vaisseaux sanguins.

On peut en considérer la formation comme une défense de l'organisme contre un agent nuisible, tendant à se propager le long des voies lymphatiques. Cet agent nuisible, dans le cas qui nous occupe, est aussi bien la tumeur elle-même, qui se développe dans les fentes lymphatiques, que les produits de la tumeur nuisibles pour l'organisme et qui sont charriés par la lymphe.

La formation de ce tissu à plasmomes doit donc être envisagée d'une façon analogue à l'hyperplasie du tissu des ganglions lymphatiques, qui se produit dans les infections chroniques le long des voies qui charrient les produits pathogènes.

On y trouve parfois aussi, bien que ce soit rare, une véritable infiltration. Il est probable que ce fait doive être presque toujours attribué à des infections secondaires dues à l'existence des ulcères et aux altérations dégénératives de la peau que nous avons décrites plus haut.

Il y a même lieu de s'étonner qu'il soit si rare qu'une infection se produise; ce fait peut s'expliquer cependant, ainsi que nous le verrons.

Maintenant nous pouvons étudier de plus près la structure de la tumeur même.

Nous dirons en principe que nous avons le plus souvent affaire à des trainées ou des plaques très étroites de cellules néoplastiques, qui sont très irrégulières de forme et d'aspect (Pl. XXXVI, fig. 1). Elles sont situées au sein d'un stroma de tissu conjonctif fibrillaire, très pauvre en noyaux. Nous sommes en présence d'une tumeur squirrheuse, qui correspond parfaitement à la consistance dure que l'on perçoit cliniquement.

Pour ce qui regarde les cellules qui constituent les traînées néoplastiques, elles sont en général très petites. En règle générale, on ne distingue pas les limites des cellules. Si l'on part de cette idée qu'à chaque noyau correspond un territoire cellulaire, on peut se représenter la forme des cellules en se fondant sur la forme des noyaux et sur leur disposition réciproque. En procédant de la sorte, on peut conclure à l'existence de deux types principaux de cellules; entre ces deux types on trouve de véritables formes de transition.

L'un de ces types est caractérisé par un noyau ovalaire, montrant une charpente chromatique très distincte, mais faiblement colorée par l'hématoxyline.

L'autre type a des noyaux très minces, qui se colorent très vivement et ne possèdent pas de réticulum chromatique.

Là où la tumeur est uniquement formée par des cellules de ce second type, on constate qu'elles sont fortement serrées les unes contre les autres. Elles présentent, en outre, toutes la même

direction, cette direction correspondant plus ou moins à celle de la traînée néoplastique elle-même.

Bien que très souvent les cellules de chacun de ces deux types soient réunies en un groupe, on peut cependant aussi les voir mélangées de toute espèce de façons. Mon impression est que, quand les deux types de cellules coexistent, les petites cellules, à noyaux foncés, sont en général plus rapprochées du tissu conjonctif: nous avons d'ailleurs constaté le même phénomène pour les petites cellules de l'assise en palissade de l'épiderme, ainsi que dans les gaînes des poils situés en dehors de la tumeur. On trouve bien quelques exceptions à cette règle, mais il me semble que bon nombre d'entre elles ne sont qu'apparentes.

Entre les cellules néoplastiques on distingue un très mince septum de tissu conjonctif, dont l'existence se décèle par la présence d'une ou de plusieurs fibres élastiques. Ces fibres élastiques se voyaient déjà bien par la coloration ordinaire; mais la coloration par l'orcéine de UNNA-TAENZER ne laissait plus le moindre doute sur leur existence.

Je considère les deux types de cellules du néoplasme, les cellules rondes et les cellules étroites et grêles, comme étant apparentées et provenant du même tissu. Il n'est pas difficile non plus de trouver des formes de cellules qu'il faut considérer comme des transitions entre les deux types.

Le tissu conjonctif pauvre en cellules renferme peu de vaisseaux et c'est probablement pour ce motif que, comme je l'ai dit plus haut, on ne voyait presque pas de réaction inflammatoire à la suite d'infections.

La chose n'est pas aussi simple que je l'ai indiquée jusqu'ici.

Les parties que j'ai décrites sont, pour la plupart, excessivement petites; mais il y en a d'autres, d'aspect variable, dont l'explication m'a coûté beaucoup de peine.

En premier lieu, on trouve au sein de la tumeur des plaques de tissu cartilagineux; leur présence dans une tumeur de l'aile du nez n'a rien qui doive nous surprendre.

Ce tissu cartilagineux contient peu de cellules; elles absorbent bien les matières colorantes. La substance fondamentale du cartilage se colore elle-même difficilement. Comme nous l'avons dit, ce tissu apparaît nettement au sein de l'ulcère. Il est manifestement en voie de nécrose et est irrégulièrement attaqué par la tumeur. On y trouve généralement des canaux qui réunissent les anciennes cavités cellulaires. Dans ces canaux on voit ça et là des cellules néoplastiques, que l'on doit considérer comme étant la cause de la corrosion du cartilage.

Ce sont là certainement les points les moins favorables pour se faire une bonne idée d'un ulcère rongeant. Quelque intéressant qu'il puisse être de rechercher la façon dont s'opère cette corrosion du cartilage, il s'agit trop ici d'une conséquence de la localisation spéciale du néoplasme pour qu'il vaille la peine de

s'y arrêter. Plus importantes sont des formations diverses, que l'on trouve dans toutes ces tumeurs et qui semblent toutes avoir les unes avec les autres des rapports d'analogie, bien que leur aspect soit variable quand on les examine sur les coupes.

Ce qu'elles offrent de caractéristique, c'est qu'elles siègent dans une zone déterminée. Ce fait ne me frappa cependant pas tout d'abord; mais, dans l'intérêt de ma description, il est préférable que je le signale dès maintenant. La zone dans laquelle siègent ces formations, c'est celle où, dans la peau normale, on trouve les follicules pileux avec leurs annexes (poils et glandes sébacées) ainsi que les glandes sudoripares. Comme, en général, nos tumeurs sont très superficielles et s'étendent rarement plus profondément que le tissu conjonctif sous-cutané, il s'ensuit que cette zone occupe presque toujours la majeure partie de la tumeur. Les parties qui présentent la structure que j'ai signalée comme typique peuvent donc ne pas ou presque pas se rencontrer sur des coupes peu favorables.

Dans la zone superficielle on trouve d'abord des follicules comme en dehors de la tumeur. Ces follicules peuvent être simples ou composés, contenir un ou plusieurs poils et être ou ne pas être des conduits excréteurs de glandes sébacées.

En général, dans la région de la tumeur, les glandes sébacées sont très peu nombreuses.

Ces follicules présentent parfois la structure normale; mais ils montrent souvent, à côté de parties absolument normales, des parties de nature pathologique. Parmi ces altérations pathologiques, les unes sont de nature atrophique et les autres de nature néoplastique. Ici encore on trouve de petites cellules dans la couche des cellules en palissade.

Dans la tumeur dont nous nous occupons, se trouve surtout un follicule composé, volumineux et très remarquable, dont nous décrirons successivement les parties constitutives.

En premier lieu, il en part une épaisse traînée cellulaire, qui ne ressemble à aucun des tissus qui existent normalement dans la peau. Cette traînée, qui s'étend très loin, est largement en continuité avec le col du follicule. Les cellules épithéliales se continuent insensiblement avec celles de la tumeur. Cette traînée est dirigée obliquement par rapport à la surface de l'épiderme, de telle façon que la partie la plus profonde de la traînée est la plus rapprochée de l'ulcère.

Pour se faire une idée de la forme de cette traînée, on peut se représenter un boudin de mastic, dans lequel on ferait une multitude de petites dépressions en le pinçant des doigts.

En deux endroits, on aurait pincé si fortement que, les deux doigts se touchant, les parties du boudin de mastic n'adhèreraient plus que par quelques rares ponts de substance.

C'est ainsi que dans la plupart des coupes, au lieu d'une traînée continue, on voit deux ou trois fragments, qui sont ou

bien complètement séparés, ou bien réunis par de minces ponts de substance (Pl. XXXVI, fig. 2 et 3). Cette traînée néoplastique est essentiellement formée par de longues cellules fusiformes, dirigées dans le même sens qu'elle. Ces cellules forment une enveloppe d'épaisseur variable, délimitant une partie centrale. Les cellules de cette enveloppe, surtout les plus externes, ont en général des noyaux fortement colorés. La partie centrale de la traînée est formée par des cellules plus claires, qui peuvent elles-mêmes être distinguées en plusieurs assises. L'assise superficielle, c'est-à-dire celle qui est adjacente à l'enveloppe, contient parfois quelques cellules plus volumineuses, pourvues d'un noyau pâle et dont le corps protoplasmique se colore en rose par l'éosine. Sous cette assise, on en voit une autre, un peu plus épaisse, formée aussi par de grandes cellules à protoplasme clair et presque incolore. Enfin, l'assise la plus interne constitue une sorte de moëlle, dont les cellules ont des limites très peu marquées. Le protoplasme de ces cellules se colore de nouveau en rose par l'éosine et leurs noyaux sont un peu plus vivement colorés. Entre ces noyaux on trouve de petits amas irréguliers de chromatine.

L'épaisseur de ces différentes couches est très variable; mais là où elles existent toutes, leur ordre de succession est constant (Pl. XXXVI, fig. 2 et 3).

Je considère que, dans leur ensemble, elles représentent un follicule pileux malformé, contenant la racine d'un poil malformé également.

Etant donné que les nombreuses dépressions, pour la plupart étroites et minces, que présente l'enveloppe, sont comblées par du tissu conjonctif, il ne faut pas s'étonner si l'on voit souvent, sur une coupe, du tissu conjonctif entre les cellules de l'enveloppe.

Ce tissu conjonctif pénètre à l'intérieur de l'enveloppe, à la façon des papilles. Ces papilles sont pour la plupart très étroites et souvent renflées en massue. Elles ont une grande importance au point de vue de la bonne interprétation de ces tumeurs, parce qu'on les y rencontre presque toujours et qu'elles peuvent même leur donner une physionomie spéciale. Le tissu conjonctif s'atrophie parfois; on trouve alors en apparence des espaces vides au sein de l'épithélium. D'autres fois cette atrophie du tissu conjonctif marche de pair avec une prolifération de l'épithélium: nous constatons, dans ce cas, ce que nous avons décrit plus haut, c'est-à-dire qu'une fibre élastique semble réunir le tissu conjonctif à la tumeur.

Nous aurons encore à revenir sur cette atrophie du tissu conjonctif.

On trouve aussi dans l'enveloppe certaines cavités formées uniquement par dégénérescence épithéliale réelle. Dans notre tumeur, ces foyers de dégénérescence sont rares. Dans les tumeurs où ils sont nombreux, ils peuvent leur donner un aspect très particulier.

La moëlle de la traînée épithéliale présente, en certains points, une tendance à se ramifier. De la traînée épithéliale partent plusieurs prolongements ramifiés et sinueux qui, le plus souvent, ne sont autre chose que ce que nous avons appelé le type de la tumeur. Ces prolongements ne sont reliés à la traînée que par quelques cellules. Dans un certain nombre de ces ramifications, l'on voit parfois de petits amas de protoplasme, colorés en rose, avec un noyau sphérique et des vacuoles autour ou au voisinage du noyau (Pl. XXXVI, fig. 4). La signification de ces amas m'était d'abord inconnue; je ne l'ai comprise que lorsque je suis parvenu à poursuivre une ramification néoplastique qui partait du col du follicule.

Ce prolongement présentait notamment les mêmes masses protoplasmiques roses avec des vacuoles. En le poursuivant, je constatai qu'il émettait à son tour, latéralement, de petites traînées néoplastiques et qu'il finissait par se perdre dans les sinuosités d'une glande sudoripare. Les parties roses ne sont que les restes du conduit excréteur d'une glande sudoripare, conduit qui, au demeurant, s'est transformé en tumeur.

La lumière de la glande sudoripare disparaît ou forme aussi, à son tour, une tumeur.

Déjà en dehors de la tumeur on voit des cellules de la glande sudoripare dégénérées et proliférées. Leur dégénérescence consiste particulièrement en une vacuolisation (Pl. XXXVI, fig. 5).

Il est une autre formation, non moins importante, que j'ai pu poursuivre jusqu'à l'extrémité de la traînée néoplastique.

Dans une masse de tissu néoplastique constituée surtout par des cellules fusiformes, on voit subitement l'origine d'un poil. Ce poil peut se suivre sans interruption, sort du néoplasme et là, dépourvu de toute enveloppe, sans gaîne du poil ou de la racine, il traverse obliquement le tissu conjonctif (Pl. XXXVI, fig. 6).

Plus loin, on distingue autour du poil, une trace de cellules de la gaîne du poil. Plus loin encore, les cellules de cette gaîne forment un anneau apparent, dans lequel le poil est logé, avec quelques cellules épithéliales desquamées (Pl. XXXVI, fig. 7). Ce n'est pas là un fait unique; dans ce genre de tumeurs on peut rencontrer plus d'une fois, au milieu du tissu conjonctif, des poils, dépourvus de leur gaîne ou de gaîne de la racine, qui sont généralement en continuité avec la masse néoplastique.

Un autre follicule offre de nouvelles particularités. Du col partent de nombreux prolongements néoplastiques. Au niveau du point où d'ordinaire se trouvent les glandes sébacées, il en émane, à angle droit, une traînée de cellules qui ressemblent tout à fait à un jeune bulbe pileux secondaire. Cette saillie, au lieu de se renfler à son extrémité et de coiffer une papille conjonctive, se transforme en tissu de la tumeur.

Un peu plus loin, on voit d'autres masses néoplastiques partir des cellules les plus superficielles du même follicule. Puis, de

nouveau, on distingue une glande sébacée rudimentaire (Pl. XXXVII, fig. 8), qui peut, à son tour, donner naissance à une tumeur. Quelques-unes de ces masses néoplastiques sont pigmentées et ce pigment ressemble au pigment cutané normal.

Pourtant le plus souvent on peut ramener à d'anciennes hémorrhagies le pigment, que l'on trouve aussi bien dans le tissu conjonctif que parmi les cellules épithéliales. On rencontre même des hémorrhagies récentes.

A côté de follicules, de gaînes de poils, de poils eux-mêmes, de glandes sébacées et sudoripares, on peut observer que l'épiderme lui-même peut être le point d'origine de masses néoplastiques (Pl. XXXVII, fig. 9). Il semble que seule l'assise épithéliale la plus profonde, adjacente au tissu conjonctif, donne lieu à la formation de tissu néoplastique: pour l'épiderme, c'est donc la couche des cellules en palissade. Les autres assises jouent un rôle purement passif, ou bien elles ne montrent que des dégénérescences et finissent toutes par disparaître. La raison en est très simple. Toutes les assises épithéliales tirent, en effet, leur origine de la couche de cellules en palissade, qui est la couche de régénération; or, là où cette dernière s'est transformée en tumeur, il se fait d'abord que les conditions de la nutrition des autres couches se trouvent modifiées et l'on peut bien admettre que c'est dans un sens nuisible. En second lieu, la couche régénératrice, au lieu de former ses productions normales vers la surface, ne produit que des cellules néoplastiques et ce, vers le tissu conjonctif. Parfois cependant la couche régénératrice continue à produire des cellules vers la surface; mais alors ces cellules ne sont plus tout à fait normales. C'est de cette façon que je m'explique l'origine de ces formations anormales, parmi lesquelles j'en ai décrit une notamment, comme représentant un poil malformé. Les cellules engendrées du côté du tissu conjonctif, c'est-à-dire les cellules néoplastiques, sont donc totalement modifiées. Quelque soit le tissu dont elles proviennent, elles forment toujours uniquement des cellules néoplastiques typiques. Jamais elles n'auront une tendance à former, soit une cellule pileuse, soit une cellule de glande sébacée ou toute autre cellule normale: elles sont définitivement devenues des cellules néoplastiques.

Il semble y avoir une exception à cette règle; mais un examen minutieux prouve que ce n'est qu'une exception apparente. Cette exception est que la couche superficielle d'une traînée néoplastique peut former à son tour une couche de cellules en palissade. Cette couche peut être constituée par de belles cellules cylindriques, disposées perpendiculairement à la limite du tissu conjonctif et pouvant présenter une bordure protoplasmique marginale, nette.

Là où ces cellules existent, on peut souvent retrouver, parmi elles, ces cellules longues et étroites, vivement colorées, que nous avons signalées entre les cellules en palissade de l'épiderme et des poils, en dehors de la tumeur.

Dans la tumeur que nous avons décrite jusqu'ici, cette formation d'une couche en palissade est très rare. Dans d'autres tumeurs, elle peut, au contraire, être très fréquente.

Avant de terminer la description de cette tumeur, il nous faut encore discuter quelques questions, qui sont d'un grand intérêt pour la bonne compréhension de ces néoplasmes.

On trouve, en beaucoup d'endroits, que la tumeur et le tissu conjonctif ne sont pas juxtaposés, mais séparés par un espace (fig. 1, 2, 3, 9, 10, 11 et 12). Tantôt cet espace est vide, tantôt il contient en minime quantité de la fibrine, qui peut même s'engager entre les fibrilles du tissu conjonctif. Mon impression est qu'une partie de ces espaces sont dûs à une dégénérescence du tissu conjonctif, tandis que d'autres sont des espaces lymphatiques agrandis. Il est probable qu'ils prennent naissance par une combinaison de ces deux processus. Ce sont surtout les papilles de tissu conjonctif qui se trouvent engagées dans le néoplasme, qui semblent sujettes à cette dégénérescence; c'est pour cela que l'on observe souvent des espaces, vides en apparences, entre les cellules du néoplasme.

Là où ces espaces sont abondants, les tumeurs ressemblent beaucoup à certaines tumeurs du groupe mystérieux des cylindrômes.

Parfois on trouve dans ces espaces des restes d'un vaisseau sanguin central.

Comme nous l'avons dit, des hémorrhagies sont très fréquentes dans ces tumeurs et c'est pourquoi il peut arriver que l'on trouve certains espaces remplis de globules rouges. On voit alors des masses néoplastiques contenant des cavités remplies de sang et simulant des vaisseaux sanguins, dont la paroi serait formée par des cellules néoplastiques.

Je possède un bel exemplaire d'une semblable tumeur.

Nous voyons donc que le tissu conjonctif disparaît par dégénérescence, au contact du néoplasme, ce qui permet à la tumeur de s'étendre. Indépendamment de ce mode d'extension, la tumeur se développe aussi par les voies lymphatiques préexistantes.

Mais il y a d'autres particularités encore. L'extrémité d'une traînée néoplastique peut, par exemple, se diviser en de nombreuses ramifications, tout contre l'enveloppe de tissu à plasmomes. Ces ramifications pénètrent entre les fibrilles du tissu conjonctif. En général, elles n'ont que l'épaisseur d'une cellule et sont encore, dans ce cas, constituées par des cellules étroites et fortement colorées, telles que nous les avons déjà décrites. Il peut alors être très difficile de décider où se trouve la limite de la tumeur.

C'est comme si le néoplasme, à l'exemple d'une amibe, rampait à travers une fente. De même que l'amibe émet un fin prolongement de son protoplasme contractile destiné à la tirer

plus tard dans la fente, de même la tumeur émet des prolongements très bien disposés pour lui former des points de fixation.

L'aspect que présentent ces minces cellules néoplastiques entre les fibrilles conjonctives a conduit UNNA à supposer que ce sont des éléments néoplastiques qui se sont aplatis par suite de la résistance que leur opposait le tissu conjonctif. Pour UNNA, ce serait là le motif pour lequel ces tumeurs ont tant de peine à s'accroître et peuvent exister si longtemps sans devenir malignes. D'une façon générale, ce serait à la compression exercée par le tissu conjonctif qu'il faudrait attribuer l'existence, dans ces tumeurs, des cellules longues, étroites et vivement colorées, ainsi que des nombreuses interruptions que l'on y observe dans les traînées néoplastiques.

Je ne crois guère à ce phénomène de compression.

En premier lieu, parce que des cellules qui se laissent aplatir par compression ne possèdent que très peu d'activité vitale. Or, il est généralement admis, que les cellules dont l'activité vitale est minime, possèdent des noyaux qui ont peu d'affinité pour les matières colorantes. Au contraire, les cellules dont les noyaux absorbent beaucoup les matières colorantes sont presque toujours douées d'une vitalité très active et nous savons que les cellules longues et étroites qui nous occupent ont leur noyau bien coloré.

En second lieu, on trouve généralement entre ces cellules aplaties, des éléments cellulaires sphériques. Or, on ne saurait comprendre pourquoi, dans une traînée de cellules néoplastiques qui serait ainsi comprimée, quelques cellules seulement, et éparpillées au hasard, seraient aplaties, tandis que les autres ne souffriraient nullement de cette compression.

En troisième lieu, on trouve encore, comme nous l'avons dit, ces cellules dans la couche en palissade, entre des cellules cylindriques, perpendiculairement placées à la surface du tissu conjonctif.

Enfin, là où existent ces cellules, on trouve le plus souvent les espaces que nous avons signalés plus haut et qui séparent l'épithélium du tissu conjonctif.

C'est ce que l'on peut constater sans difficulté dans toutes les préparations; on en voit aussi de nombreux exemples dans nos figures.

Un mot encore au sujet de cette séparation. Comme je l'ai dit au début, j'ai réussi à démontrer que l'on peut presque toujours trouver une union intime entre les tissus, de telle sorte que la séparation complète que l'on croit observer n'est, en réalité, qu'apparente. Je pense, d'ailleurs que si des parties épithéliales se trouvaient isolées, séparées, elles seraient aisément entraînées par le courant lymphatique et donneraient facilement des métastases: je considère même cette union intime et continue des éléments néoplastiques avec les tissus voisins comme la cause de la bénignité de ces tumeurs.

En règle générale, la tumeur s'étend jusqu'à l'enveloppe de

plasmomes et même jusqu'à l'intérieur de cette enveloppe. Il y a cependant des exceptions et elles offrent une particularité intéressante. Comme je l'ai dit, ces tumeurs se forment surtout sur l'aile du nez et au niveau de l'orbite. Or, ce sont des endroits où s'insèrent à la peau des muscles striés. On trouve donc aussi très souvent sous la tumeur des fibres musculaires striées, soit isolées, soit réunies en petits faisceaux. Lorsque la tumeur s'étend un peu profondément, on voit le plus souvent, entre les fibres musculaires, des traînées cellulaires dirigées parallèlement aux faisceaux musculaires. Ordinairement ces traînées sont constituées, à la coupe transversale, par deux cellules; elles sont pleines et entourées d'une enveloppe spéciale, ponctuée à la coupe. Leur épaisseur est ordinairement égale à celle d'une fibre musculaire striée. Parfois on constate qu'elles se ramifient. Je n'en connais pas encore complètement la signification; mais ce sont probablement des prolongements néoplastiques qui se sont logés dans les espaces lymphatiques des faisceaux musculaires. Mes préparations ne sont pas absolument démonstratives à cet égard; elles donnent toutefois une grande probabilité à cette hypothèse.

J'ai d'abord regardé ces minces travées comme des produits de prolifération des endothéliums des voies lymphatiques: elles ont même, dans certains cas, fait poser le diagnostic d'endothélioma, diagnostic qui plus tard a été reconnu inexact.

Ces prolongements peuvent s'étendre assez loin et sont probablement la cause des récidives que l'on constate si souvent après l'extirpation de ces tumeurs. La conséquence pratique qu'on en peut déduire, c'est que quand, au moment de l'extirpation d'un ulcère rongeant, on aperçoit un musle de la face, on doit autant que possible enlever ces éléments musculaires. Pour ce qui regarde les muscles eux-mêmes, ils présentent fréquemment des dégénérescences, mais d'étendue très variable. Le plus souvent les faisceaux musculaires deviennent homogènes et apparaissent transparents et gonflés. Des faisceaux dégénérés se trouvent irrégulièrement disséminés entre des faisceaux normaux.

C'est par ce fait que je termine la description de cette première tumeur.

La deuxième série, qui comportait 92 coupes, nous a été fournie par le bord d'un ulcère rongeant, qui s'était développé près de l'orbite chez un homme de 58 ans. Voici l'histoire clinique, telle qu'elle nous a été transmise par le Prof. ROTGANS.

Anamnèse. X....., menuisier, a reçu, il y a six ans, dans (?) l'oeil un fragment de fer chauffé au rouge. A la suite de cet accident, une petite fistule a persisté à l'angle interne de l'oeil. Cette fistule secrétait un peu de liquide et il s'est formé une petite escarre.

Le malade n'a jamais éprouvé de douleur en cet endroit, mais seulement un peu de démangeaison.

Etat présent. A l'angle interne de l'oeil gauche, existe un ulcère de la grandeur d'une pièce d'un centime, couvert d'une croûte jaune, sous laquelle paraît se trouver un fond malpropre.

Les bords sont soulevés. L'ulcère glisse très peu sur les couches sous-jacentes. Les paupières ont leur mobilité normale; le bulbe oculaire ne présente aucune altération. Pas de métastases dans les ganglions lymphatiques.

Opération. La tumeur est extirpée jusque dans les tissus sains; on se sert de l'anesthésie de SCHLEICH.

La paroi guérit rapidement, en partie par granulation. Deux mois plus tard, il ne s'était pas encore montré de récidive.

Un examen microscopique superficiel et provisoire fit poser le diagnostic de carcinome.

On me confia, pour en faire l'étude, un fragment de la tumeur fixé par l'alcool.

D'une façon générale, cette tumeur présente tous les caractères de la première; il est donc inutile d'en refaire la description.

Je me bornerai seulement à décrire brièvement l'aspect d'un seul follicule.

Ce follicule, près de la surface de la peau, est tout à fait normal: il est seulement un peu plus large que d'habitude. Il est enveloppé de masses de tissu néoplastique, qui partent des cellules périphériques.

La (fig. 10, Pl. XXXVII) nous montre les rapports de ces masses avec l'épiderme.

Du follicule sort un poil. Si on poursuit ce dernier vers sa naissance, on voit qu'il se termine brusquement au milieu des cellules de la gaîne de la racine, sans papille. Nous avons donc affaire à un poil follet.

A côté des cellules qui entourent l'origine de ce poil, se trouve un kyste, dont la paroi est formée par des cellules épithéliales aplaties et qui loge à son intérieur un poil enroulé.

La surface de ce kyste est, en certains points, en continuité avec la tumeur. Cette particularité se montre très bien sur la fig. 10. De l'extrémité profonde du kyste part un follicule pileux, d'où sort le poil enroulé signalé plus haut.

Vers la profondeur, ce poil se termine avec son follicule en un bulbe tout à fait normal et coiffant une papille. Seulement la papille est double. On trouve fréquemment des kystes semblables, provenant de follicules pileux, dans ces tumeurs, aussi bien dans l'étendue de ces tumeurs elles mêmes qu'à leur limite.

Pour ce qui concerne la surface de l'ulcère, je dois dire que ce n'est en plusieurs points qu'un pseudo-ulcère. On y trouve des parties qui sont recouvertes d'un épithélium assez adhérent.

Les cellules de cet épithélium montrent des traces de dentelures; l'épithélium est très pâle et l'on n'y distingue jamais les diverses couches normales de l'épiderme.

Je n'oserais pas décider si nous avons affaire à un mode de

guérison, procédant soit du bord de l'ulcère, soit de l'épithélium néoplastique dénudé à la surface de la tumeur. En tout cas, cet épithélium a un aspect peu constant. Sa présence peut cependant expliquer pourquoi la surface, que l'on considère comme l'ulcère, secrète peu.

Entre les cellules de cet épithélium superficiel, de même que dans l'épiderme qui recouvre la tumeur, on trouve parfois des amas de cellules épidermiques, ressemblant à des perles. Dans la tumeur même, on ne rencontre jamais de ces perles. En outre, certaines parties de cette tumeur possèdent encore de belles cellules en palissade (Pl. XXXVIII, fig. 11).

La troisième tumeur était très petite; mais elle cessa bientôt de se laisser couper facilement, de sorte que la série des coupes qu'elle fournit ne comporte que 80 coupes.

Cette tumeur provient d'une femme d'environ 45 ans. Elle siégeait au milieu de la joue. D'après les renseignements verbaux que me donna le médecin, elle ressemblait à un lupus et remontait à 5 ans. Elle a été cautérisée à diverses reprises. Lorsque ses caractères néoplastiques devinrent plus manifestes, l'ulcère fut excisé. On l'excisa de nouveau après récidive. J'ignore quel fut le cours ultérieur de cette lésion.

Ce qu'il y a de remarquable dans cette tumeur, c'est qu'elle est constituée par quelques petites nodosités, complètement isolées, qui diffèrent de structure. Les unes ressemblent beaucoup à ce que nous avons décrit jusqu'ici, tandis que d'autres ne pourraient mieux se comparer qu'à une éponge aplatie, rattachée par un pédicule très large à l'épiderme. Bien que dans son ensemble la tumeur soit assez nettement délimitée et de forme ovoide, on y voit cependant pénétrer de tous côtés des papilles de tissu conjonctif qui, dans notre comparaison, correspondent aux trous de l'éponge. On peut constater souvent cet aspect dans des tumeurs analogues. Là où les travées de l'éponge sont larges et les papilles conjonctives atrophiées, la tumeur a l'aspect des cylindrômes.

Une autre observation permettra de comprendre encore mieux ces petites tumeurs isolées.

J'ai déjà dit que l'on peut les constater à l'oeil nu. Les masses de néoplasme qui constituent une petite nodosité peuvent se composer de plusieurs parties ayant des origines tout à fait différentes. C'est même toujours le cas pour les nodosités qui ont un certain âge: elles se composent alors de nombreuses parties. Les ramifications de ces parties sont cependant tellement entremêlées qu'à l'oeil nu aussi bien qu'au microscope, elles ne forment qu'une unité néoplastique. On peut aussi parfois voir deux nodosités, complètement séparées ailleurs, qui commencent à s'unir en un point.

La quatrième série, la plus grande, comporte 288 préparations. Elle a été faite en vue de chercher à étudier, si possible, quelles sont les premières transformations que l'on peut constater en allant de la périphérie vers la tumeur. C'est dans ce but qu'un prolongement, à extrémité effilée, d'un ulcère rongeant a été débité en coupes sériées jusque dans le tissu sain.

Diverses transformations furent ainsi constatées, mais elles n'aidèrent guère à nous éclairer sur l'origine de ces tumeurs.

Cette quatrième tumeur, qui provient d'une femme de 52 ans, a été opérée à la clinique chirurgicale de Leyde. On a posé le diagnostic de cancer de la face.

Suivant l'anamnèse, l'affection a débuté $7^1/_2$ ans avant l'opération, sous la forme d'une petite nodosité de la grosseur d'une tête d'épingle: elle se développa à la face, sous l'oeil droit.

Cette nodosité finit par s'ulcérer. Elle aurait été incisée une fois par le médecin qui traitait alors la malade.

Nous retrouvons dans cette tumeur à peu près la même structure que nous avons décrite pour les autres.

Une nodosité offre cependant une différence. Nous y constatons notamment la présence d'une mince lame épithéliale, qui pénètre assez profondément dans le tissu conjonctif et est entièrement formée par des cellules dentelées typiques.

Dans la profondeur partent de nombreuses formations néoplastiques, qui s'entrecroisent en tous sens. L'une des plus belles coupes est représentée par notre fig. 12 (Pl. XXXVIII).

Ce qui, dans cette tumeur, attira spécialement l'attention, c'est le grand nombre de *Demodex folliculorum* qui existaient dans les follicules. Un certain nombre d'entre eux ont pénétré très profondément; quelques-uns même se trouvent au centre d'une glande sébacée.

On rencontre quelques exemplaires de ce parasite dans la plupart de ces tumeurs, ce qui n'a rien d'étonnant, étant donnée la localisation de ce néoplasme. Je ne puis voir dans leur présence que le fait d'une simple coincidence.

Les dégénérations épithéliales que l'on peut rencontrer en dehors de la tumeur sont les suivantes. En certains points, il se forme une cavité dans l'épiderme, le plus souvent entre l'assise des cellules en palissade et les autres couches de l'épiderme. Dans ces cavités se trouvent des débris de cellules, dont les uns sont presque insensibles aux matières tinctoriales, tandis que les autres renferment de la chromatine irrégulièrement disséminée. De semblables cavités se trouvent notamment autour du col des follicules; elles peuvent en occuper une bonne partie du pourtour. La (fig. 13, Pl. XXXVIII) nous en montre une image.

La seconde forme de dégénérations que l'on constate, c'est la présence de petites érosions, qui peuvent intéresser toute l'épaisseur de l'épiderme et qui peuvent s'étendre jusque dans le tissu

conjonctif: elles méritent alors le nom d'ulcères. L'épithélium est souvent légèrement modifié au voisinage de ces ulcères. On constate notamment que le protoplasme se colore très mal et que des vacuoles apparaissent au voisinage du noyau.

Les espaces intercellulaires peuvent aussi produire l'impression de vacuoles. Ces altérations se rencontrent aussi là où une tumeur se développe aux dépens de l'épiderme (Pl. XXXVII, fig. 9).

On trouve quelques leucocytes entre les cellules épithéliales ainsi que dans le tissu conjonctif sous-jacent.

On en rencontre même dans la profondeur, autour des papilles des poils.

Ensuite on voit parfois dans l'assise cellulaire la plus externe, soit d'un follicule, soit d'une glande sébacée, quelques petites cellules fortement colorées, groupées par deux ou par trois. Il est possible que ce soit le début de la formation d'une tumeur; mais on ne peut le démontrer.

Comme on le voit, le nombre des altérations observées est très restreint. Seul un examen répété pourra décider si la présence de ces dégénérations est constante dans ces tumeurs et si on ne les rencontre nulle part ailleurs.

En ce qui concerne les divisions cellulaires, elles sont rares en général. Je n'en ai jamais observé dans les cellules longues et étroites. Je les ai constatées, d'une façon très irrégulière, dans les cellules plus ovalaires, à noyau et protoplasme clairs. Certaines traînées cellulaires, les plus larges d'habitude, montrent parfois diverses figures de division mitosique; mais le plus souvent il n'y en a pas. A ce point de vue, ces tumeurs ne diffèrent pas de la plupart des autres tumeurs.

Tandis que dans beaucoup d'autres carcinomes on trouve de belles dégénérescences nucléaires, elles font absolument défaut dans les tumeurs qui nous occupent. Je n'ai jamais rencontré de parasites auxquels on pourrait attribuer l'origine de ces tumeurs. Le Demodex, dont j'ai parlé plus haut, peut certainement rester hors cause ici.

Nous pouvons donc résumer les résultats de nos recherches de la manière suivante:

1. Les tumeurs cutanées que nous avons étudiées sont des épithéliomes, puisqu'elles sont d'origine épithéliale.

2. Ces épithéliomes forment un groupe autonome, qui se distingue par les caractères suivants.

3. Ce sont des tumeurs squirrheuses à petites cellules.

On y distingue surtout deux types de cellules: des éléments plus ovalaires, dont le noyau possède un réticulum nucléaire, très facile à différencier par l'hématoxyline, et des éléments très grêles, dont le noyau absorbe fortement les matières colorantes. Les rapports que présentent ces cellules les unes vis à vis des autres sont très variables.

4. Les endroits d'où naissent ces tumeurs sont petits, multiples et isolés. De cette façon se forment de petites tumeurs isolées et groupées, ou bien ces diverses parties se fusionnent pour constituer un néoplasme unique.

5. Ces points d'origine résident dans la couche la plus profonde (qui avoisine immédiatement le tissu conjonctif) de tous les organes épithéliaux qui se rencontrent normalement dans la peau. Pour les désigner par leur nom, ce sont:

a) la couche des cellules en palissade de l'épiderme;
b) la couche la plus superficielle des follicules pileux;
c) la couche la plus superficielle de la gaîne des poils;
d) la couche la plus superficielle des glandes sébacées;
e) certaines parties des glandes sudoripares.

6. Les organes qui donnent naissance à une tumeur le font au début très localement, sur un territoire cellulaire restreint. Ailleurs ils restent complètement normaux, pendant très longtemps, même lorsque la tumeur s'est déjà propagée assez loin. Il en résulte que sur une coupe, même au voisinage du point d'origine de la tumeur, l'organe est absolument normal.

7. En rapport avec leur mode de formation, on peut distinguer à ces tumeurs deux parties, dont l'une superficielle et l'autre, plus profonde: cette dernière seule contient, à côté de masses néoplastiques typiques, d'autres éléments divers, que l'on doit considérer comme des restes d'organes cutanés préexistants.

8. Les organes qui ont servi de lieux de formation de la tumeur finissent par être atteints de dégénérescence et disparaissent.

9. Ce sont alors les glandes sébacées qui disparaissent les premières.

10. Toutes ces tumeurs ont une tendance à s'ulcérer: la zone superficielle disparaît en premier lieu et les débris des organes préexistants se retrouvent seulement au bord de la tumeur.

11. Si l'ulcération et la formation néoplastique marchent de pair, nous avons affaire à un ulcère rongeant typique.

12. Là où l'ulcération se fait lentement, les parties néoplasiées peuvent se développer atypiquement dans la zone superficielle et déterminer des tumeurs très étendues; dans ce cas, le vrai type de la tumeur peut être relégué à l'arrière-plan.

Si l'on tient compte de tous les caractères que nous venons d'énumérer, il ne sera pas difficile, dans la plupart des cas, de déterminer par l'examen microscopique, lors même que l'on ne disposerait que de quelques coupes, si une tumeur appartient ou n'appartient pas à ce groupe.

Pour le cas où l'on aurait affaire à une tumeur qui, bien que présentant de nombreuses particularités, serait cependant considérée comme un carcinome parce que l'on y constaterait une continuité entre les cellules néoplastiques et l'épiderme, il peut

être utile d'établir encore une fois quelques-uns des caractères qui permettent de distinguer un épithélioma cutané vulgaire d'avec les tumeurs qui nous occupent.

Afin de ne pas jeter de confusion en introduisant de nouvelles dénominations, je continuerai à donner aux tumeurs que j'ai décrites le nom de leur type principal: les ulcères rongeants.

Epithélioma cutané vulgaire.	*Ulcère rongeant.*
1. La tumeur est modérément volumineuse.	1. La tumeur est petite.
2. Tumeur à grandes cellules, contenant des cellules dentelées.	2. Tumeur à petites cellules, contenant des cellules rondes et des cellules étroites. Les dentelures font défaut.
3. Perles cancéreuses au milieu des travées néoplastiques.	3. Pas de perles cancéreuses dans la tumeur. On en trouve tout au plus quelques-unes dans l'épiderme ou dans le col des follicules.
4. Au bord de la tumeur, on voit, même avant d'atteindre la tumeur proprement dite, que les cônes épithéliaux deviennent longs et volumineux et que l'épiderme se transforme en tumeur dans toute son épaisseur.	4. Les cônes épithéliaux du bord de la tumeur sont plutôt petits que volumineux. L'épiderme n'offre, en général aucune relation avec la tumeur. Ce n'est qu'en certains points et très localement, qu'il existe une union entre la tumeur et l'épiderme.
5. La transition entre l'épiderme normal et la tumeur se fait insensiblement.	5. Les transitions entre l'épiderme normal et la tumeur sont très brusques.
6. On ne connait rien du rôle des follicules pileux, des poils et des glandes sudoripares. Ces organes semblent disparaître avant que la tumeur se soit formée.	6. Les follicules pileux etc. jouent un rôle important dans la formation de la tumeur. A leur niveau, on trouve de nombreuses formes de transition entre le tissu normal et le tissu néoplastique.
7. Si l'on considère la formation des perles comme un caractère dénotant un rapport entre les cellules néoplastiques et les cellules épidermiques, il est à remarquer que ces perles se trouvent aussi à une très grande profondeur dans la tumeur même.	7. Ce n'est que dans la zone superficielle que l'on trouve des formations qui, comme les perles, ont quelque analogie avec les organes épithéliaux normaux de la peau. Ces formations affectent les formes les plus variables.
8. Les métastases sont fréquentes et possèdent, en général, des perles typiques.	8. Les métastases font défaut.
9. La tumeur s'accroît rapidement.	9. La tumeur s'accroît lentement.

EXPLICATION DES FIGURES DE LA PLANCHE XXXVI.

Abréviation générales.

t., tissu néoplastique.
t. r., cellules néoplastiques rondes.
t. sp., „ „ grêles.
t. g., tissu néoplastique composé de plusieurs types de cellules mélangés.
b. w., tissu conjonctif.
b. w. p., papille de tissu conjonctif.
bl. v., vaisseau sanguin.
o. r., espace vide.
fibr., fibrine.
p. c., cellules de la couche en palissade.
p. l., couche des cellules en palissade.
M. l., couche de MALPIGHI.
gr. l., couche granuleuse.
str. l., couche transparente.
k. l., couche cornée.
ho., cavité.
pl. c., tissu à plasmomes.
l., lumière.
ky., kyste.
f., follicule pileux.
f. u., extrémité d'un follicule.
h. sch., gaîne du poil.
h., poil.
vac., vacuole.
bi. c., couche cellulaire interne.
bu. c., „ „ externe.
u. zw., conduit excréteur d'une glande sudoripare.
s. m., glande sébacée.
sm. c., cellule d'une glande sébacée.
m., cellule médullaire.
bl. c., cellules pâles.
r. c., cellules roses.
ma., cellules de l'enveloppe.
r., cellules dentelées.

Les fig. 1 à 9 représentent des parties de la tumeur I.
Les fig. 10 et 11 „ „ „ „ „ „ II.
Les fig. 12 et 3 „ „ „ „ „ „ IV.
Les fig. 8, 10, 11 et 13 ont été dessinées au gross^t HARTNACK oc. I obj. 7. Les autres, au gross^t HARTNACK oc. I obj. 9.

Fig. 1. Coupe d'un fragment de tumeur, qui peut servir de type. En haut et à gauche, on voit une traînée néoplastique uniquement constituée par des cellules rondes (*t. r.*). A gauche et en bas, on voit une traînée néoplastique uniquement constituée par des cellules longues et grêles (*t. sp.*). A droite, on trouve les deux formes de cellules entremêlées (*t. g.*). En *o. r.*, on voit une fente interposée entre le tissu conjonctif et la tumeur (voir p. 547 et 551).

Fig. 2 et 3. Parties de la grande traînée néoplastique décrite en détail p. 548. On distingue nettement ses diverses couches. En allant de dehors en dedans, on a: d'abord, les cellules de l'enveloppe (*m. a.*); puis, les cellules à protoplasme coloré en rose (*r. c.*), dont on ne voit qu'un petit nombre dans la fig. 2; viennent ensuite les cellules pâles (*bl. c.*) et, enfin, la moëlle (*m.*). Cette figure montre aussi des espaces vides entre le tissu conjonctif et l'épithélium (v. p. 551).

Fig. 4. Coupe oblique du conduit excréteur d'une glande sudoripare transformée en tumeur. Les parties marquées *t.* sont déjà complètement néoplasiées. La partie *u. zw.* montre encore un trace de subdivision en une couche externe (*bu. c.*), qui est très indistincte et en une couche interne (*bi. c.*), dont les cellules présentent de nombreuses vacuoles (*vac.*) (v. p. 549).

Fig. 5. Coupe transversale du conduit excréteur d'une glande sudoripare (*u. zw.*), qui est en grande partie située dans la couche à plasmomes.
Dans la partie inférieure de la figure on aperçoit quelques plasmomes (*pl. c.*).
La couche cellulaire la plus externe (*bu. c.*) du conduit excréteur contient beaucoup de vacuoles (*vac.*). La couche interne (*bi. c.*) est irrégulière. La lumière (*l*) du conduit est dilatée (v. p. 549).

Fig. 6 et 7. Deux coupes d'un même poil (*h*).
Dans la fig. 6, le poil est situé immédiatement entre les fibrilles conjonctives (v. p. 549).
Dans la fig. 7, il est entouré par quelques cellules ratatinées dans un restant de la gaîne de la racine (*w. sch.*) (v. p. 549).

D. Mac Gillavry del.

Mulder impr. Leide.

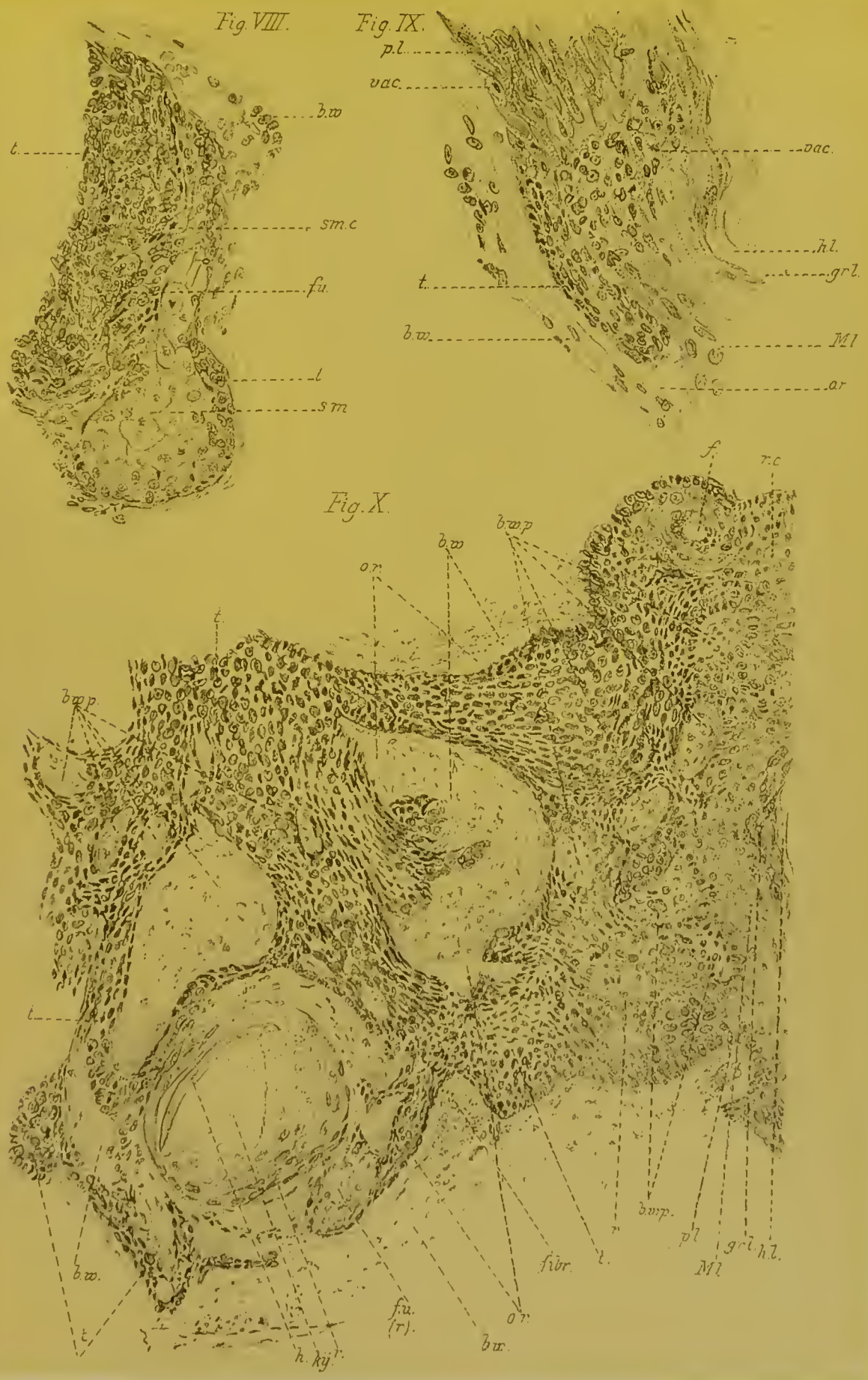

D. Mac Gillavry del.

Mulder impr. Leide.

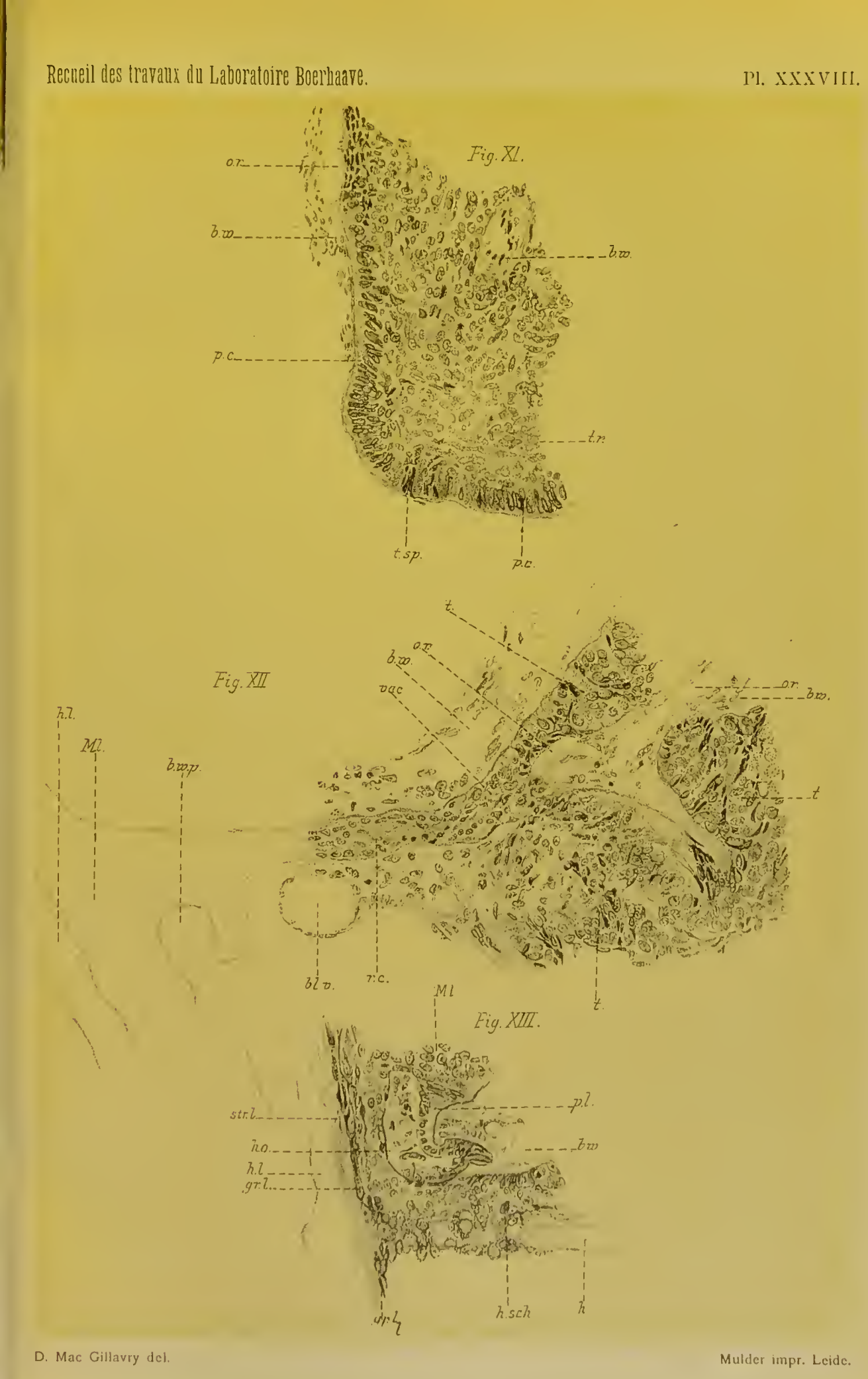

D. Mac Gillavry del. Mulder impr. Leide.

Fig. 8. Fragment de coupe d'un masse néoplastique (*t.*), qui part d'un follicule avec glande sébacée (*sm.*).

En *f. u.*, se trouve l'extrémité du follicule. Les cellules de cette extrémité sont déjà transformées. En *sm. c.*, on voit une cellule de la glande sébacée, isolée au milieu de cellules néoplastiques. A droite de la glande sébacée on peut observer un contact direct entre des cellules de la glande sébacée et des cellules néoplastiques (v. p. 550).

Fig. 9. Cette figure représente la coupe d'un masse néoplastique (*t.*), qui part de l'épiderme.

On voit en *p. l.* que les cellules de la couche en palissade ont glissé les unes contre les autres. Ce point diffère de ce qui se présente généralement par ce fait qu'entre les autres cellules de la couche de MALPIGHI, (*M. l.*) on voit des cellules qui ressemblent aux cellules néoplastiques. On observe des vacuoles aussi bien dans les cellules épidermiques que dans les cellules de la tumeur. La couche cornée se désquame (v. p. 551).

Fig. 10. Aspect des parties de la tumeur décrites p. 554.

A droite, on voit l'épiderme dont provient la tumeur (*t.*). De nombreuses papilles de tissu conjonctif (*b. w. p.*) pénètrent dans les masses épithéliales et déterminent cet aspect irrégulier. En bas et à gauche, on distingue le kyste (*ky.*) contenant le poil enroulé (*h*). A droite et en bas, le kyste est relié à l'extrémité du follicule pileux (*u. f.*), qui est encore formée par des cellules dentelées (*r.*). Cette extrémité du follicule rappelle une perle.

Fig. 11. Parties de la tumeur avec de belles cellules épithéliales en palissade (*p. c.*). Entre ces cellules en palissade on voit quelques éléments cellulaires longs et grêles (*t. sp.*).

Dans cette masse néoplastique on trouve quelques petits groupes de tissu conjonctif (*b. w.*); il en existe encore un en haut et à droite (v. p. 555).

Fig. 12. Coupe transversale de la crête épithéliale décrite p. 556. Elle pénètre de gauche à droite, dans la profondeur et est constituée par des cellules dentelées (*r.*). Dans la profondeur partent plusieurs masses néoplastiques différentes, constituées par un mélange de cellules rondes et de cellules longues et grêles.

Fig. 13. Coupe longitudinale d'un follicule pileux (*h. sch.*). On voit la cavité (*ho.*), qui sépare la couche des cellules en palissade (*p. l.*) d'avec les autres couches de l'épiderme (v. p. 556).

TABLE(S)
RUN INTO
GUTTER

PAGE
OF
535
GLUED TO PLATE